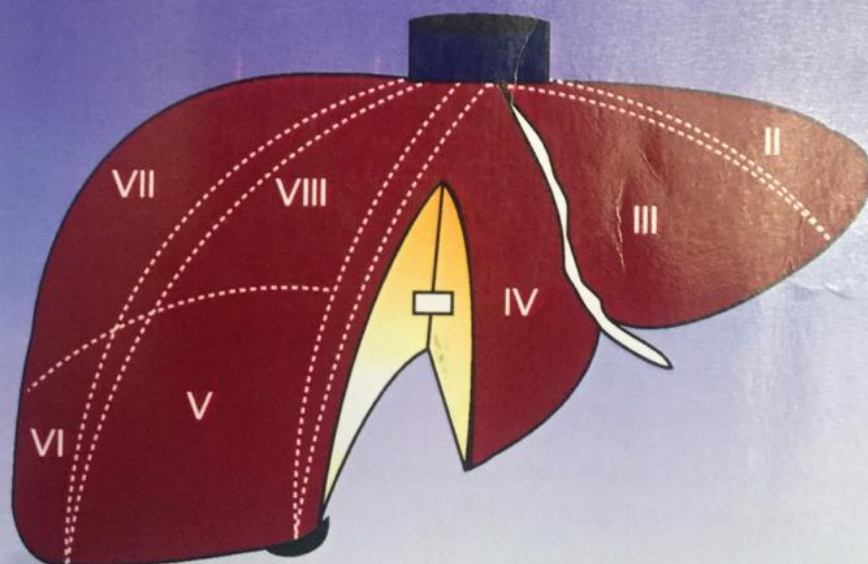


# Qaraciyər REZEKSIYASI

Nuru Yusifoğlu BAYRAMOV



ANKARA 1998

Web site [www.bck.az](http://www.bck.az)  
DOI <https://doi.org/10.25045/k.nurubay.qcrez>  
ISBN 9789952536034  
ORCID iD <https://orcid.org/0000-0001-6958-5412>

Nuru Yusifoğlu Bayramov

# Qaraciyər REZEKSIYASI

ANKARA 1998

Web site [www.bck.az](http://www.bck.az)  
DOI [10.25045/k.nurubay.qcrez](https://doi.org/10.25045/k.nurubay.qcrez)  
ISBN 9789952536034  
ORCID iD <https://orcid.org/0000-0001-6958-5412>

ANKARA 1998

ISBN: 978-9952-536-03-4

Rə'yçilər:

**Prof. Dr. S.DAMIRCI**  
**Prof. H.A.SULTANOV**  
**Dr. T.E.BAYRAMOVA**

Korrektor:

**QARACIYƏR REZEKSİYASI**

*Tibb elmləri namizədi, Dossent Doktor* Nuru Yusifoğlu Bayramov

□

**QARACƏYƏR REZEKSƏYASI**

*Tibb elmləri namizədi, Dossent Doktor* Nuru Yusifoğlu Bayramov

□

**KARACİĞER REZEKSİYONU**

*Doç. Dr.* Nuru Yusifoğlu Bayramov

□

**LIVER RESECTION**

*PhD, Ass. Prof.* Nuru Yusifoğlu Bayramov

□

**REZEKCƏG PEŞENƏ**

*Kandidat medicinskix nauk, Docent Doktor* Nuru Hsifoqlə Bayramov

**ISBN: 978-9952-536-03-4**

□

© N.Y. Bayramov. Qaraciyər rezeksiyası. ANKARA, 1998, 273 s.

ISBN- 975- 94665-3-8 , ISBN: 978-9952-536-03-4

Monoqrafiya qaraciyər rezeksiyasının bir çox nəzəri və praktik məsələlərinə həsr olunmuşdur. Kitabda qaraciyərin müasir cərrahi anatomiyası, görüntüləmə və laborator müayinə üsulları, cərrahi xəstəlikləri, rezeksiya üsulları, əməliyyatdan sonrakı ağırlaşmalar haqqında müasir dünya ədəbiyyatındakı mə'lumatlar müzakirə edilmiş və ümumiləşdirilmiş şəkildə təqdim edilmişdir. Qaraciyər rezeksiyasının, qaraciyər travmalarının orijinal təsnifatından bəhs edilmişdir. Qaraciyərin rezektabelliyini tə'yin etmək üçün yeni əməliyyatdaxili müayinə üsulunun tətbiqi haqqında mə'lumat verilmişdir. Normal və fibrotik qaraciyərdə parenximanı kəsmək üçün istifadə olunan əzmə, ultrasəs bıçağı və ultrasəs bıçağı ilə arqonlu koaqulyatorun bircə tətbiqi üsulları ilə əlaqədar aparılan orijinal klinik tədqiqatın nəticələri təqdim edilmişdir.

Monoqrafiya cərrahlar, elmi işçilər üçün nəzərdə tutulmuşdur. 273 səh., 53 şəkil və qrafik, 15 cədvəl, 464 ədəbiyyat

□

\* *Türkiyə Cumhuriyyəti Mədəniyyət Nazirliyi tərəfindən 31.07.1998 tarixi və ISBN- 975- 94665-3-8 sayı ilə nəşrinə icazə verilmişdir. Elektron nəşr üçün ISBN: 978-9952-536-03-4*

## METADATA

<b>Type</b>	Book
<b>Title</b>	<b>Qaraciyər rezeksiyası</b>
<b>Editor</b>	
<b>Edition</b>	
<b>Authors</b>	Bayramov Nuru Yisufoglu
<b>Experts</b>	Demirçi S, Sultanov H.A.
<b>Year</b>	31.07.1998
<b>Pages</b>	273
<b>Abstract</b>	<p>Monoqrafiya qaraciyər rezeksiyasının bir çox nəzəri və praktik məsələlərinə həsr olunmuşdur. Kitabda qaraciyərin müasir cərrahi anatomiyası, görüntüləmə və laborator müayinə üsulları, cərrahi xəstəlikləri, rezeksiya üsulları, əməliyyatdan sonrakı ağırlaşmalar haqqında müasir dünya ədəbiyyatındakı mə'lumatlar müzakirə edilmiş və ümumiləşdirilmiş şəkildə təqdim edilmişdir. Qaraciyər rezeksiyasının, qaraciyər travmalarının orijinal təsnifatından bəhs edilmişdir. Qaraciyərin rezektabelliyini tə'yin etmək üçün yeni əməliyyatdaxili müayinə üsulunun tətbiqi haqqında mə'lumat verilmişdir. Normal və fibrotik qaraciyərdə parenximanı kəsmək üçün istifadə olunan əzmə, ultrasəs bıçağı və ultrasəs bıçağı ilə arqonlu koaqulyatorun birgə tətbiqi üsulları ilə əlaqədar aparılan orijinal klinik tədqiqatın nəticələri təqdim edilmişdir. Monoqrafiya cərrahlar, elmi işçilər üçün nəzərdə tutulmuşdur. 273 səh., 53 şəkil və qrafik, 15 cədvəl, 464 ədəbiyyat</p>
<b>Keywords</b>	Qaraciyər, rezeksiya, anatomya, seqment, seqmentar anatomya, USM, KT, MRT, kist, törəmə, hepatik adenoma, hemangioma, fokal nodulyar hiperplaziya, hepatosellular karsinoma,

xolangiokarsinoma, CUSA, arqon, koaqulyasiya, əzmə, təsnifat,  
liver, resection, karaciger, rezeksiyon

**City** Ankara

**Publisher** Print-72 matba, elektron-Azərbaycan Tibb Universiteti

**Language** Azerbaijani

**Type of work** Monography

**URL** [www.bck.az](http://www.bck.az)

**DOI** 10.25045/k.nurubay.qcrez

**ISBN** **9789952536034**

**ORCID iD** <https://orcid.org/0000-0001-6958-5412>

## ÖN SÖZ

*Əvvəllər qaraciyərin müayinə üsullarının və rezeksiya texnikasının yetərsizliyi ilə əlaqədar qaraciyər rezeksiyası imkanları zəif idi. Lakin, son illər görüntüləmə üsullarının geniş tətbiqi sayəsində qaraciyər törəmələrinin erkən, rezektabel dövrdə aşkar edilmə imkanları artmışdır. Intraarterial, intraportal kimyaterapevtik embolizasiya üsulları qeyri-rezektabel şişləri rezektabel vəziyyətə gətirə bilir. Canlılardan qaraciyər parçasının köçürülməsi üsulu geniş tətbiq edilməyə başlamışdır. Bununla yanaşı ultrasəs bıçağının geniş istifadəsi nəticəsində qaraciyər rezeksiyalarında ağırlaşmalar ciddi şəkildə azalmışdır. Lakin, rezeksiyanın bir çox problemləri, xüsusən sirrotik qaraciyərdə aparılan rezeksiyalarda qanaxma, əməliyyatdan sonrakı ağırlaşmalar, qaraciyərin rezektabelliyi problemləri hazırda tam həllini tapmamışdır.*

*Təqdim edilən monoqrafiya əslində bu problemlərin həllinə yönəlmiş bir tədqiqat əsəridir. Ultrasəs bıçağı ilə arqonlu koaqulyatorun birgə tətbiqi üsulu sirrotik qaraciyər rezeksiyalarında qanaxma problemini həll etməyə ümid verməkdədir. Əməliyyatdaxili indosianin yaşıl sınağı qaraciyər rezektabelliğini tə'yin etmək, əməliyyatdan sonrakı qaraciyər yetməzliyini proqnozlaşdırmaq üçün obyektiv bir üsuldür və geniş tətbiqi tövsiyə olunur.*

*Bunlardan başqa, qaraciyərin cərrahi anatomiyası, qaraciyər xəstəlikləri və ağırlaşmalarının müalicəsi ilə əlaqədar verilən orijinal sxemalar və alqoritmlər praktik fəaliyyət üçün faydalı və yararlıdır. Kitabda bəhs edilən qaraciyərin travmaları və rezeksiyaların təsnifatları da orijinaldır.*

*Nəticə olaraq, təqdim edilən monoqrafiya qaraciyər rezeksiyasının bir çox nəzəri və praktiki cəhətlərini müasir mə'lumatlar işığında cəmləşdirən, orijinal tədqiqatlar və yeniliklərdən bəhs edən, son bir neçə ildə hepatologiyanın ehtiyac duyduğu elmi-praktik əsərdir. Kitabın oxuyucular tərəfindən də bəyəniləcəyinə ümid edirəm.*

**Prof. Dr. S.DAMİRCİ**

## ÖN SÖZ

***Monoqrafiya bir çox nöqteyi-nəzərdən əhəmiyyətli və faydalı elmi-praktik əsərdir.***

***Birincisi, qaraciyərin cərrahi anatomiyası, xəstəlikləri, müayinə üsulları, rezeksiya üsulları və əməliyyatdan sonrakı ağırlaşmalar haqqında müasir elmi-praktik mə'lumatları əhatə edən, ölkəmizdə və son illər dünya ədəbiyyatında çıxan ilk əsərdir.***

***İkincisi, qaraciyərin cərrahi xəstəliklərinin, əməliyyatdan sonrakı ağırlaşmaların müalicə alqoritmləri, rezeksiya texnikasının ardıcıl və hərtərəfli təsviri bunların praktik fəaliyyətə tətbiqini xeyli asanlaşdırır.***

***Üçüncüsü, kitabda bir çox tədqiqat işinin nəticələri və elmi-praktik yeniliklər verilmişdir. Qaraciyər travmalarının və rezeksiyasının orijinal təsnifatından bəhs edilmişdir. Təklif edilən yeni obyektiv əməliyyatdaxili indosianin yaşıl sınağı sirrotik qaraciyər rezeksiyalarında qaraciyərin rezektabelliğini təyin etmək və əməliyyatdan sonrakı qaraciyər yetməzliyinin proqnozlaşdırılması üçün əlverişli üsuldur. Qaraciyər rezeksiyasında qanaxmanı azaltmaq üçün təklif edilən ultrasəs bıçağı ilə arqonlu koaqulyatorun birgə tətbiq üsulu haqqında geniş mə'lumat verilmişdir.***

***Bir sözlə, monoqrafiya cərrahlarımız və elmi işçilərimiz üçün faydalı olan elmi tədqiqat əsəri və praktik rəhbərdir. Kitabın oxuyucular tərəfindən də yüksək qiymətləndiriləcəyinə ümid edirəm.***

Tibb elmləri doktoru,  
Professor H.A.SULTANOV

## Müəllifdən

Kitabda bəhs edilən klinik təcrübəmizin əsasında Türkiyə Yüksək İhtisas Xəstəxanasının Qastroenteroloji Cərrahiyyə şöbəsində, Ankara Universiteti Cərrahi Onkoloji Bölümündə, Başkent Universiteti Orqan Nakli Xəstəxanasında və Yüzüncü Yıl Universiteti Ümumi Cərrahiyyə Klinikasında müalicə olunan xəstələrdə aparılan qaraciyər rezeksiyaları durur.

Türkiyədə elmi tədqiqat işləri aparmamızda və bu kitabın ortaya çıxmasında maddi, mə'nəvi və elmi köməklərini əsirgəməyən Azərbaycan Səhiyyə Nazirliyinə, Nazir Prof. *Ə.İnsanova* və Kadrlar Şöbəsinin Rəisi *S.Kərimova*, N.Nərimanov adına Azərbaycan Tibb Universitetinə və Rektoru Prof. *Ə.Əmiraslanova*, I Cərrahi Xəstəliklər kafedrasına və müdürü Prof. *H.Sultanova*, Xəzər Gəmiçiliyi Şirkətinə və *T.Aşurova*, Türkiyə Sağlıq Bakanlığına, Türkiyə Yüksək İhtisas Xəstəxanası Cərrahi Qastroenteroloji Bölümünə və Başkanı Doç.Dr.*M.Akoğluna*, Başkent Universitetinə və Rektoru Prof.Dr. *M.Haberal*, Ankara Universiteti Cərrahi Onkoloji Bölümünə və Prof.Dr.*S.Damirciyə*, Kırıkkale Universiteti Rektoru Prof.Dr.*T.N.Durluya*, Kırıkkale Universiteti Tıbb Fakültəsi Dekanı Prof. Dr.*O.Karabağa*, *M.Aşurova*, Dr.*T.E.Bayramovaya*, həmkarlarıma, dostlarıma, arkadaşlarıma, ailəmə dərin hörmətlərimi, sayğılarımı, təşəkkürlərimi bildirirəm.

Kitabda bəhs edilən mövzularla, kitabın quruluşu ilə, kitabda nəzərdən qaçırdığımız orfoqrafik, qramatik və texniki səhvlərlə əlaqədar oxuyucularımızın tənqidi qeydlərini hörmət və ehtiramla qarşılayacaq və bunlar müəllifi sevindirəcəkdir.

Müəllif



## MÜNDƏRİCAT

Ön söz

Ön söz

Müəllifdən

<i>I Bölmə. Qaraciyərin cərrahi anatomiyası</i>	<b>3</b>
Orqanotopiyası	3
Qaraciyər bağları	4
Qaraciyər damarları və öd axacaqları	6
Qaraciyərin daxili arxitektonikası və seqmentar anatomiyası	13
Bölmənin ədəbiyyatı	29
<i>II Bölmə. Qaraciyərin müayinə üsulları</i>	<b>30</b>
<b>GÖRÜNTÜLƏMƏ ÜSULLARI</b>	<b>31</b>
Ultrasəs müayinəsi	31
Doppler usm	35
Bilgisayarlı tomoqrafiya	36
Nüvə-mağnit rezonans tomoqrafiya	39
Qaraciyər xəstəliklərinin görüntüləmə əlamətləri və sindromları	40
<b>LABORATOR MÜAYİNƏLƏR</b>	<b>47</b>
Hepatositlərin zədələnmə göstəriciləri	47
Sintetik funksiyalar	49
Qaraciyərin zərərsizləşdirmə funksiyaları	52
Qaraciyərin energetik-metabolik funksiyası	56
Sekretor funksiya göstəriciləri	58
Şiş və virus markerləri	60
Qaraciyər xəstəliklərinin laborator sindromları	62
Bölmənin ədəbiyyatı	65
<i>III Bölmə. Qaraciyər rezeksiyasına göstərişlər və əks göstərişlər</i>	<b>71</b>
<b>QARACİYƏRİN KİSTLƏRİ</b>	<b>73</b>
<i>Anadangəlmə kistlər</i>	73
Neoplastik kistlər	78
Travmatik kistlər	79
Parazitar kistlər	79
Qaraciyər absesi	85
Qaraciyər kistlərinin differensial diaqnostikası və rezeksiyaya göstərişlər	87
<b>QARACİYƏRİN BƏDXASSƏLİ ŞİŞLƏRİ</b>	<b>92</b>
Hepatosellular xərçəng	92
Xolangiokarsinoma	98
Metastatik qaraciyər şişləri	100
<b>QARACİYƏRİN XOŞ XASSƏLİ ŞİŞLƏRİ</b>	<b>110</b>
Heptosellular adenoma	110

<b>Fokal nodulyar hiperplaziya</b>	111
<b>Hemangioma</b>	114
<b>QARACIYƏRİN DİĞƏR ŞİŞLƏRİ</b>	118
<b>QARACIYƏRİN TOXUMALI TÖRƏMƏLƏRİNİN DİFFERENSİAL DİAQNOSTİKASI</b>	119
<b>QARACIYƏR TRAVMALARI</b>	122
<b>QARACIYƏR REZEKSİYASINA DİĞƏR GÖSTƏRİŞLƏR</b>	125
<b>QARACIYƏRİN REZEKTABELLİYİ</b>	127
Bölümün yekunu	132
Bölümün ədəbiyyatı	136
<b><i>IV Bölüm. QARACIYƏRİN REZEKSIYA ÜSULLARI</i></b>	<b>143</b>
<b>Qaraciyər rezeksiyasının təsnifatı</b>	143
<b>Qanaxmanı dayandırma üsulları</b>	148
<b>Parenximanı kəsmə üsulları</b>	151
Bölümün ədəbiyyatı	164
<b><i>V Bölüm. QARACIYƏR REZEKSIYASININ TEXNIKASI</i></b>	<b>181</b>
<b>Əməliyyatözü hazırlıq</b>	181
<b>Qaraciyər rezeksiyası əməliyyatının gedişi</b>	182
Bölümün yekunu	205
<b><i>VI Bölüm. QARACIYƏR REZEKSIYASINDA ƏZMƏ, ULTRASƏS BİÇADİ VƏ ARQONLU KOAQULYATORUN TƏTBİQİ</i></b>	<b>209</b>
<b>Normal qaraciyərlərdə rezeksiya üsullarının qarşılıqlı müqayisəsi</b>	214
<b>Fibrotik qaraciyərlərdə rezeksiya üsullarının qarşılıqlı müqayisəsi</b>	222
Bölümün yekunu	232
<b><i>VII Bölüm. QARACIYƏR REZEKSIYALARINDAN SONRAKİ AƏIRLAQMALAR</i></b>	<b>233</b>
<b>Qanaxmalar</b>	235
<b>Hava emboliası</b>	243
<b>Hidrotoraks</b>	243
<b>Assit</b>	246
<b>Öd fistulları</b>	249
<b>Davamlı sarılıq</b>	252
<b>Mexaniki sarılıq</b>	252
<b>Qarındaxili absess</b>	254
<b>İntrabdominal qanaxma</b>	257
<b>Mə'də-bağırsaq qanaxmaları</b>	257
<b>Qaraciyər yetməzliyi</b>	266
Bölümün ədəbiyyatı	270
<b>MÜNDƏRİCAT</b>	276

## I Bölüm

### QARACİYƏRİN CƏRRAHİ ANATOMİYASI

Qaraciyər insan bədəninin ən böyük vəzi olub qarın boşluğunun üst qismində yerləşir, çəkisi 1100-1600 q., bədən çəkisinə nisbəti isə, 15-20 q/kq təşkil edir. Qaraciyər formaca mürəkkəb orqandır və təxminən oval və çəp şəkilində kəsilmiş yumurtanı xatırladır. Konsistensiyası yumşaq, kanlı orqan olan qaraciyər qəhvəyi rənglidir.

*Qaraciyərin cərrahi anatomiyası dedikdə, bu orqanda cərrahi əməliyyat aparmaq üçün bilinməsi mütləq olan anatomik məlumatlar nəzərdə tutulur.* Bu anatomik məlumatlara qaraciyərin orqanotopiyası (ətraf orqanlara münasibəti), qaraciyər bağları, damarları və axacaqları, qaraciyərin daxili arxitekturası-pay, sektor və seqment düzülməsi, aiddir ki, bunları bilmədən rezeksiya əməliyyatını həyata keçirmək mümkün deyil.

#### ORQANOTOPİYASI

Qaraciyərin yuxarı qabarıq səthi tamamilən diafraqma ilə əhatə olunmuşdur və dolayı yolla ağciyərlərlə və ürəklə təmasdadır. Sol payın üzərində ürəyə məxsus çuxur vardır. Qaraciyərin aşağı visseral səthi, soldan sağa doğru baxdıqda mə'də, onikibarmaq bağısaq, öd kisəsi, çənbər bağırsağın sağ küncü, sağ böyrək və sağ böyrəküstü vəzə təmas edir.

Qaraciyər arxa səthi böyrəküstü vəzi, aşağı boş vena, aorta və qida borusu ilə təmasdadır. Qaraciyərlə periton boşluğu vasitəsi ilə təmasda olan orqanlar (diafraqmanın böyük hissəsi, mə'də və onikibarmaq bağısağın ön səthləri, çənbər bağırsaq, qida borusu və aorta) normal halda əməliyyat vaxtı qaraciyərdən sərbəst ayrılırlar. Qaraciyərlə bağlar, periton və köşək

birləşdirici toxumalar vasitəsi ilə birləşmiş orqanların (diafraqma, mə'də, onikibarmaq bağırsağ, öd kisəsi, sağ böyrək və böyrəküstü vəzi, aşağı boş vena) ayrılması üçün isə, bu birləşmələrin kəsilməsi lazım gəlir. Patoloji proseslər nəticəsində sərbəst ayrılan və ayrılmayan orqanlarla qaraciyər arasında sıx bitişmələr əmələ gələ bilər.

### **QARACİYƏR BAĞLARI**

*Qaraciyər bağları* tək və ya ikiqat periton təbəqələrindən əmələ gəlmiş embrional bağırsağ müsarifəsinin törəmələridirlər. Bu bağlar qaraciyəri örtən peritonun qarın divarını və diafraqmanı örtən parietal peritona, oniki-barmaq bağırsağı və mə'dəni örtən visseral peritona keçməsi nəticəsində meydana gəlirlər. *Ona görə də qaraciyər bağları bir-birindən ayrı deyil, bütöv bir şəkildə olub bir-birinin davamını təşkil edir və əlaqəli bölgələrə görə adlanırlar.* Öndən arxaya doğru sıralanarsa : **parietal periton** □ **oraqvari və girdə bağ** □ **sağ və sol ön tac bağlar** □ **üçbucaq bağlar** □ **sağ və sol arxa tac bağlar** □ **venoz bağ** □ **kiçik piylik** □ **visseral periton.**

Qaraciyər ilə ətraf orqanlar arasındakı bağları *əsas və əlavə* bağlar olaraq iki qrupa ayırmaq olar. Əsas bağlar (qaraciyərin girdə bağı, oraqvari bağ, tac bağlar, üçbucaq bağlar, venoz bağ, qaraciyər-onikibarmaq bağı və qaraciyər mə'də bağı) daimi rast gəldiyi halda, əlavə bağlar (qaraciyər-böyrək bağı, qaraciyər-qıda borusu bağı, qaraciyər böyrəküstü vəzi bağı) az hallarda görülür.

Qaraciyər bağlarının bir çox anatomik, fizioloji və klinik əhəmiyyəti vardır.

1. Qaraciyər paylarının, seqmentlərinin ayırd edilməsində bağlar mühüm orientasiya rolu oynayırlar.
2. Bağlar qaraciyərin yerində tutulmasında iştirak edirlər.
3. Bağlar qaraciyərlə ətraf orqanlar arasında əlaqə yaradır.
4. Bağların içərisində olan qan və limfa damarları, sinir lifləri və limfa düyünləri qaraciyərin qidalanmasında, iltihabi və şiş proseslərinin yayılmasında mühüm rol oynayırlar.

5. Əməliyyatlarda qaraciyəri və ya ətraf orqanları sərbəstləşdirmək üçün bu bağların kəsilməsi lazım gəlir.

Qarının ön divarı və diafraqma ilə qaraciyər arasında ikiqat peritondan ibarət olan bağın qaraciyər visseral səthinə birləşən hissəsi qaraciyərin girdə bağı (*lig. teres hepaticus*), diafraqma səthinə birləşən hissəsi isə, oraqvari (*lig. falciform*) bağ adlanır. Bu iki bağ qaraciyərin sol payının III segment ilə IV segment arasındakı sərhədi təyin edir. Qaraciyərin girdə bağının içərisində yerləşən embrional göbək venası normada tam, bəzən də hissəvi şəkildə obliterasiya olunaraq, göbəklə qapı venasının sol şaxəsi arasında bir bağa çevrilir. Bu vena portal hipertenziyada açılaraq qapı venası ilə göbəkətrafi venalar və aşağı boş vena sistemi arasında kolleteral təşkil edir. Oraqvari bağ isə, diafraqmatik səthdə sol qaraciyər venasının əsasına yaxın bölgəyə qədər gedir, burada periton səhifələri ayrılır, təkqatlı sağ və sol ön tac bağlara keçir.

*Sağ və sol tac bağlar* ön və arxa olmaq üzrə iki cütdür. Bu bağlar qaraciyərin arxasındakı təxminən rombşəkilli, peritonsuz sahəni əhatə edirlər. Hər iki ön tac bağları peritonsuz səthin sağ və sol kənarında, arxa tac bağlarına keçən yerdə qalınlaşaraq, üçbücaq bağları əmələ gətirirlər. Arxa tac bağları isə, aşağı boş venanın ön səthində venoz bağa birləşir və kiçik piyliyə (qaraciyər mə'də və qaraciyər-oniki barmaq bağırsağ bağına - QOİBB) keçir.

*Böyük həcmli rezeksiyalarda qaraciyəri sərbəstləşdirmək üçün, qaraciyərin bu bağlarını kəsmək lazımdır. Oraqvari, tac bağlar və girdə bağ içərisində qan, limfa damarları və kapillyarları vardır. Sirrozda portal hipertenziya ilə əlaqədar bu kapillyarlar və kiçik damarlar genişlənilər və kəsilərkən ciddi qanaxmalara, limforreyaya və hidrotoraksa səbəb ola bilirlər. Ona görə, sirrotik xəstələrdə bu bağları kəsərkən yetərli bağlama və koaqulyasiya lazım gəlir.*

*Qaraciyər-oniki barmaq bağırsağ (QOİBB) bağı* ikiqat peritondan ibarət olub, qaraciyər qapısı ilə OİBB soğanığı böyük ayrılığı arasında yerləşərək, qaraciyərə daxil olan damarları (qapı venası və qaraciyər arteriyası), qaraciyərdən çıxan öd axacaqlarını və limfa damarlarını örtür. Qapı elementləri adlanan bu əsas üçlünün QOİBB bağı içərisində yerləşmə ardıcılığı sağdan sola və öndən arxaya doğru *Axacaq-Arteriya-Vena*

şəkilindədir. Lobektomiyalarda uyğun tərəfin qapı elementlərini bağlamaq üçün QOİBB bağıının ön *səhifəsini ayırmaq* lazım gəlir. Qaraciyərə gələn qanı tam dayandırmaq üçün *Pringler üsulu*- QOİBB bağıının müvəqqəti sıxılmasından istifadə olunur.

Bu bağıın davamı olan *qaraciyər-mə`də bağı* venoz yarıq ilə mə`dənin kiçik əyriliyi arasında yerləşir və içərisində ümumi qaraciyər arteriyası, azan sinirin qaraciyər şaxələri və bə`zən də əlavə qaraciyər arteriyaları olur. Bu bağıın qaraciyərə birləşdiyi venoz yarığın dibində ipşəkili venoz bağı yerləşir.

*Venoz bağı* embrional dövrdə mövcud olan və qapı venasının sol şaxəsi ilə aşağı boş vena arasında əlaqə yaradan venoz axacağın qalıntısıdır. Venoz bağı girdə bağı çuxurundan başlayır, arxaya doğru gedir, boş venanın sol kənarına birləşir. Bu bağı öndən kiçik piyliyə birləşir. Venoz bağı və yarığı I seqmentin II seqmetdən ayırd edilməsində əhəmiyyətlidir. Bundan başqa, I seqmentin sərbəstləşdirilməsi üçün bu bağıın kəsilməsi vacibdir.

### ***QARACİYƏR DAMARLARI VƏ ÖD AXACAQLARI***

Qaraciyərin qanla təhcizatının iki mühüm xüsusiyyəti vardır. *Birincisi*, qaraciyər həm arteriyal, həm də venoz qanla təhciz olunur. *İkincisi*, qaraciyərə qan gətirən damarlarla çıxan damarlar ayrı-ayrı bölgədə yerləşirlər ki, bu da qaraciyərin iki “ayaqcığı” əmələ gətirir: *qaraciyər qapısı və venoz ayaqcığı*. Qaraciyər qapısından qaraciyər arteriyası və qapı venası daxil olur, öd axacaqları və limfa damarları isə, çıxır. Venoz ayaqcığı isə, sağ, orta və sol qaraciyər venaları təşkil edir. Bunlarla əlaqədar olaraq, əməliyyat vaxtı qanaxmanı yetərli dərəcədə dayandırmaq üçün hər iki ayaqcığın nəzarət altında tutmaq lazımdır.

#### *Ümumi qaraciyər arteriyası*

*Ümumi qaraciyər arteriyası* günəş kötüyünün üç şaxəsindən biri olub, mə`dəaltı vəzin yuxarı arxa kənarı ilə OİBB soğanağına doğru gəlir, burada mə`də-OİBB arteriyasını verdikdən sonra *xüsusi qaraciyər arteriyası* adlanır və QOİBB bağı içərisində qaraciyər qapısına daxil olur. Xüsusi qaraciyər arteriyası sağ mə`də arteriyası şaxəsini verdikdən sonra qaraciyər qapısında *sağ və sol qaraciyər arteriyalarına* ayrılır, bunlar isə, qaraciyər daxilində

digər portal elementlərlə birlikdə segmentar şaxələərə ayrılırlar. Ümumi və xüsusi qaraciyər arteriyalarının magistral damarlardan bu şəkildə ayrılması və şaxələnməsi normal sayılır, 70-85% halda rast gəlinir. 15-30% - hallarda bu damarlarda müxtəlif anomaliyalar, 46% hallarda isə, əlavə qaraciyər arteriyalarına rast gəlinir. Bunlardan ən çox rast gəlinənləri aşağıdakılardır:

*I. Ümumi və xüsusi qaraciyər arteriyası anomaliyaları (20%)*

**1. Arteriyanın çıxış yerinə görə anomaliyaları**

- \* *Ümumi qaraciyər arteriyası yuxarı müsrəiqə arteriyasından ayrılır (7%)*
- \* *Ümumi qaraciyər arteriyası hepatosplenik kötükdən ayrılır (6%)*
- \* *Ümumi qaraciyər arteriyası birbaşa aortadan ayrılır (1%)*

**2. Arteriyaların olmaması və ya şaxələnməsində anomaliyalar**

- \* *Ümumi qaraciyər arteriyası yoxdur, sağ və sol qaraciyər arteriyaları birbaşa aortadan ayrılır (4%)*
- \* *Xüsusi qaraciyər arteriyası yoxdur, sağ və sol qaraciyər arteriyaları birbaşa ümumi qaraciyər arteriyasından və ya aortadan ayrılır (20%)*
  1. *Xüsusi qaraciyər arteriyası yoxdur, sağ və sol qaraciyər arteriyaları birbaşa ümumi qaraciyər arteriyasından, gastroduodenal arteriyanın ayrıldığı yerdən çıxırlar və hər ikisi qapı venasının önündə yerləşirlər (14%). Buna “aşğı ayrılma” deyilir.*
  2. *Xüsusi qaraciyər arteriyası yoxdur, sağ və sol qaraciyər arteriyaları birbaşa ümumi qaraciyər arteriyasından (2%) və ya aortadan (4%). çıxırlar, sağ şaxə qapı venasının arxasında yerləşir, gastroduodenal arteriya sol şaxədən çıxır. Buna “erkən” ayrılma deyilir.*
- \* *Ümumi, xüsusi qaraciyər arteriyaları, sağ və sol pay şaxələri yoxdur qaraciyər yalnız əlavə arteriyalarla qidalanır - çox nadir.*

*II. Əlavə qaraciyər arteriyaları ekstrahepatik damar-axacaqlardakı anomaliyaların ən çox rast gəlinəndir və xəstələrin yarısına yaxınında (46%) müşahidə edilir. Bu anomaliyanın dah çox rast gəlməsi embrional qaraciyərin qan təhcizəti ilə əlaqədardır. Erkən embrional dövrdə qaraciyər üç embrional arteriya ilə qidalanır: sağ, orta və sol embrional arteriyalar. Sonrakı dövrlərdə*

sağ və sol embrional arteriyalar atrofiyaya uğrayır, orta arteriyadan isə, ümumi, xüsusi qaraciyər arteriyaları və onların şaxələri meydana gəlir. Əlavə qaraciyər arteriyaları açıq qalmış sağ və sol embrional arteriyalardır.

\*Əlavə sağ qaraciyər arteriyası (24%) embrional sağ arteriyanın qalıntısı olub daha çox yuxarı müsəriqə arteriyasından ayrılır (20%), adətən qapı venasının arxasında gedərək sağ qaraciyər arteriyasına və ya şaxələrindən birinə açılır, daimi olaraq öd kisəsinə şaxə verir.

\*Əlavə sol qaraciyər arteriyası (30%) embrional sol arteriyanın qalıntısı olub daha çox sol mədə arteriyasından ayrılır (23%), qaraciyər-mədə bağında yerləşir, sol qaraciyər arteriyasına və ya şaxələrinə açılır.

\*Təxmənin 8% halda isə, həm sağ, həm də sol əlavə qaraciyər arteriyaları birlikdə rast gəlir.

***Xəstələrin təxminən yarısında qaraciyər arteriyalarında müxtəlif çıxış və şaxələnmə anomaliyalarına rast gəlinir ki, bunlardan ən çox klinik əhəmiyyətliəri əlavə qaraciyər arteriyaları, ümumi qaraciyər arteriyasının “aşağı və erkən” şaxələnməsi, yuxarı müsəriqə arteriyasından çıxmasıdır.***

#### ***Qapı venası***

***Qapı venası*** yuxarı müsəriqə və dalaq venalarının mədəaltı vəzi başının arxasında birləşməsindən əmələ gəlir və uzunluğu təxminən 5-8 sm, çapı 1-1,5 sm-dir. QOİBB bağı içərisində qaraciyər qapısına gələrək sağ və sol pay şaxələrinə ayrılır, bunlar isə, qaraciyər daxilində seqmentar və paycıq şaxələri verir. Qapı venası axacaq və arteriyadan arxada yerləşir və normal halda OİBB soğanağı ilə qaraciyər qapısındaki haçalanma arasındakı bölgəsinə böyük şaxələr açılmır (“şaxəsiz bölmə”). Nadir (3% dən az) hallarda sağ və sol mədə venaları, pankreatoduodenal venalar dalaq venasına və ya retropankreatik bölməyə yox, qapı venasının “şaxəsiz bölməsinə” açılırlar.

***Qapı venası arteriya və axacaqdan arxada yerləşir, diametri hər ikisindən də böyükdür, QOBB bağı içində adətən şaxəsiz olduğu üçün ayrılması asandır, lakin, divarı çox nazıkdir və asanlıqla zədələnmə bilər.***



### ***Qaraciyər axacaqları***

***Sağ və sol qaraciyər axacaqları*** qaraciyər qapısında, arteriya və vena haçalanmaları arasında və hər ikisindən də öndə birləşərək ümumi qaraciyər axacağı, 1,5-2 sm sonra isə, öd kisəsi axacağı ilə birləşərək ümumi öd axacağı əmələ gətirir, bu isə, 12-BB soğanağı, yuxarı enən hissəsi və pankreas başı arxasından keçərək enən hissənin ortasında OİBB böyük məməciyinə tökülür. Normal halda supraduodenal hissədə (QOİBB bağı içərisində) öd axacaqları qaraciyər arteriyası və qapı venasından öndə, retroduodenal hissədə isə, pankreatoduodenal arteriya torundan arxada yerləşir. Xoledoxu qidalandıran iki xüsusi arteriya axacaq boyunca saat 3 və 9 istiqamətində (medial və lateral divarları boyunca) yerləşirlər. Bunlar qanın çox hissəsini “aşağıdan”- pankreatoduodenal arteriyal tordan (60%), az hissəsini isə, “yuxarıdan” - sağ və ya sol qaraciyər arteriyalarından (40%) alırlar. Ona görə də, axacaqda işemiyanın önlənməsi üçün xoledox sərbəstləşdirərkən medial və lateral tərəflərdə ehtiyatlı olunmalı, xoledox mümkün qədər qaraciyərə yaxın kəsilməlidir.

Öd yollarının qaraciyərdən kənar hissəsinin anomaliyaları xəstələrin üçdə birində rast gəlinir. Bunlar öd kisəsinin, öd kisəsi axacağının qaraciyər axacaqlarının anomaliyalarıdır.

*Xəstədə anomaliyaları ortaya çıxarmaq və bunların əməliyyat vaxtı təhlükəli olmasının qarşısını almaq üçün iki yol vardır:*

- 1. Düzgün anatomik ayırma*
- 2. Əməliyyatdan əvvəl və ya əməliyyat vaxtı xolangio- və angioqrafiyalar, bə'zi hallarda ultrasəs müayinəsi*

### ***Qaraciyərin limfa damarları***

Qaraciyərdə bir-biri ilə sıx əlaqədə - zəngin kollateralları olan iki limfatik kələf vardır: *dərin və səthi*.

*Dərin limfatik damarlar* Disse (endotel ilə hepatositlər arasındakı sahə) sahəsindən başlayır və böyük bir qismi qapı strukturlarını tə'qib edərək qaraciyər qapısındakı düyünlərə, bunlar isə, günəş kələfi limfa düyünlərinə

və sisternlərə tökülürlər. Dərin limfatik damarların az bir qismi isə, qaraciyər venalarını tə'qib edərək boş vena ətrafındakı limfa düyünlərinə tökülürlər.

*Səthi limfatik damarlar* isə, kapsulaltı bölgədən, o cümlədən, öd kisəsi və ətrafından limfanı toplayır, əsasən kisəətrafi düyünlərə açılırlar. Bu limfarik kələf qaraciyər bağlarındakı limfatik kapillyarlarla diafraqmaüstü sahaələrlə əlaqədirlər. Rezeksiyadan sonra hidrotoraksın baş verməsində bu damarların rol oynadığı hesab edilir.

Limfatik sistem şişlərin yayılmasında olduğu kimi, portal hipertenziyalarda venoz sistemə köməkçi vəzifə də yerinə yetirir. Sirrozda və qaraciyər ödemlərində (iltihabi və sirkulyator) limfatik drenaj kompensator olaraq artır.

*Beləliklə, qaraciyərin bir-biri ilə sıx əlaqəli səthi və dərin limfatik sisteminin böyük hissəsi qaraciyər qapısına, az bir qismi boş vena ətrafi düyünlərə açılır və bu sistemin diafraqmaətrafi sistemlərlə əlaqəsi vardır.*

### ***Qaraciyər venaları***

*Qaraciyər venaları* qaraciyər parenximasında portal elementlərə çəp şəkildə (iki əl barmaqlarının iç-içə keçirilmiş vəziyyətinə bənzər şəkildə) yerləşən damarlar olub, qaraciyərin pay və sektorlarının sərhədlərinin müəyyən olunmasında həlledici rol oynayırlar. İki qrup qaraciyər venaları var: böyük yuxarı venalar və kiçik aşağı venalar.

Yuxarı üç vena- sağ, orta və sol venalardır. Bunlar qaraciyər çıxışında boş venaya açılırlar və qaraciyərin əsas venoz yükünü daşıyırlar. Qaraciyər venalarının aşağı boş venaya açıldığı yer “qaraciyər çıxışı”, “venoz yəhər”, “venoz qapı” kimi kəlmələrlə adlandırılır və burada venalar tac bağlarla sıx təmasda ola bilirlər.

***Sağ qaraciyər venası*** qaraciyərin lateral (və ya arxa) və medial (və ya ön) sektorları arasındakı sərhəddə - xəyali sağ qaraciyər yarığında yerləşir. Bu vena V-VIII seqmentlərdən venoz qanı toplayır, qaraciyər çıxışında boş venaya açılır. Venanın böyük hissəsi parenxima içərisindədir. Venanın boş venaya yaxın parenximasız hissəsi 8-15 mm olub bə'zən tac bağlarla fibroz bitişməli ola bilər. Ona görə də bu bölgənin ayrarkən və tac bağların boş venaya yaxın hissəsini kəsərkən diqqətli olunmaq lazımdır.

**Orta qaraciyər venası** qaraciyərin sağ və sol payları arasındakı sərhədə - orta qaraciyər yarığında yerləşir. Bu venanın qaraciyər üzərindəki proyeksiyası *Kantl* (Cantle) xəttinə uyğundur ki, bu da *aşağı boş venadan öd kisəsi yatağına* çəkilən xəttidir. Orta vena sağ payın ön (və ya içəri) sektorundan (V və VIII seqmentlər) sol payın isə, IV seqmentindən venoz qanı toplayaraq boş venaya açılır. Orta vena əksər hallarda sol qaraciyər venası ilə birləşərək kötük halında, çox az hallarda isə, (3%) sərbəst şəkildə boş venaya açılır.

Orta venanın *iki çox mühüm* klinik əhəmiyyəti var. *Birincisi*, əməliyyatın dövrədə, rezeksiya vaxtı bu venanı ultrasəsle, tomoqrafiya ilə və ya birbaşa görərək pay və seqmentlər arasındakı sərhədləri təyin edilir. *İkincisi*, lobektomiyalarda qalan payda venoz axını pozmamak üçün orta venanın qorunması çox vacibdir.

*Sol qaraciyər venası* qaraciyərin sol payında lateral və medial sektorlar arasındakı xəttədə yerləşmişdir. Bu venanın proeksiyası boş venadan qaraciyərin sol lateral kənarının ortasına çəkilmiş xətt üzrədir. Bu vena II və III seqmentlərdən daimi, 50% hallarda isə, IV seqmentdən venoz qanı toplayaraq orta vena ilə əmələ gətirdiyi kötüyün vasitəsi ilə aşağı boş venaya açılır. Sol venanın  $\frac{1}{2}$  halda rastgələn şaxəsi oraqvari bağ proeksiyasında olur, III və IV seqmentdən venoz qanı toplayır. Digər vena proeksiyalarında olduğu kimi, bu venanı zədələnmək üçün kəsik oraqvari bağ xəttindən 0,5-1 sm kənarında aparılmalıdır.

*Beləliklə, qaraciyərin əsas venoz qan toplayıcıları olan sağ, orta və sol venalar qaraciyərin diafraqmal səthinə yaxın və portal elementlərə çarpaz istiqamətdə yerləşirlər, qaraciyərdəki pay və sektor sərhədlərinin müəyyən olunmasında mühüm əhəmiyyət kəsb edirlər. Ultrasəs və tomoqrafik müayinələrdə bu venalar aşağı boş venadan çıxan "üçtelli yelpik" şəkildə görünürlər.*

*Qaraciyərin aşağı venaları* qaraciyərin boş vena ilə təməsdə olan arxa səthində, ən çox I və VI seqmentlərindən çıxan, sayı 2-20 olan kiçik venalardır. I seqmentdən əksər hallarda (70%) bir vena çıxar. VI seqmentdən

çıxan venalar bə'zi hallarda (25%) nisbətən böyük diametrlə ola bilər. Bu venaların aşağıdakı klinik əhəmiyyətləri vardır.

*Sağ lobektomiyalarda kəsilmələri lazımdır.*

*VI seqment venası böyük olan hallarda, sağ qaraciyər venasına bağlansa da VI seqmenti saxlamaq olar.*

*Baddi-Kiari sindromunda bu venaların sayəsində qaraciyərdən venoz axın tə'min edilə bilər. Bu sindromda, I seqmentin venoz axını pozulmadığı üçün seqment kompensator hipertrofiyaya uğrayır.*

## **QARACİYƏRİN DAXİLİ ARXİTEKTONİKASI VƏ SEQMENTAR ANATOMİYASI**

Qaraciyər tərkib nöqtəyi-nəzərdən üç əsas komponentdən ibarətdir: qapı venası, qaraciyər arteriyası və öd axacaqlarını əhatə edən *qapı elementləri*, *qaraciyər venaları* və bunlar arasında yerləşən *hepatositlərdən* ibarət əsil parenxima. Müasir histoloji və morfoloji baxışlara və tədqiqatlara görə bu üç komponentin düzülüşü və yerləşməsi müəyyən bir qanunauyğunluq üzrədir ki, bu da qaraciyərin daxili arxitektonikasının əsasını təşkil edir. *Bu prinsipə görə:*

\* Qaraciyər bir-birinə çarpaz *istiqamətdə yerləşən qapı elementləri və qaraciyər venalarından* (iç-içə keçirilmiş əldəki barmaqların vəziyyətinə bənzər şəkildə) və bunlar arasında *hüdüdü və düzgün* bir şəkildə düzölmüş *parenxima hüceyrə kütləsindən* ibarətdir.

\* Damar-parenxima əlaqəsi nəticəsində *quruluş və funksional cəhətdən müstəqil hissələr* meydana gəlir. Yə'ni, ilk baxışda bütöv görünən qaraciyər əslində bir çox müstəqil hissələrə - iki *paya*, bunlar *dört sektora*, bunlar *səkkiz seqmentə*, bunlar *isə, milyonlarla paycılara bölünürlər*.

\* *Qaraciyər venaları paylar və sektorlar arasındakı anatomik sərhədləri müəyyən edir, portal elementlər isə, pay, sektor və seqmentlərin funksional sərhədlərini tə'yin edir.*

\* Pay, seklor və seqmentlər fərdi qapı təhcizatına malikdirlər. Venoz axınları isə, adətən ortaqdır.

\* Qaraciyər venalarından keçən boylama, qapısını isə, köndələn kəsən üç müstəvi ilə qaraciyər dörd sektora ayrılır. Qaraciyər qapısından boylama keçən frontal müstəvi ilə sektorlar seqmentlərə ayrılır.

***Beləliklə, qaraciyər parenximasının cərrahi anatomiyasının əsasını təşkil edən seqmentar quruluşa görə qaraciyər səkkiz seqmentdən ibarətdir. Seqmentlərin qapı təhcizati fərdi, venoz axını isə, ortaqdır. Seqmentlərin anatomik sərhədləri qaraciyər venalarından keçən üç çəp-sagital və qapıdan keçən frontal müstəvilərlə müəyyən olunur. Seqmentlərin həqiqi fizioloji sərhədləri isə, uyğun portal şaxənin bağlanması ilə müəyyən edilir.***

Qaraciyər iki paydan ibarətdir: qaraciyər kütləsinin 2/3-nü təşkil edən sağ pay və 1/3-nü təşkil edən sol pay<sup>1</sup>. Paylar arasındakı sərhəd *orta qaraciyər yarığı* ilə müəyyən olunur. Bu yarıq xəyali olub, içərisində orta qaraciyər venası vardır və proyeksiyası aşağı boş vena ilə öd kisəsi yatağı arasında çəkilən xəttə uyğun gəlir. Bu payların hər birinin müstəqil qapı sistemi və venoz axımı mövcuddur. Sağ payın qan təhcizati qapı venası və arteriyasının sağ şaxələri, öd axını sağ qaraciyər axacağı vasitəsi ilə, venoz axını isə, sağ və orta qaraciyər venaları vasitəsi ilə həyata keçirilir. Bənzər şəkildə, qapı venası və arteriyanın sol şaxələri, sol qaraciyər axacağı, sol və orta qaraciyər venaları vasitəsi ilə sol payın qan təhcizati və öd axımı həyata keçirilir. Anomaliya və kapillyar damarlar nəzərə alınmazsa, sağ və sol payların portal elementləri arasında böyük əlaqələr mövcud deyildir.

Hər iki pay öz növbəsində iki sektora ayrılır və qaraciyərdə dörd sektor ortaya çıxır: sağ payda - sağ medial və lateral (və ya sağ ön və arxa) sektorlar; sol payda sol medial və lateral sektorlar. Qaraciyərin üç venası sektorlar arasındakı sərhədi müəyyən edirlər. Sektorlar uyğun qapı elementləri ilə təhciz olunurlar.

---

<sup>1</sup> Klassik anatomik təsnifatda qaraciyər dörd paya ayrılır: sağ, sol, kvadrat və quyruklu paylar. Bu təsnifatda qaraciyərin xarici orientirlərinə əsas götürülmüşdür və daxili arxitektika- damar-parenxima əlaqəsi nəzərə alınmamışdır. Anatomik kvadrat və sol pay cərrahi klasifikasiyada sol pay kimi qəbul edilir, quyruklu pay isə I seqment adlanaraq iki pay arasında, hər ikisi ilə əlaqəli olan bölüm kimi qəbul olunur.

Sektorlar isə, seqmentlərə ayrılır və nəticədə qaraciyərin 8 seqmentdən ibarət quruluşu ortaya çıxır. *Seqmentlərə bölünmə qaraciyərin cərrahi anatomiyasının və hazırkı anatomik rezeksiyaların əsasını təşkil edir.* Seqmentlər təpələri qaraciyər qapısına yönəlmiş piramidə bənzər şəkildədir. Seqmentlər qaraciyərin diafraqmal səthindən baxdıqda saat əqrəbi istiqamətində spiralvari şəkildə düzülmüşdür və rum rəqəmləri ilə, işarətlənilir. I-IV seqmentlər sol payda, V-VIII seqmentlər isə, sağ payda yeləşir. Seqmentlərin spiralşəkili düzülüşü ilə əlaqədar olaraq I seqment ən aşağıda, VIII seqment isə, ən yuxarıda yeləşmişdir. Ona görə də, visseral səthdə VIII seqment, diafraqmal səthdə isə, I seqment görünür.

Mərkəzindəki vena ətrafında radial hepatosit sütünlərindən və periferində isə, qapı elementləri olan poliqonal şəkildəki paycıq qaraciyərin ən kiçik morfo-funksional vahidi hesab olunur. Hepatosit sütünləri arasındakı qan kapillyarları (sinusoid) qapı damarları ilə qaraciyər venoz damarları arasında davamlılıq yaradır, öd kapillyarları isə, öd yollarının başlanğıcını təşkil edir. Bunlarla bərabər kapillyar endoteli ilə hepatosit sütünləri arasında olan hüceyrəarası sahə (Disse sahəsi) qaraciyərin limfatik sisteminin başlanğıcını təşkil edir.

#### ***İntrahepatik qapı elementləri.***

Qaraciyər qapısında əvvəlcə arteriya, sonra axacaq, ən axırda isə, qapı venası sağ və sol şaxələrə arılır və bu şaxələr qaraciyərə daxil olur. Qaraciyər daxilində qapı elementləri *ümumi bir qılıfla örtülmüş* şəkildə, təxminən *eyni vaxtda şaxələnərək* uyğun pay, sektor, seqment və paycılara yetişirlər. Qaraciyər daxilində qılıfla örtülü olan arteriya vena və axacağa ədəbiyyatda “qapı üçlüyü”, “qapı elementləri”, “qapı kötökləri” kimi adlar verilir.

Qaraciyər daxilində qapı elementlərini örtən ümumi qılıf Qlisson kapsulunun davamı olub paycıq şaxələrinə qədər uzanır. Qapı elementlərindəki Qlisson qılıfının bir çox klinik əhəmiyyəti vardır:

- \* Qılıf ilə damar və axacaqlar yaxın təmasda oldukları üçün intrahepatik damar və axacaqların bir-birindən ayrılması çətinləşir.
- \* Parenximi kəsərkən bu elementlər birlikdə tutulub bağlanır
- \* Qılıf ultrasəs müayinəsində portal elementlər ətrafında hiperekoik qatın görünməsinə səbəb olur ki, bu da portal venaları qaraciyər venalarından fərqləndirməyə şərait yaradır.

Qaraciyər daxilində sağ qapı venası, sağ qaraciyər arteriyası və sağ qaraciyər axacağından ibarət “sağ qapı kötüyü” 1,5-2 sm olub təxminən horizontal-frontal istiqamətdə sağa doğru yönəlir və iki sektora uyğun şaxələrə ayrılır. Bu kötükdən 70-90 dərəcə altında vertikal istiqamətdə ayrılan ön şaxə sağ medial (və ya sağ ön) sektora daxil olur. Bu isə, öz növbəsində V seqment üçün ön, VIII seqment üçün isə, arxa şaxələrə ayrılır. “Sağ kötüyün” davamı kimi görünən arxa şaxə isə, lateral (və ya arxa) sektora yönəlir və öz növbəsində VI və VII seqmentlər üçün iki şaxəyə ayrılır. Bir çox hallarda seqmentar şaxələr birbaşa olaraq əsas kötükdən ayrılır. Bu halda V seqment şaxəsi öndə yuxarı, VI şaxə öndə sağa, VII şaxə arxada sağa VIII şaxə isə, arxada yuxarıya doğru yerləşir. Seqmentektomiyalar zamanı bu şaxələnmənin nəzərdə tutulması çox vacibdir.

Qaraciyərdaxili “sol qapı kötüyü” sağa nəzərən uzun, lakin çapı daha kiçik olub, kapsulaltı bölgədə yerləşir. Girdə bağ çuxuru səviyyəsində “sol kötük” iki şaxə verir. Öne doğru yönələn və medial sektor üçün *birinci şaxə* çox qısa olub girdə bağa birləşən yerdə haçalanır: sola uzanan şaxə III seqmentə, içəri və yuxarıya uzanan şaxə isə, IV seqmentə daxil olur. Bu bölgə intrahepatik damar və axacaqların qaraciyər səthinə ən yaxın və girdə bağ sayəsində asan tapılan olan bölgəsidir. Ona görə də, qaraciyər qapısında böyük axcaqlara müdaxilə imkansız olan hallarda öd yollarını drenaj etmək üçün III seqment axacağı burada tapılaraq drenaj edilir.

“Sol kötüyün” *ikinci şaxəsi* onun davamı şəkilində olub sol lateral sektora yönəlir ki, bu da II seqmentdən təşkil olunmuşdur.

I seqmentin venoz axını kimi, qapı təhcizəti də atipikdir. Bu seqment həm sağ həm də sol tərəfdən şaxələr alır.

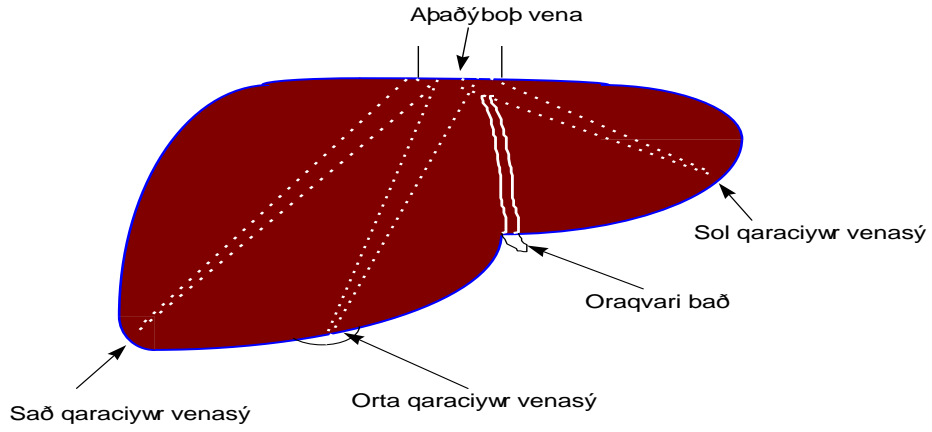
Qaraciyərdaxili qapı elementlərinin yuxarıda göstərilən bu şaxələnməsi ilə yanaşı bir çox anomaliyaları da rast gəlməkdədir. Bunlardan klinik əhəmiyyəti olanları aşağıdakılardır.

- Sağ payda seqmentar şaxələr birbaşa olaraq “sağ kötükdən” ayrılır. Seqmentektomiyalarda bu şaxələrin ayrıca tapılıb bağlanması lazım gəlir.
- Qaraciyərin *sağ və sol payları arasında əlaqə* yaradan anomaliyalar. Normal halda qaraciyərin sağ və sol paylar bir-biri ilə kapillyarlar səviyyəsində və I seqment vasitəsi ilə əlaqədirlər və bu əlaqə çox zəif

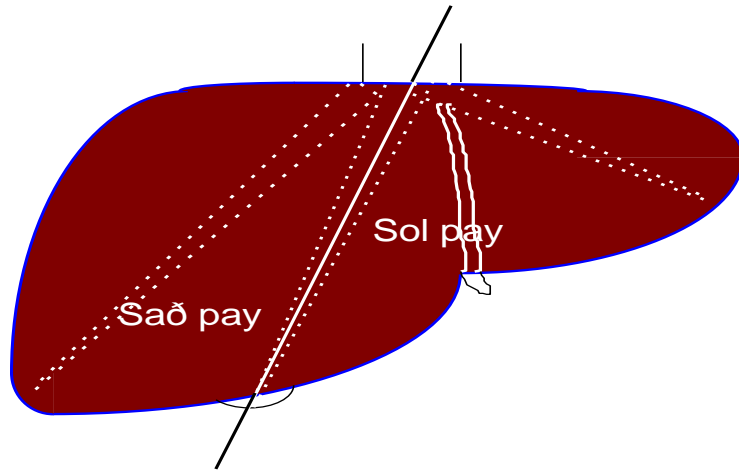
kompensator imkanlara malikdir. Ona görə də, bir tərəfin mağistral damar və ya axacağıın tıxanma və ya bağlanması o payın nekroz və atrofiyasına səbəb olur. Təxminən 1/3 hallarda rast gələn anomaliyalar sağ və sol paylar arasında müəyyən əlaqə yaradır. Bu əlaqələr bə'zi hallarda müsbət rol oynayır, məsələn digər tərəfin drenajı üçün faydalıdır, bə'zi hallarda, xüsusən rezeksiyalarda ağırlaşmalara səbəb ola bilərlər. Bunlardan aşağıdakı ikisini qeyd etmək olar.

1. Xəstələrin 30%-inə yaxınında V və VIII seqmentin öd axacaqları sağ qaraciyər axacağına yox, sol axacağıın qapıya yaxın bölümünə açılırlar. Bunun iki böyük əhəmiyyəti var. Sol lobektomiyalarda sol qaraciyər axacağıın qapıya yaxın bağlanması bu seqmentlərin öd axınıını pozaraq atrofiya törədə bilər. Ona görə də, sol axacağı daha distalda bağlamaqla bu ağırlaşmanın qarşısı alınır. Digər tərəfdən, qaraciyər qapısındaki inoperabl şişlərdə öd yolu dekompresiyası üçün III seqment drenajı əməliyyatı yerinə yetirilir. Bu anomaliyanın mövcudluğu sayəsində qaraciyərin sağ payı da hissəvi olaraq drenaj edilir və daha çox qaraciyər toxuması qorunur.
2. Təxminən 20% hallarda IV seqmentin arteriyası sağ qaraciyər arteriyasından ayrılır. Sağ lobektomiyalarda arteriyanın bağlanması IV seqmentdə nekroza səbəb ola bilər. Bu anomaliyanın ağırlaşmalarını iki sadə yolla önləmək olar. Birincisi, sağ kötüyü bağlamadan əvvəl sıxıb tutaraq qaraciyərdəki rəng dəyişikliyinə baxmaq lazımdır. IV seqmentdə rəng dəyişikliyinə olması anomaliyanı göstərir. İkincisi, kötüyü bütünlüklə yox, şaxələrini bağlamaq daha düzgündür. IV seqment saxəsi arteriyanın sol yanından çıxdığı üçün arteriyanı ayırarkən sağ tərəfdən ayırmaq, sağ şaxələri bağlamaq və sola toxunmamaq lazımdır.

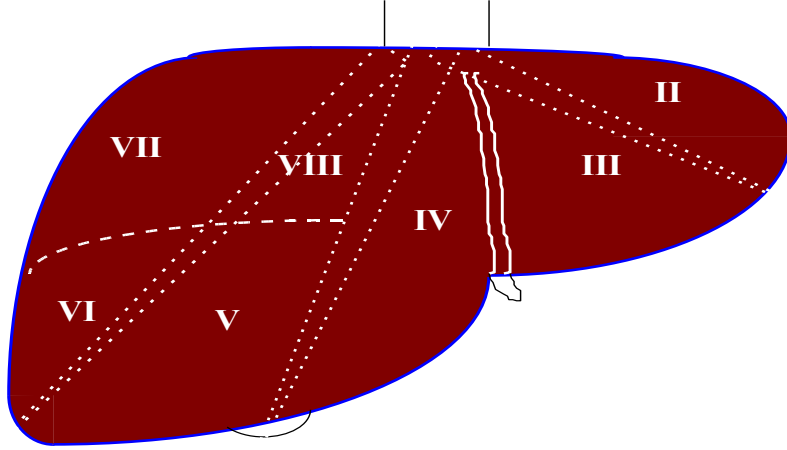




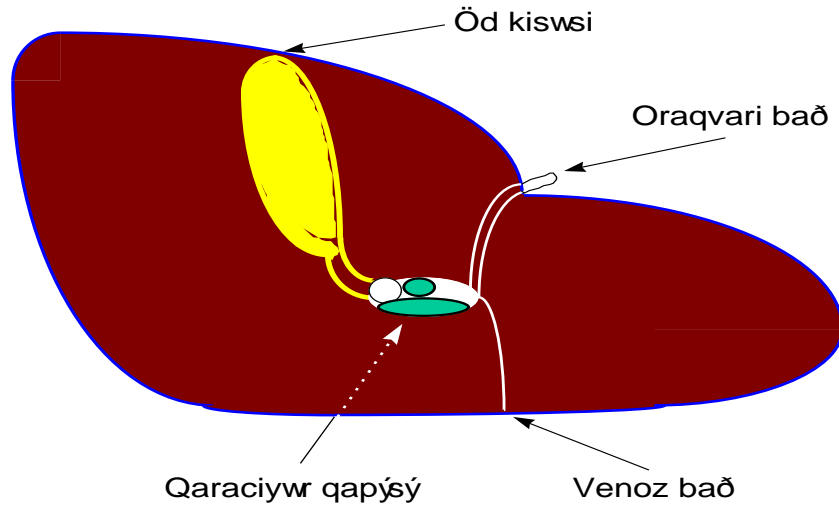
Şəkil 1.1 *Qaraciyərin diafraqmal səthindən sxematik görünüşü*



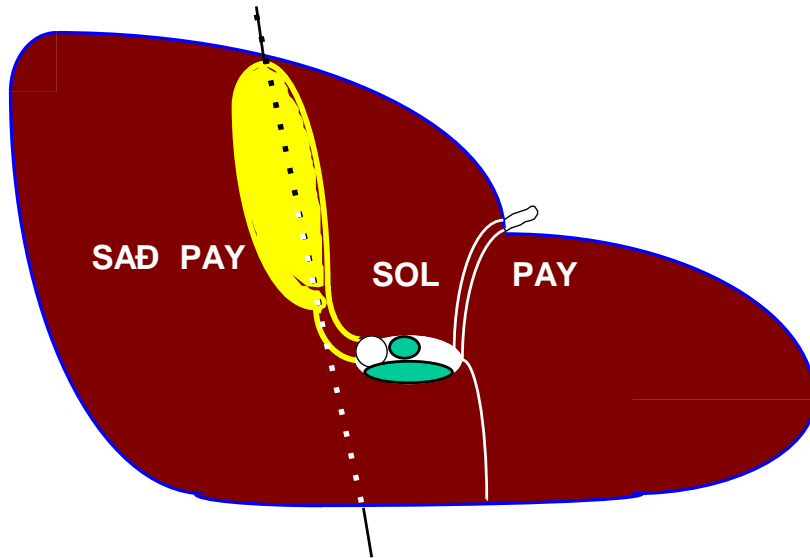
Şəkil 1.2. *Qaraciyər paylarının diafraqmal səthindən sxematik görünüşü*



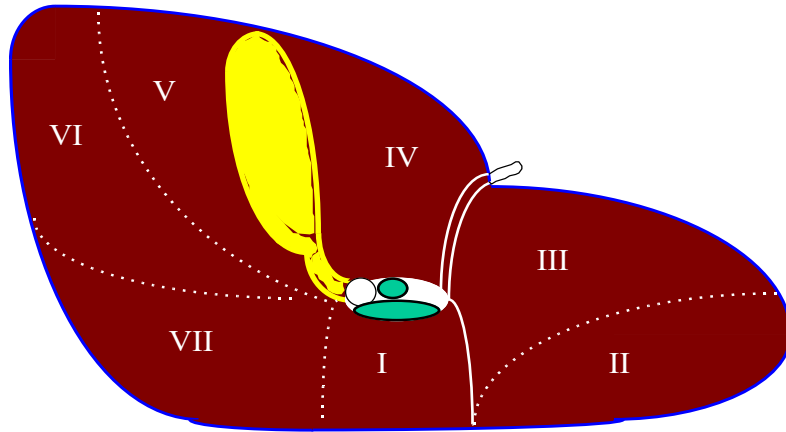
Şəkil 1.3. Qaraciyər seqmentlərinin diafraqmal səthindən sxematik görünüşü



Şəkil 1.4. Qaraciyərin visseral səthindən sxematik görünüşü



Şəkil 1. 5. *Qaraciyər paylarının visseral səthindən sxematik görünüşü*



Şəkil 1. 6. *Qaraciyər seqmentlərinin visseral səthindən sxematik görünüşü*

### **Seqmentlər.**

**I seqment** qapı venası ilə aşağı boş vena arasında olan və piylik cibi dəliyin tavanını təşkil edən hissədir. Köhnə nomenklaturaya görə buna quyruqlu pay deyirlər. Seqmentin əsas hissəsi boş venanın sol tərəfində və ona bitişikdir, quyruq adlanan kiçik bir hissəsi isə, boş venanın önündə yerləşir. Beləliklə, seqmentin ümumi şəkili “J” hərfinə bənzəyir. Bu seqment qaraciyərin diafraqmal səthindən görünür. *Sərhədləri, öndə qaraciyər qapısı, arxada aşağı boş vena, yuxarıda (intrahepatik) dorzal yarıq, solda venoz axacaq bağı, sağda isə, öd kisəsi yatağını boş vena ilə birləşdirən xətt.* I seqment yuxarıdan IV və VIII seqmentlərlə, sağda VII, solda isə, II və III seqmentlərlə həmsərhədir. I seqment qapı şaxələrini həm sağdan, həm də soldan almasına baxmayaraq, daha çox soldan alır. Ona görə də, sol paya aid edilir. Venoz axını aşağı qaraciyər venaları adlanan bir və ya bir neçə kiçik vena vasitəsi ilə birbaşa boş venaya açılır. Anotomik lokalizasiyonu və damar-axacaq xüsusiyyəti I seqmentin bir çox klinik əhəmiyyətini müəyyən edir.

- I seqmentə müdaxilə etmək və onu çıxarmaq üçün qaraciyər paylarını ayırmaq lazım gəlir. Ona görə də, əksər hallarda birinci seqmentlə birlikdə qaraciyərin sol payını çıxarmaq lazım gəlir.
- Hər iki magistral damara yaxın olduğu üçün bu seqmentin şişləri qapı və boş venaya daha tez invaziya edir və qısa zamanda inoperabl ola bilər.
- Bu seqment az da olsa, sağ və sol paylar arasında qapı elementləri üzrə kollateral rol oynayır.
- I seqmentin venoz axını sərbəst olduğu üçün yuxarı qaraciyər venalarının tıxanması (Baddi-Kiari sindromu) bu seqmentin venoz axınına təsir etmir. Ona görə də, bu seqment kompensator hipertrofiyaya uğrayır. Bununla yanaşı hipertrofiyanın diaqnostik əhəmiyyəti də vardır.

**II seqment** sol lateral sektoru təşkil edir, oraqvari bağdn solda və III seqmentdən arxada yerləşir. III seqment ilə sərhədi sol qaraciyər venası ilə təyin olunur ki, bu da boş venadan qaraciyərin sol lateral kənarının ortasına

çəkilməmiş xəttə uyğun gəlir. I seqmentlə sərhədini isə, venoz bağ müəyyən edir. Bu seqmentə aid qapı elementləri girdə bağ çuxurunda “sol kötükdən” ayrılır və arxaya, seqmentin mərkəzinə doğru yönəlir. Venoz axın isə, sol qaraciyər venasının II seqmentə aid şaxəsi vasitəsi ilə olur. Bu seqmentin çıxarılması zamanı sol qaraciyər venasının bağlanması lazım gəlir, bu isə, III seqmentin venoz axınını pozur. Ona görə də, çox vaxt II və III seqmentlər birgə çıxarılır. Bu iki seqment birlikdə qaraciyər həcmnin 15% təşkil edirlər.

**III seqment** IV seqmentlə birlikdə sol medial sektoru təşkil edir. III seqment içəri tərəfdə IV, arxada isə, II seqmentlə təmasdadır. IV seqmentlə aralarındakı sərhədi oraqvari bağ, II seqmentlə isə, sol qaraciyər venası təşkil edir. Beləliklə, II və III seqmentlər oraqvari bağdan solda bayır tərəfdə qalırlar. Bu seqmentdən venoz axın sol qaraciyər venası vasitəsi ilə olur. III seqmentin qapı elementləri girdə bağ çuxurunda sol orta sektora məxsus şaxəsindən ayrılır. “Sol kötükdən” ayrılan bu şaxə 0,5-1 sm önə doğru çıxdıqdan sonra haçalanaraq sola III seqmentə, içəri və yuxarıya IV seqmentə şaxə verir. Burada damar və axacaqlar səthə çox yaxın olurlar. Bununla yanaşı, girdə bağ sol qapı venasının buradakı haçalanma yerinə bağlanır. Bu iki cəhət III seqmentin damar və axacaqlarının asanlıqla tapılmasına şərait yaradır. Ona görə də, girdə bağ çuxuru bə’zən “ikinci qaraciyər qapısı” hesab edilir və III seqment axacaqlarından öd yollarını dekompressiya etmək üçün istifadə edilir. III seqmenti rezeksiyalarında kəsik oraqvari bağın sol kənarı ilə aparılır.

**IV seqment** sol payın ən böyük seqmentidir və qaraciyər həcmnin 20% təşkil edir. Əski anatomik nomenklaturada kvadrat pay adlanan bu seqment III seqmentlə birlikdə sol median sektoru təşkil edir. Sol tərəfdə III seqmentlə, sağ tərəfdə V və VIII seqmentlərlə, aşağıda I seqmentlə həmsərhədir, arxada isə, boş venaya söykənir. Sərhədləri: diafraqmatik səthdə-solda oraqvari bağ, sağda isə, qaraciyər orta yarığı, visseral səthdə- sağda öd kisəsi, solda girdə bağ, aşağıda qaraciyər qapısı, arxada isə, (I seqmentlə sərhədi) *dorsal yarıqdır*. Dorsal yarıq qaraciyər venalarının boş venaya açıldığı yerdən qaraciyər qapısına çəkilməmiş xəttə uyğun gəlir. Digər yarıqlardan fərqli olaraq burada vena olmur. IV seqmentin qapı təhcizatını girdə bağ çuxurunda “sol medial sektor kötüyündən” ayrılan 1-3 ədəd şaxə tə’min edir. Seqmentin venoz axını başlıca olaraq orta qaraciyər venası vasitəsi ilə olur. Sol qaraciyər

venası 50% hallarda rast gələn və oraqvari bağa uyğun proeksiyadakı şaxəsi ilə IV seqmentin venoz axınında iştirak edir.

**V seqment** sağ payın *medial (ön) sektorunun* ön hissəsini təşkil edərək, öd kisəsinə qonşu və sağda yerləşir. Orta qaraciyər venası ilə IV seqmentdən, sağ qaraciyər venası ilə VI seqmentdən, qapı yarığı ilə VIII seqmentdən ayrılır. Seqmentin qapı təhcizəti 0,5-1 sm uzunluğundakı “sağ ön kötükdən” ayrılan vertikal və önə doğru yönələn 1-3 şaxə vasitəsi ilə olur. Bə’zən seqment şaxəsi birbaşa olaraq sağ əsas kötükdən ayrılır. Bu halda V seqment saxəsi vertikal və önə doğru yönəlmiş olur və sıxıldığında seqmentə uyğun sahədə rəng dəyişikliyi baş verir. Təxminən 30% halda V və VIII seqmentin öd axacaqları sağa yox, sol qaraciyər axacağına açılır. Venoz axın isə, həm orta, həm də sağ qaraciyər venaları sayəsində olur. Öd kisəsinə qonşu olduğu üçün öd kisəsi xərçəngi bu seqmentə daha tez yayılır və əməliyyat vaxtı bə’zən tək bə’zən də IV seqmentlə birgə çıxarılması lazım gəlir.

**VIII seqment** sağ *ön sektorun* arxa hissəsidir. Sağda orta qaraciyər venası, solda sağ qaraciyər venası, öndə qapı yarığı ilə hüdudlanır. Arxa tərəfdə boş venaya, öndə V seqmentə, sağda VII, solda isə, IV seqmentə söykənir. VIII seqment qaraciyər visseral səthində görünür, diafraqmal səthdə isə, ən yüksəkdə duran və oraqvari çuxurun təşkilində iştirak edir. Qapı təhcizəti birbaşa sağ və ya sağ ön kötükdən çıxan, arxa və yuxarıya gedən bir və ya bir neçə şaxələrlə olur. Venoz axını isə, sağ və orta qaraciyər venaları ilə tə’min edilir. “Dört tərəfdən bağlı” olması, sağ, orta qaraciyər və boş vena ilə sıx təması sayəsində VIII seqmentin sərbəst çıxarılması ən çətin seqmentektomiyalardan sayılır.

**VI seqment** sağ *lateral sektorun* ön hissəsini təşkil edir. Sağ qaraciyər yarığı ilə V seqmentdən, portal yarıq ilə VII seqmentdən ayrılır. Qapı təhcizəti “sağ lateral kötükdən” ayrılan şaxələrlə olur. Sağ əsas kötüyün davamı kimi görünən lateral kötük ön kötükdən uzun olub VII seqmentə qədər uzanır və VI seqmentə bir bə’zən də iki və ya üç şaxə verir. Sağ əsas kötüyün sektoral şaxə vermədiyini, birbaşa seqmentar şaxələrə ayrıldığı hallarda VI seqment şaxəsi önə və sağa yönəlmiş olur. VI seqmentin ən əhəmiyyətli cəhətlərindən biri venoz axınıdır. VI seqmentin venoz axını əsasən sağ qaraciyər venası ilə olur. Aşağı qaraciyər venaları adlanan və sayı 2-dən 20-yə qədər ola bilən kiçik venalar da venoz axında iştirak edirlər.

Təxminən 20-25% hallarda bu venalardan biri böyük olub VI seqmentin venoz axınını qaraciyərin sağ venasına ehtiyac qalmadan tam tə'min edə bilər. Bu vəziyyətdə sağ qaraciyər venasını bağlayaraq, VII və digər seqmentləri çıxararaq, VI seqmenti saxlamaq və ekonomik rezeksiya etmək olar.

**VII seqment** sağ lateral sektorun arxa hissəsidir. Ön tərəfdə VI seqmentlə, sol tərəfdə VIII seqmentlə həmsərhədir. Sağ qaraciyər venası sol sərhədini , qapı yarığı isə, ön sərhədini müəyyən edir. Qapı təhcizəti sağ lateral kötükdən ayrılan seqment şaxələri vasitəsi ilə, venoz axını isə, sağ qaraciyər venası isə, tə'min edilir.

*Beləliklə, qaraciyərin cərrahi anatomiyasında bilinməsi vacib olan çəhətlər:*

#### 1. *Qaraciyər bağları*

- Bağlar qaraciyəri örtən peritonun qarın divarına və orqanlara keçməsi nəticəsində əmələ gəlir, bir-birinin davamıdırlar.
- Bağlar qaraciyərə daxil olan və çıxan böyük damar və axacaqları tam və ya hissəvi əhatə edirlər, qaraciyəri yerində tuturlar, içərisindəki kapillyarlar səviyyəsində qaraciyərlə ətrafdakı orqanlar arasında əlaqə yaradırlar.
- *QOİBB bağında* portal elementlər var. *Qaraciyər-mə'də bağında* əlavə qaraciyər arteriyası ola bilər. *Girdə bağ* göbək venasını əhatə edir və girdə çuxurda "sol qapı kötüyünün" şaxələndiyi yeri göstərir. *Oraqvari bağ* III və IV seqmentlərin sərhədini, və arxada üçbücaqşəkilli oraqvari çuxurda qaraciyər venalarının boş venaya töküldüyü yeri göstərir. *Venoz bağ* I və II seqmentlər arasındakı sərhədi göstərir.
- Qaraciyər rezeksiyalarında bağların birləşdirici, istiqamətverici əhəmiyyətləri nəzərə alınır. Rezeksiyalarda qaraciyəri sərbəstləşdirmək üçün bu bağlardan bə'zilərinin kəsilməsi lazım gəlir. Seqmentlər arasındakı sərhədi müəyyən etmək, qaraciyərdaxili və xarici damar və axacaqları tapmaq üçün bağların istiqamətverici rolundan istifadə edilir.

#### 2. *Qaraciyərin qapı elementləri: damar və axacaqları*

- Qaraciyər həm arteriyal, həm də venoz qanla təhciz olunur. Qaraciyərə qan gətirən damarlarla çıxan damarlar ayrı-ayrı bölgədə yerləşirlər ki, bu da qaraciyərin iki “ayaqcığı” əmələ gətirir: *qaraciyər qapısı və venoz ayaqcığı*.
- *Ümumi qaraciyər arteriyası* günəş kötüyünün üç şaxəsindən biri olub, mədəaltı vəzin yuxarı arxa kənarı ilə OİBB soğanağına doğru gəlir, burada mədə-OİBB arteriyasını verdikdən sonra *xüsusi qaraciyər arteriyası* adlanır və QOİBB bağı içərisində qaraciyər qapısına daxil olur. Xüsusi qaraciyər arteriyası sağ mədə arteriyası şaxəsini verdikdən sonra qaraciyər qapısında *sağ və sol qaraciyər arteriyalarına* ayrılır.
- Xəstələrin təxminən yarısında qaraciyər arteriyalarında müxtəlif çıxış və şaxələnmə anomaliyalarına rast gəlinir ki, bunlardan ən çox klinik əhəmiyyətliləri əlavə qaraciyər arteriyaları, ümumi qaraciyər arteriyasının “aşağı və erkən” şaxələnməsi, yuxarı müsariqə arteriyasından çıxmasıdır.
- Ümumi və xüsusi qaraciyər arteriyaları bağlana bilər və bundan ağır qanaxmaları dayandırmaq üçün, və xərçəngin müalicəsində istifadə edilir.
- Qapı venası arteriya və axacaqdan arxada yerləşir, diametri hər ikisindən də böyükdür, QOBB bağı içində adətən şaxəsiz olduğu üçün ayrılması asandır, lakin, divarı çox nazikdir və asanlıqla zədələne bilər.
- Xoledoxu qidalandıran iki xüsusi arteriya axacaq boyunca saat 3 və 9 istiqamətində (medial və lateral divarları boyunca) yerləşirlər. Bunlar qanın çox hissəsini “aşağıdan” - pankreatoduodenal arteriyal tordan (60%), az hissəsini isə, “yuxarıdan” - sağ və ya sol qaraciyər arteriyalarından (40%) alırlar. Ona görə də, axacaqda işemiyanın önənməsi üçün xoledox sərbəstləşdirərkən medial və lateral tərəflərdə ehtiyatlı olunmalı, xoledox mümkün qədər qaraciyərə yaxın kəsilməlidir.
- Xəstədə anomaliyaları ortaya çıxarmaq və bunların əməliyyat vaxtı təhlükəli olmasının qarşısını almaq üçün iki yol vardır: düzgün



anatomik ayırma; əməliyyatdan əvvəl və ya əməliyyat vaxtı xolangio- və angiografiyalar, bə'zi hallarda ultrasəs müayinəsi

### 3. *Qaraciyər venaları*

- Qaqaraciyərin əsas venoz qan toplayıcıları olan sağ, orta və sol venalar qaraciyərin diafraqmal səthinə yaxın və portal elementlərə çarpaz istiqamətdə yerləşirlər, qaraciyərdəki pay və sektor sərhədlərinin müəyyən olunmasında mühüm əhəmiyyət kəsb edirlər. Ultrasəs və tomoqrafik müayinələrdə bu venalar aşağı boş venadan çıxan “üçtelli yelpik” şəkilində görünürlər. İki qrup qaraciyər venaları var: böyük yuxarı venalar və kiçik aşağı venalar.
- **Sağ qaraciyər venası** qaraciyərin lateral (və ya arxa) və medial (və ya ön) sektorları arasındakı sərhəddə - xəyali sağ qaraciyər yarığında yerləşir. Bu vena V-VIII seqmentlərdən venoz qanı toplayır, qaraciyər çıxışında boş venaya açılır.
- **Orta qaraciyər venası** qaraciyərin sağ və sol payları arasındakı sərhədə - orta qaraciyər yarığında yerləşir. Bu venanın qaraciyər üzərindəki proyeksiyası *Kantl* (Cantle) xəttinə uyğundur ki, bu da *aşağı boş venadan öd kisəsi yatağına* çəkilən xəttidir. Orta vena sağ payın ön (və ya içəri) sektorundan (V və VIII seqmentlər) sol payın isə, IV seqmentindən venoz qanı toplayaraq boş venaya açılır. Orta vena əksər hallarda sol qaraciyər venası ilə birləşərək kötük halında, çox az hallarda isə, (3%) sərbəst şəkildə boş venaya açılır.
- Orta venanın *iki çox mühüm* klinik əhəmiyyəti var. *Birincisi*, əməliyyatözü dövrədə, rezeksiya vaxtı bu venanı ultrasəslə, tomoqrafiya ilə və ya birbaşa görərək pay və seqmentlər arasındakı sərhədləri tə'yin edilir. *İkincisi*, lobektomiyalarda qalan payda venoz axını pozmamak üçün orta venanın qorunması çox vacibdir.
- **Sol qaraciyər venası** qaraciyərin sol payında lateral və medial sektorlar arasındakı xəttə yerləşmişdir. Bu venanın proyeksiyası boş venadan qaraciyərin sol lateral kənarının ortasına çəkilmiş xətt üzrədir. Bu vena II və III seqmentlərdən daimi, 50% hallarda isə, IV seqmentdən venoz qanı toplayaraq orta vena ilə əmələ gətirdiyi kötüyün vasitəsi ilə aşağı boş venaya açılır.

- Qaraciyər venalarının aşağı boş venaya açıldığı yer “qaraciyər çıxışı”, “venoz yəhər”, “venoz qapı” kimi kəlmələrlə adlandırılır və burada venalar tac bağlarla sıx təmasda ola bilirlər.
- *Qaraciyərin aşağı venaları* qaraciyərin boş vena ilə təmasda olan arxa səthində, ən çox I və VI seqmentlərindən çıxan, sayı 2-20 olan kiçik venalardır. I seqmentdən əksər hallarda (70%) bir vena çıxar. VI seqmentdən çıxan venalar bəzi hallarda (25%) nisbətən böyük diametrlə ola bilər. Bu venaların aşağıdakı klinik əhəmiyyətləri vardır: *sağ lobektomiyalarda kəsilmələri lazımdır; VI seqment venası böyük olan hallarda, sağ qaraciyər venasına bağlansa da VI seqmenti saxlamaq olar; Baddi-Kiari sindromunda bu venaların sayəsində qaraciyərdən venoz axın təmin edilə bilər. Bu sindromda, I seqmentin venoz axını pozulmadığı üçün seqment kompensator hipertrofiyaya uğrayır.*

4. *Qaraciyərin limfa damarları.*

- Qaraciyərin bir-biri ilə sıx əlaqəli səthi və dərin limfatik sisteminin böyük hissəsi qaraciyər qapısına, az bir qismi boş vena ətrafı düyünlərə açılır və bu sistemin diafraqmaətrafı sistemlərlə əlaqəsi vardır.

5. *Qaraciyərdaxili arxitektonika və seqmentar quruluş.*

- Prinsipcə qapı elementlərindən, qaraciyər venalarından və parenximadan ibarət olan qaraciyərdə bu üç element xüsusi qanunauyğunluqla düzülüb.
- Qapı elementləri ümumi qılıfla örtülü şəkildə, qaraciyər venaları bunlara çarpaz şəkildə, parenxima isə, venalar ətrafında radial şəkildə düzülüb.
- Qaraciyərdə damar-axacaq və parenxima münasibəti nəticəsində paycıq, seqment, sektor və pay kimi morfoloji və funksiyonal cəhətdən sərbəst parenxima bölümləri əmələ gəlmişdir.
- Qaraciyərdəki pay, sektor və seqmentlərin sərhədlərinin müəyyən olunmasında üç qaraciyər venası, qapı elementlərinin proyeksiyaları və bunlardan keçirilən “xəyali” müstəvilərdən istifadə olunur.

Qaraciyər venalarından keçirilən üç çəp-sağital müstəvi ilə qaraciyər dörd sektora ayrılır: sağ lateral və medial, sol medial və lateral. Qapı elementlərinin proyeksiyasından keçirilən frontal müstəvi isə, sektorları seqmentlərə bölür.

- Bu üç çəp-sağital və bir frontal müstəvi ilə bölünmə nəticəsində qaraciyər zirvələri qapıda birləşmiş, əsasları diafraqmatik üzdə yerləşmiş piramidlərdən təşkil olunmuş ikiqatlı yelpiyi xatırladır.
- Pay, sektor və seqmentlərin dəqiq sərhədləri uyğun qapı şaxəsinin bağlanmasıdan sonra əmələ gələn hipoksiya bölgəsinə görə təyin edilir.

### **ƏDƏBİYYAT**

1. Balakışiyev K. İnsanın normal anatomiyası. Bakı 1969
2. Bismuth H, Ciche L. Surgical anatomy and anatomical surgery of the liver. In: Blumgart LH, ed. Surgery of the liver and biliary tract. Edinburgh: Churchill Livingstone, 1994: 3-9.
3. Bernard L, G.G.Jamison. Modern operative techniques in liver surgery. Tokyo 1993.
4. Grant's Atlas of Anatomy. Williams & Wilkins. 1997.
5. Ger R. Surgical anatomy of the liver. In. Surg Clin North Am 1989;69:2:179-192
6. Ratych R.E., Smith G.W. Anatomy and physiology of the liver. In: Shackelford's Surgery of the alimentary tract. Saunders Company, 1996:357-373
7. Юапкин V.S. Резекция печени. Москва 1967.
8. Синельников. Atlas anatomii zheloveka. Moskva 1981.
9. Takayama T, et al. Segmental liver resections, present and future-caudate lobe resection for liver tumors. Hepatogastroenterology. 1998 Jan-Feb;45(19):20-3

## II Bölüm

### QARACİYƏRİN MÜAYİNƏ ÜSULLARI

Diğər orqanlarda olduğu kimi qaraciyərin müayinə üsulları da bu orqanın funksional və morfoloji cəhətdən öyrənilməsinə əsaslanmışdır. Cərrahi nöqtəyi-nəzərdən baxdıqda isə, müayinə iki hədəfə istiqamətlənmişdir. *Birincisi*, qaraciyərdə *yerli törəmə və zədələnmələrə* ki, bunlar adətən cərrahi müdaxilə tələb edirlər. *İkincisi* isə, *qaraciyər parenximasının* vəziyyətinin araşdırılmasına. Hər iki halda da, aşağıdakı üç əsas məsələnin həll edilməsi lazım gəlir:

1. *Qaraciyərdə yerli zədələnmə və parenximada diffuz dəyişiklik varmı?*
2. *Qaraciyərdə yerli zədələnmə və parenximada diffuz dəyişikliyin təbiəti nədir?*
3. *Qaraciyərdə yerli zədələnmə və parenximada diffuz dəyişikliyin ölçüsü və dərəcəsi nə qədərdir?*

Bu suallara cavab vermə imkanı eyni zamanda müayinə üsulunun faydalılıq dərəcəsini də müəyyən edir.

Klinik (anamnez, obyektiv müayinə), görüntüləmə üsulları, funksional göstəricilər, immunoloji, hormonal müayinələr və s. kimi üsulların düzgün və ardıcıl tətbiqi qaraciyər xəstəliklərinin diaqnozunun və rezektabelliyinin müəyyən edilməsində vacib məsələdir.

## GÖRÜNTÜLƏMƏ ÜSULLARI

Görüntüləmə üsulları qaraciyəri anatomik-morfoloji cəhətdən göstərən vasitələrdir. Bu üsullar başlıca olaraq aşağıdakılar haqqında mə'lumat verir:

- \* Qaraciyərin ölçüsü
- \* Qaraciyər parenximasının quruluşu
- \* Qaraciyərdə qan axını və öd axınının vəziyyəti
- \* Qaraciyərdə böyük damar və axacaqların vəziyyəti
  - \* Qaraciyərdə yerli zədələnmənin (və ya törəmə) yeri, sayı, ölçüsü-yayılma dərəcəsi
  - \* Törəmənin daxili quruluşu
- \* Törəmənin damar və axacaqlara münasibəti
- \* Törəmənin qan təhcizəti

Hazırda qaraciyəri göstərmək üçün müxtəlif üsullar mövcuddur. Bunlardan ən çox istifadə ediləni və yüksək həssaslığa malik olanları ultrasəs müayinəsi və tomoqrafiya üsullarıdır.

## ULTRASƏS MÜAYİNƏSİ (USM)

Ultrasəs müayinəsi səs dalğalarının bir mühitdən digərinə keçdikdə əks olunma prinsipinə əsaslanmışdır. Mühitlərin fiziki xüsusiyyətləri nə qədər müxtəlif olarsa əks olunma, udulma da o qədər müxtəlif olur ki, bu da görüntünün daha aydın olmasını tə'min edir. Klinik praktikada toxumaların səs dalğalarını əks etdirmə qabiliyyəti "ekogenlik" adlanır.

Parenximatoz orqanların (böyrək, qaraciyər, dalaq) normal halda ekogenitesi *izoekoik* olaraq qiymətləndirilir. Ona görə də bir orqanın ekogenitesini qiymətləndirmək üçün digər orqanla müqayisə etmək lazımdır.

Maye mühitlərdən dalğalar asanlıqla keçir, az udulur və zəif əks olunur. Ona görə də maye mühitlər *aneikoik* (ekranda qara rəngli) görünürlər.

Öd kisəsi, qan damarları, sidik kisəsi, kistlər maye mühitli olduqları üçün anekoik görünürlər.

Maye ilə zəngin toxumalar parenximatoz orqanlara nəzərən *hipoekoik* görünürlər. Maye mühitləri (anekoik, *hipoekoik*) maye-bərk mühitlərdən fərqləndirmək üçün dalğaların keçid sərhədindən əks olunma dərəcəsinə baxılır. Maye mühitlə parenximatoz mühit arasında sıxlıq çox fərqli olduğu üçün, keçid sərhədində əks olunma daha yüksək olur, keçiricilik azalır, dərin qatlardakı toxumalar görünmür (“akustik kölgə”). Mayedən zəngin bərk toxumalar izoekoik toxumalardan az fərqləndiyi üçün əks olunma nisbətən az olur, dalğalar dərin qatlara keçərək buradakı toxumaları da göstərir. Sərt və az mayeli toxumalar (sümük, fibroz toxuma, daş) yüksək əksətdirmə və az keçiricilik göstərdikləri üçün *hiperekogen* görünürlər (ekranda ağ rəngli), dərindeki toxumalar isə, görünmür (akustik kölgə).

Qaz mühitin sıxlığı digər mühitlərdən çox fərqləndiyi üçün sərhəddə əks olunma yüksək, keçiricilik isə, zəif olur. Ona görə də görüntü alınmır. Bu xüsusiyyət USM-in ən yetərsiz cəhətidir və qarında və ya bağırsaqlarda qaz olduğu hallarda müayinə edilə bilmir.

USM-də *normal qaraciyər homogen*, dalaq və böyrəklərə yaxın ekogen (*izoekoik*) görünən parenximadan ibarət olub, içərisindəki qaraciyər venaları və qarı venaları *anekoik* görünür. Qaraciyər venalarından fərqli olaraq portal elementlər Qlisson kapsulu ilə örtülü olduğu üçün ətraflarında *hiperekoik* dairə görünür. Böyüməmiş intrahepatik öd axacaqları ayırd edilmir. Xarici öd yolları (xoledox, öd kisəsi), qarı venası və aşağı boş vena aydın seçilir. Qaraciyərin orta körpücük xətti üzrə kranio-kaudal ölçüsü 13-14 sm təşkil edir. Bu ölçünün 16 sm-dən çox olması hepatomeqaliyanı göstərir.

Qaraciyərdəki xəstəliyin USM-də aşkar edilməsi patoloji prosesin toxuma ekogenliyini nə dərəcədə dəyişdirdiyindən asılıdır. Diffuz ödem, qan təhizatında artma (kəskin hepatit, Baddi-Chiari sindromu, rezeksiyadan sonrakı ilk günlər, kollivikasyon nekroz və s. ) qaraciyərin *hipoekoik* görünməsinə səbəb olur. Diffuz *hiperekoik* görüntü sirroz, xronik hepatit, fibroz, yağlı qaraciyər üçün xarakterikdir.

USM diffuz qaraciyər xəstəliklərini bir-birindən ayırmada mükəmməl deyildir. Bunun üçün əlavə müayinələrə ehtiyac vardır.

Yerli zədələnmələrin (törəmələrin) aşkar edilməsində USM çox əhəmiyyətli bir vasitədir. Qaraciyərdə 1 sm-dən böyük törəmələrin 80-90% aşkar edilməsinə imkan verir. USM-in ən mühüm cəhətlərindən biri də törəmənin kistik yoxsa, toxumalı (solid) olduğunu ayırd etməsidir. Kistik törəmələr anekoik və ya hipoeikoik, toxumalı törəmələr isə, tərkibindən asılı olaraq hipo- və ya hiperekoik görünürlər. Törəmələr tərkibindəki toxumaların həmcins olub olmadığına görə homogen və ya heterogen görünə bilirlər. Anadangəlmə kistlər incə divarlı, anekoik, homogen görünürlər. Exinokokk kistləri qalın divarlı (fibroz qat), an-, hipoeikoik olub içərisində xitin qatı (ikiqatlı divar, “yun yumağı” görüntüsü) və qız qovucuqları (arı pətəyi” görüntüsü) görünür. Neoplastik kistlər isə, qalın, kələkötür divarlı olub, şiş toxuması kist içərisinə papillamatoz çıxıntı şəklində görünür.

Hiperplastik törəmələr (birincili, ikincili şişlər, sirrotik düyünlər) isə, adətən hipoeikoik görünürlər. Törəmədə fibroz toxumanın və nekrozun olması heterogen görünməsinə səbəb olur. Fokal nodular hiperplaziyada mərkəzində çapıq toxuma olduğu üçün hiperekoik mərkəzi olan hipoeikoik düyün şəklində görünür. Böyük hemangiomas, hepatosellular karsinomalar, metastatik şişlər heterogen görünürlər. Hepatik adenoma və sirrotik düyünlər homogen hipoeikoik görünürlər. Xoş xassəli şişlər ətraf damarlara “itələmə” effekti, bəd xassəli şişlər isə, “invaziya” effekti törədirlər.

Birləşdirici toxuma və kalsifikasiyonu olan toxumalar hiperekoik görünürlər. Kiçik hemangiomas, vərəm, brusellyoz düyünləri, yaralanma və abseslərdən sonrakı çapıq toxuma hiperekoik görünür.

USM ilə qaraciyərdaxili və xarici öd yolları xəstəlikləri, xüsusən genişləmə, daş kimi patologiyalar 85-95% hallarda işkar edilir.

USM əməliyyat vaxtı qaraciyər venalarının yerini, törəmələrin sərhədlərini, xarakterini və rezeksiya xəttini dəqiq müəyyən etməkdə cərrah üçün çox faydalı köməkçi vasitədir.

Beləliklə, qaraciyərin cərrahi xəstəliklərində USM-in aşağıdakı üstünlükləri vardır:

\* Asandır, noninvazivdir

- \* Hər zaman, hər yerdə müayinə aparıla bilər
- \* Törəmənin toxumalı, yoxsa kistik olduğunu ayırd edə bilər
- \* Kiçik ölçülü törəmələri aşkar edə bilər.
- \* Öd yollarında genişlənmə, daş olub olmadığını yüksək dəqiqliklə göstərə bilər.

Bununla yanaşı aşağıdakı bir neçə əksik cəhətləri də vardır:

- \* Qarın boşluğunda və bağırsaqlarda aşırı qaz olduqda müayinə mümkün olmur
- \* Qaraciyərin diffuz xəstəliklərinin və törəmələrinin təbiətini müəyyən etmə dəqiqliyi çox yüksək deyildir (60-70%).
- \* Damarların müayinəsində, xüsusən damarlarla öd axacaqları arasında fərqi müəyyən etməkdə mükəmməl deyildir. Bunun üçün əlavə doppler USM-ə ehtiyac vardır.
- \* Müayinə edən həkimin subyektiv fikri müayinənin nəticələrinə tə'sir göstərə bilər.

## **DOPPLER USM**

Axan mayenin dalğa əks olunmasına göstərdiyi tə'sir doppler effekti adlanır. Ultrasəs dalğalarının damarda axan qandan əks olunması doppler USM-in iş prinsipidir. Qan axınının sür'əti və xarakterindən asılı olaraq effekt dəyişir. Doppler USM vasitəsi ilə iki görüntü eynivaxtlı alınır: damar görünür və axının sür'əti tə'yin olunur. Bu üsul damarların müayinəsində əhəmiyyətli yer tutur, hətta bir çox hallarda angiografiyanı əvəz edir.

Doppler USM qaraciyərdaxili və xarici damarlarda qanın axın sür'ətini, istiqamətini, xarakterini, damarın diametrini, damardaxili tromb, invaziyaları, parenximada qan təhcizatını tə'yin etməyə imkan verir. Şişlərin damara invaziyasının müəyyən edilməsi onların yayılma dərəcəsini müəyyən etmədə çox vacibdir. Qaraciyərdaxili damarları genişlənməmiş öd axacaqlarından fərqləndirmək üçün doppler USM çox qiymətli noninvaziv



metoddur. Qan damarlarından fərqli olaraq öd axacaqlarında axın zəif olduğu üçündoppler effekti ortaya çıxmır. Digər tərəfdən arteriya və venalarda qan axını sür'əti fərqli olduğu üçün bir-birindən ayırmaq olur. Hemangiomalar və arterio-venoz fistulları da doppler USM vasitəsi ilə tə'yin etmək mümkündür. Kistləri toxumalı törəmələrdən ayırmaq üçün də doppler USM qiymətli üsuldur. Toxumada qan axını olduğu üçün doppler effekti yaranır, kistik törəmələrdə isə, bu effekt olmur. Doppler USM ilə toxumalarda qanın axın sür'əti ilə yanaşı qan axımına müqaviməti də hesablamaq olur ki, bu da köçürülmüş orqanların qan təhcizatını, rəddetmə reaksiyasını müəyyən etmək üçün çox vacibdir.

Ümumiyyətlə, USM-in bir çox əksik cəhətləri, xüsusən, damarları və qan təhcizatını araşdırmadakı əksikləri doppler USM vasitəsi ilə aradan qaldırılır:

- \* İntrahepatik və ekstrahepatik öd yollarını damarlardan ayırmağa imkan verir.
- \* Arteriya və venaları, arterio-venoz fistulları müəyyən etməyə imkan verir.
- \* Qapı venasında və böyük şaxələrinə, qaraciyər venalarında, aşağı boş venada qan axımının istiqamətini, sür'ətini, diametrinin, şiş invazyasının, trombun olmasını müəyyən etməyə imkan verir.
- \* Törəmələrdə qan dövrəni səviyyəsini müəyyən etməyə imkan verir. Bu isə, kistik törəmələri toxumalı törəmələrdən ayırmağa, törəmələrin, hipo-, hipervaskular olduğunu, nekrotik toxumaları müəyyən etməkdə çox faydalıdır.
- \* Normal halda qapı venasının diametri mm, qan axını sür'əti mm/sn, istiqaməti isə, qaraciyərə doğrudur (hepatopedal).

## **BİLGİSAYARLI TOMOQRAFIYA**

Bilgisayarlı tomoqrafiya (BT) üsulu toxumanın vahid həcmnin (sahəsinin yox) Rentgen şüalarını keçirmə qabiliyyətinə əsaslanır. Hər vahid həcmdən keçən şüalar ayrı-ayrılıqda bilgisayar vasitəsi ilə hesablanır. Nəticədə, adi rentgendən fərqli olaraq hər səviyyədəki toxumanın

görüntüləri üst-üstə düşməyərək ayrı-ayrılıqda görünür. Kubun müstəvidəki şəkli kvadrat olduğu kimi, orqanın hər vahid *həcmi*, tomoqrammada vahid *sahəyə* uyğun gəlir. Rentgen şüalarına keçiriciliyi fərqli olan toxumalar dəqiq görünə bilirlər.

Qaraciyərin BT müayinəsində adətən 0,5-1 sm qalınlığında kəsiklər edilir. Əvvəllər BT ilə ən çox horizontal kəsiklər aparılaraq “Pıraqov kəsikləri” şəklində görüntü əldə edilirdi. Hazırda mövcud olan BT-larla vücudun müxtəlif müstəvilər üzrə-sağital, frontal və çəp kəsiklər üzrə də görüntüləri alınır.

BT-də toxumanı qiymətləndirmək üçün densimetrik, yə'ni sıxlıq (Rentgen şüalarını keçirmə qabiliyyəti) göstəricisindən istifadə edilir. Toxumaların sıxlığı Haunsfeld əmsalı ilə ölçülür ki, bu da toxumanın suya nəzərən Rentgen şüalarını nə qədər udduğunu göstərir. Haunsfeld şkalasında suyun udma əmsalı sıfır qəbul edilir. Bu göstəricinin hesablanması sayəsində görüntüsü bir-birinə bənzəyən toxumaları ayırmaq mümkündür. Məsələn, periton içərisində qan və assitik maye tomoqrafik şəkillərdə eyni görünür. Lakin bunların densimetrik əmsalları fərqlidir. Densimetrik əmsalı 40 vahiddən az olan mühitlər maye və yağ toxumasıdır, 40-dan yüksək olanlar isə, toxumalı törəmələrdir. Normal qaraciyər toxumasının densimetrik əmsalı 50-70 vahid , öd kisəsinin 10-20 vahid təşkil edir.

Hazırda BT-nin bir neçə üsulu istifadə edilir. Bu üsullar prinsipal olaraq iki qrupa ayrılır: nativ (kontrastsız) və kontrastlı. Kontrastsız BT-də əsas göstərici toxumanın densimetrik xüsusiyyətidir. Kontrastlı üsullarda isə, əsas göstərici toxumanın kontrastlaşma və kontrastı tutma xüsusiyyətidir. Kontrastlı BT müayinənin kontrastın xarakteri və çəkilmə müddətindən asılı olaraq erkən, gecikmiş, yüksək dozlu, kalıcı, dinamik, angioqrafik metodları vardır.

Kontrast maddə damara, bağırsaqlara, və ya boşluqlara verilərək bu orqanların vəziyyəti qiymətləndirilir. Kontrastlı BT ilə qaraciyərdaxili və xarici damarlar aydın görünür, parenximanın və törəmələrin qan damarları təhcizəti qiymətləndirilə bilər. Normal qaraciyər toxuması kontrastlı və kontrastsız tomoqrafiyalarda homogen görünür, densimetrik əmsalı 50-70 vahid təşkil edir. Kistlər qan təhcizəti olmadığı üçün kontrastsız görünür. Şiş toxuması kontrastsız üsulda normal qaraciyərə görə hipodens, kontrastlı

üsullərdə isə, qan təhcizatı yüksək olduğu üçün hiperdens görünürlər. Bəd xassəli və xoş xassəli şişləri fərqləndirmək üçün törəmənin homogenliyi və konturlarının düzgünlüyünə baxılır. Bəd xassəli şişlərdə nekroz çox rast gəldiyi üçün heterogen- hipo və hiperdens sahələr görünür. Hemangiomaların dəqiq diaqnozu dinamik BT ilə qoyulur. Kontrast verildikdən 1-2 və 8-10 dəq sonra tomoqrafiya çəkilir. İlk tomoqrammalarda törəmənin periferiyası kontrastlaşır, mərkəzində isə, kontrast görünür. 8-10 dəq sonra çəkilən tomoqrammalarda isə, mərkəzində kontrast görünür, periferiyada isə, kəskin azalır və ya heç görünür. Bu kavernalarda qan axınının azalması ilə əlaqədardır.

Gecikmiş BT müayinəsi kontrast vurulduqdan 2-4 saat sonra aparılır. Bunun üçün şiş toxumasında uzun müddət tutula bilən (lipoidol, iodin) kontrast maddələr istifadə edilir. Bu üsul şişlərin müəyyən olunması üçün istifadə edilir.

BT-nin üstün cəhətləri:

- \* Orqanların forma, daxili quruluşu və digər orqanlara münasibətini dəqiq bir şəkildə göstərir ki, bunu cərrah da qiymətləndirə bilər, beləliklə, subyektivizm aradan qalxır.
- \* Patoloji törəmənin yeri və ölçüləri dəqiq görünür.
- \* Qaraciyərdə 1 sm-dən böyük törəmələri 60-70% həssaslıqla göstərir.
- \* Hemangiomaların, kistlərin, hematomaların, qaraciyər zədələnmələrinin, absesin diaqnozunu dəqiq təyin etməyə imkan verir.
- \* Qaraciyərin bir çox parenxima xəstəliyini, xüsusən yağ distrofiyasını təyin etməyə imkan verir.
- \* Qaraciyər və törəmələrin həcmələrini 5-10% xəta ilə ölçməyə imkan verir.
- \* BT nəzarəti altında bir çox diaqnostik və müalicəvi müdaxilələr edilə bilər.

Bunlarla yanaşı BT-nin bir çox çatışmayan cəhətləri də vardır:

- \* Rentgen şüalanması olduğu üçün bu üsul bə'zi hallarda (hamiləlik) istifadə edilə bilmir

- \* Bahalı olması və daşına bilməməsi
- \* Qaraciyərin 1 sm-dən kiçik və səthdə yerləşən törəmələrində həssaslığının çox az (10%) olması. (törəmələrini göstərməkdə ümumi həssaslığı 50-60%)
- \* Şişləri bir-birindən ayırmada spesifikliyinin yüksək olmaması (50-70%)
- \* Damar mənfəzinə invaziyonları dəqiq göstərə bilməməsi

### **NÜVƏ-MAQNİT REZONANS TOMOQRAFIYA**

Nüvə-mağnit rezonans tomoqrafiya, və ya maqnit rezonans görüntülmə (MRG) üsulu hidrogen atomu nüvəsinin spinini dəyişdirərkən törətdiyi şüalanma prinsipinə əsaslanmışdır. Mə'lumdur ki, müsbət yüklü nüvə öz oxu ətrafında fırlanır və maqnit sahəsi əmələ gətirir (spin). Güclü maqnit sahəsinin tə'siri ilə nüvənin maqnit vektoru dəyişdirilir və nüvə yeni energetik səviyyəyə gətirilir. Xarici tə'sir aradan qaldırıldıqdan sonra nüvə öz əvvəlki vəziyyətinə qayıtdıqda kvant şüalandırır, şüalanan bu kvantlar qəbuleicilərlə qeyd edilir. BT-də olduğu kimi, toxumanın vahid həcmindən gələn şüalanma bilgisayarla hesablanır və görüntüyə çevrilir. Beləliklə, toxumalar tərkibindəki hidrogen atomunun miqdarından asılı olaraq müxtəlif dərəcədə şüalanma törədir ki, bu da onların fərqli görünməsini tə'min edir. Hidrogenlə zəngin toxumalar hiperintens, hidrogeni az olan toxumalar hipointens görünür.

MRG ilə vücudun istənilən istiqamətdə kəsiklərini almaq olar. BT-dən fərqli olaraq, MRG-nin ən böyük üstünlüyü yumşaq toxumaların daha aydın görünməsinə imkan verməsidir. Qaraciyərin müayinəsində MRG BT-yə yaxın nəticələr göstərir. MRG-nin də kontrastlı və kontrastsız üsulları vardır. Son illər rəngli və hüceyrəspesifik kontrastlı MRG üsulları inkişaf etdirilir.

MRT-nin üstün cəhətləri:

- \* Şüalanma ehtimalı yoxdur.
- \* 1 sm-dən kiçik törəmələrin aşkar edilməsində həssaslığı yüksəkdir

- \* Yumşaq toxumaları daha aydın göstərdiyi üçün törəmələrin daxili quruluşunu daha aydın göstərir.
- \* Bə'zi şişlərin differensiasiyasında BT-dən daha qiymətlidir.
- \* Kontrast istifadə edilmədən (ışıldatma metodu) öd axacaqlarını göstərə bilir.
- \* Son illər hüceyrəspesifik kontrastların tətbiqi ilə perspektiv bir MRG üsulu inkişaf etdirilməkdədir ki, bu da toxumanın hüceyrə tərkibini müəyyən etməyə imkan verir.

MRG-nin çatışmayan cəhətləri:

- \* Hərəkət görüntüyü poza bilir, ona görə də hərəkətli orqanların görüntüsü dəqiq olmur.
- \* Bədəndə metal (klip, elektrodlar), elektrostimulyator olan hallarda istifadə edilməsi əks göstərişdir.
- \* Bahalıdır, daşınmır.

#### QARACİYƏR XƏSTƏLİKLƏRİNİN GÖRÜNTÜLƏMƏ ƏLAMƏTLƏRİ VƏ SİNDROMLARI

Yuxarıda qeyd edildiyi kimi, görüntüləmə üsulları qaraciyəri anatomik-morfoloji cəhətdən göstərən vasitələrdir. Xəstəliklərin qaraciyərdə törətdiyi diffuz və ya yerli dəyişiklikləri aşkar etmək görüntüləmə üsullarının ən əsas vəzifəsidir. Patoloji proseslər qaraciyərin *ölçüsündə, toxuma tərkibində, qan dövranında, öd axınında* dəyişiklik törədə bilirlər. Bu əlamətlərin müəyyən edilməsi xəstəliyin tə'yin olunmasında əhəmiyyətlidir. Ona görə də qaraciyər xəstəliklərinin görüntüləmə üsulları ilə tə'yin olunan əlamətlərindən ümumi şəkildə bəhs etmək məqsədəuyğundur.

**Qaraciyərin ölçüsü.** Əksər görüntüləmə üsulları qaraciyərin ölçüsü haqqında mə'lumat verir. Lakin, daha dəqiq mə'lumat USM və tomoqrafiya üsulları vasitəsi ilə alınır. Qaraciyərin ölçüsünü qiymətləndirmək üçün *həcmi* və ya orta körpücük xətti üzrə ən böyük *ön-arxa* (kaudo-kranial) eni

hesablana bilər. Qaraciyərin həcmi tomoqrafiya ilə, eni isə, tomoqrafiya və ya USM ilə müəyyən edilir.

Həcmi hesablamaq üçün qaraciyərin hər kəsiyinin sahəsi hesablanır (S) və kəsiyin sahəsi onun qalınlığına (h) vurularaq hər kəsiyin həcmi tapılır. Kəsiklərin həcmələrinin cəmi qaraciyərin ümumi (V) həcmi verir:

$$V = S_1h_1 + S_2h_2 + S_3h_3 + \dots + S_nh_n$$

Normal qaraciyərin eni 12-14 sm, həcmi isə, 1100-1400 sm<sup>3</sup> təşkil edir.

Qaraciyər ölçüsünün böyüməsi- *hepatomeqali* (eni > 14 sm, həcmi >1400 sm<sup>3</sup>) qaraciyərin əksər xəstəliklərində müşahidə edilir. Parenxima xəstəlikləri (sirrozun erkən dövrü, hepatitlər, hepatozlar), venoz axının pozulması (Baddi Chiari sindromu, ürək yetməzliyi), öd axınının pozulması (xolangit, xolestaz) və törəmələr (kist, şiş) hepatomeqaliyaya səbəb olurlar.

Qaraciyərdə qan dövranının azalması (qapı venası trombozu, arterial tromboz), atrofik-distrofik proseslər (sirroz), yaygın nekroz (fulminant hepatit) qaraciyərin ölçülərinin azalmasına səbəb olur.

**Qaraciyərin toxuma tərkibi.** Qaraciyərin toxuma tərkibini qiymətləndirmək üçün istifadə olunan müasir üsullar sıxlıq dərəcəsi (şüaları udma, əks etdirmə, şüalandırma) və ya kontrast tutma prinsiplərinə əsaslanır. USM-də *ekogenlik*, BT-də *densite*, MRG-də isə, *intensivlik* terminləri ilə ifadə olunan *sıxlıq dərəcəsi* toxumaların bir-birindən ayrılmasını təmin edən ən mühüm göstəricidir. Hazırkı görüntüləmə üsulları patoloji dəyişiklik bölgəsindəki hüceyrə tipini ayırd etməkdə tam yetərli deyildir. Yaxın gələcəkdə spesifik kontrastlı MRG ilə bunun da mümkün olacağı şübhə yaratmır. Hazırkı kontrastların əksəriyyəti daha çox qan damarlarını göstərməkdə, az qismi isə, (iodinol) xərçəng hüceyrələrində tutulur.

Normal qaraciyər hepatosit kütləsindən, damar, axacaq və bunları müşayət edən birləşdirici toxumadan ibarətdir. Parenxima normal halda izoekoik, izodens, isointensiv görüntü verir və bu görüntü normal dalaq və böyrəyin sıxlığına yaxındır. Qaraciyər damarları və axaqları hipodens strukturlar kimi görünür.

Parenxima elementlərinin nisbət dəyişməsi görüntünün müxtəlif olmasına səbəb olur. *Sıxlığı yüksək* olan birləşdirici toxuma elementlərinin üstünlük təşkil etdiyi xəstəliklərdə (sirroz, fibroz, çapıq toxuma),

kalsifikasiyalarda *hiperdens və ya hiperekoik* görüntü verirlər. Parenximanın (şişlər) və ya mayenin (kist, ödem, nekroz, hematoma, hemangioma) üstünlük təşkil etdiyi hallarda isə, *hipoekoik və ya hipodens* görüntü ortaya çıxır.

*Toxumanın paylanması.* Toxumanın tərkibindəki müxtəlif sıxlıqlı elementlərin paylanması dərəcəsi asılı olaraq görüntüləmə üsulları iki tip görüntü verə bilər. Eynicinsli toxumalar homogen, müxtəlif cinsli toxumalardan ibarət orqan və törəmələr isə, heterogen görünür.

Normal qaraciyərdə hepatosit və kapillyarların USM cə tomoqrafik görüntüsü homogen şəkildə olur. Kontrast verildikdə də normal parenxima homogen şəkildə görünür, böyük damarlar isə, fərqli görüntü verir.

Eyni cinsli toxumalardan təşkil olunmuş şişlər, kistlər, nekroz, kiçik hemangioma homogen görüntü verirlər. Heterogen görüntü isə, adətən sıxlığı bir-birindən ciddi fərqlənən toxumaların mövcudluğunu göstərir. Yağlı qaraciyər, çapıq toxuma və nekroz bölgələri olan şişlər, nodular sirroza, damar toxuması və kavernoz cümlərdən ibarət olan böyük hemangioma, qız qovucuqları olan exinokokk, qan laxtası və maye qandan ibarət hematoma və s. heterogen görünür.

Toxumada *qan dövranını* göstərmək üçün angiografiya, kontrastlı tomoqrafiya, doppler USM kimi üsullardan istifadə edilir. Xəstəlik nəticəsində qan təhizatı normal qaraciyərə nəzərən dəyişməyə bilər (normovaskular), arta (hipervaskular), azala (hipovaskular) və heç olmaya (avaskular) bilər.

Angiografik və kontrastlı üsullarda hipervaskular bölgələrdə kontrast artdığı üçün hiperdens görüntü, hipovaskular bölgələrdə isə, hipodens görüntü ortaya çıxır. Kontrastlı müayinələrdəki hipo- və hiperdens görüntülərlə kontrastsız müayinələrdəki qarışdırılmamaq lazımdır. Xatırlatmaq lazımdır ki, kontrastsız müayinələr toxumanın sıxlıq xüsusiyyətini, kontrastlı müayinələr isə, qan təhizatını göstərir. Tomogrammalarda bunları qarışdırılmamaq üçün böyük damarlarda kontrastın olub olmadığına diqqət etmək lazımdır.

Normal qaraciyərdə qan təhizatı bərabər paylandığı üçün normovaskular və homogen görünür. Qan təhizatının araşdırılması canlı

toxumaları (solid) qan təhcizəti olmayan (kist, nekroz, daş, kalsifikasiyonlar) törəmələrdən ayırmaq üçün əhəmiyyətlidir. Kistlər daxilində damar olmadığı üçün angiografiyada avaskular görünür, kontrastlı tomoqrafiyada kontrastlaşmır, doppler USM-də isə, axın qeyd edilmir. Çapıq toxuma, ödemli toxumalar hipovaskular (kontrastla hipodens) görünürlər. Şiş toxumaları damarla zəngin olduqları üçün hipervaskular görünürlər.

*Böyük damarları* qiymətləndirmək üçün ən geniş istifadə edilən angiografiya, doppler USM və hazırda inkişaf etməkdə olan MRG-angiografiya üsullarıdır. USM və BT-də damarlar böyük damarlar görünür, lakin onların daha dəqiq müayinəsi üçün doppler və angiografiya lazım gəlir. Damarda deformasiya, daralma, tıxanma və qan axınının azalması patoloji prosesin olduğunu göstərən ən vacib əlamətlərdir. Adətən xoş xassəli şişlər və kistlər damarları itələyərək deformasiyaya uğradar, bəd xassəli şişlər isə, damarlara sirayət edərək mənfəzini daraldar. Bəd xassəli şişlərin magistral damarlara yaxınlığı və sirayət etməsinin öyrənilməsi onların dövrünün müəyyən olunmasında və rezeksiyanın həcmünün müəyyən edilməsində əhəmiyyətlidir.

Öd axacaqlarını göstərilməsi üçün USM, xolangiografiya, radioizotop müayinə, və kontrastsız işıqlı MRG istifadə edilməkdədir. Genişlənmə, daralma, tıxanma və ödü axacaqlardan kənara çıxması öd yolları patologiyasının ən çox rast gəlinən əlamətidir. Genişlənmə USM ilə görünür. Öd yollarındaki dəyişiklikləri dəqiq görmək üçün xolangiografiya ən yararlı üsuldür. Son illər kontrastsız və noninvaziv üsul olan işıqlı MRG öd yollarının görünməsi üsulu inkişaf etməkdədir.

**SİNDROMLAR.** Qaraciyər xəstəliklərinin diaqnostikasında sindromoloji yanaşma əhəmiyyətli yer tutur. *Əlamətlər → sindrom → xəstəlik* alqoritminin düzgün yerinə yetirilməsi, xəstəliyin diaqnozunun müəyyən edilməsini asanlaşdırır. Müxtəlif görüntüləmə üsullarının göstərdiyi əlamətlər bir çox simptomokompleksi - morfoloji sindromları ortaya çıxarır.

Qaraciyər xəstəliklərinin törətdiyi morfoloji dəyişiklik və görüntüləmə üsulları ilə də, görünən əlamət qaraciyər ölçüsünün dəyişməsidir. Ölçü dəyişikliyi yaygın (diffuz) və ya yerli (lokal) ola bilər.



Diffuz dəyişikliklər ən çox böyümə şəklində - hepatomeqaliya əlaməti ilə ortaya çıxır. Qaraciyər ölçüsünün azalmasına az rast gəlir. Yerli ölçü dəyişikliyi qaraciyər törəmələri və yerli zədələnmələri tərəfindən törədilir.

Yaygın hepatomeqaliya əksər hallarda parenximanın, qan axınının, öd yollarının diffuz şəkildə pozulmasının əlaməti kimi ortaya çıxır. Qaraciyərin bir çox xəstəliklərində hepatomeqaliya ilə yanaşı toxuma tərkibindəki, qan təhcizatındakı dəyişikliklərin görüntüləri bir-birinə çox yaxın olur. Hətta eyni xəstəlik müxtəlif dövrlərdə ayrı-ayrı dəyişiklik törədir. Ona görə də diffuz xəstəliklər üçün yüksək diaqnostik əhəmiyyətli görüntü sindromları müəyyən etmək çətindir.

Bunun əksinə, yerli xəstəlik və zədələnmələr bir-birindən fərqli görüntüləmə sindromları verirlər. Tam doğru olmasa da yerli xəstəliklər və zədələnmələr ümumi ad altında- törəmə ifadəsi ilə veriləcəkdir.

Görüntüləmə üsulları ilə yerli dəyişikliklər dörd əsas sindrom şəklində görünürlər:

1. Kistik törəmələr (suluqlar)
2. Toxumalı (solid) törəmələr
3. Kalsifikasiyalar
4. Qarışıq törəmələr

*Kistik törəmələr* mayenin toplanması nəticəsində ortaya çıxan patologiyalardır. *Dəqiq sərhəddli olması, maye olduğu üçün hipo-, anekoik və ya hipodens görünməsi, qan təhcizatının olmaması (avaskular) əsas görüntü əlamətləridir.* USM kistlərin müəyyən edilməsində yüksək həssaslıq və spesifiklik göstərir. Kistlərin təbiətini ( parazitar, neoplastik, anadangəlmə və s.) müəyyən etmək üçün daxili quruluşuna baxmaq və xüsusi əlamətlərini araşdırmaq lazımdır. Məsələn, xitin qatının, qız qovucuqlarının görünməsi exinokokk kistləri üçün, incə divar anadangəlmə kistlər üçün, kist boşluğunda papillamatoz çıxıntı şəklində toxumaların görünməsi neoplastik kistlər üçün xarakterikdir.

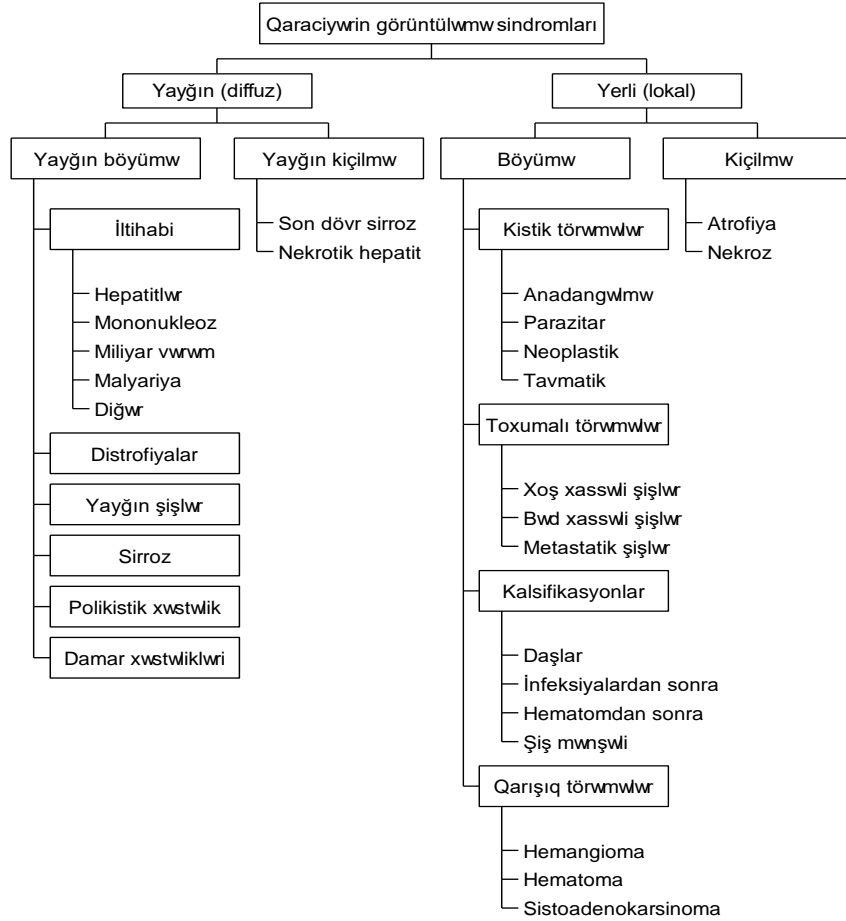
*Toxumalı (solid) törəmələr* yerli hiperplaziya (şiş, düyünlər), zədələnmə (atrofiya, nekroz) nəticəsində əmələ gələn, yaşayan və ya ölü toxumalardan ibarət olan patologiyalardır. *Mayedən yüksək sıxlıq əlamətləri*

*(USM-də hipo-, izo-, hiperekoik, BT-də isə, hipo-, izo-, hiperdens) və müəyyən dərəcədə qan təhcizatının olması (hipo-, izo-, hipervaskular) toxumalı törəmələr üçün xarakterik görüntü simptomlarıdır.*

*Kalsifikasiyalar* toxumaya hədsiz miqdarda kalsium duzlarının çökməsi nəticəsində əmələ gələn törəmələrdir. Kalsifikasiyalar adətən distrofik mənşəli olur, yə'ni yerli toxuma nekrozu nahiyəsinə kalsiumun çökməsi nəticəsində əmələ gəlir. Nadir hallarda metastatik, yə'ni hiperkalemiya nəticəsində baş verir. Yüksək sıxlıq (hiperdekoik, hiperdens) və avaskular görüntü əlamətləri kalsifikasiyalar üçün xarakterikdir. Daşlar, infeksiyon düyünlərində (vərəm, brüsellyoz və s), hematomalarda, şişlərin nekrotik bölgələrində, exinokokk kisti divarında kalsifikasiyalar bu görüntüləmə sindromu verirlər.

Qarışıq törəmələr həm maye, həm toxuma, bə'zən də kalsifikasiyadan ibarət törəmələrdir. Kistik, toxumalı və kalsifikasiya əlamətlərin birlikdə ortaya çıxması nəticəsində adətən heterogen görünürlər. Nekrotik abseslər, böyük hemangiomalara, hematomalar və bə'zi hallarda isə, sistoadenomalar qarışıq şəkildə görünürlər.

Eyni görüntü sindromu verən xəstəlikləri bir birindən ayırmaq üçün ölçü, sıxlıq, qan təhcizatı, daxili quruluşu, ilə yanaşı böyük damarlara münasibəti, sərhədləri, öd axacaqlarına münasibəti araşdırılır. Bunlar yetərsiz olduqda spesifik laborator və histopatoloji müayinələr lazım gəlir.



## LABORATOR MÜAYİNƏLƏR

Qaraciyər funksional cəhətdən zəngin olduğu kimi, müayinə üsulları da çox çeşidlidir. Laborator müayinə üsulları qaraciyərin funksional vəziyyətini, hepatositlərdə zədələnməni və xəstəliklərin spesifik

göstəricilərini müəyyən etmək üçün istifadə edilir. Klinik praktikada istifadə edilən çoxsaylı laborator göstəriciləri aşağıdakı qruplar halında toplamaq olar:

1. *Hepatositar zədələnmə* göstəriciləri
2. *Sintetik* funksiyasının göstəriciləri
3. *Detoksikasiya* funksiyasının göstəriciləri
4. *Metabolik-energetik* funksiyasının göstəriciləri
5. *Sekretor* funksiyasının göstəriciləri
6. *Virus və şiş* markerləri

## **HEPATOSİTLƏRİN ZƏDƏLƏNMƏ GÖSTƏRİCİLƏRİ**

Hepatositlərdə baş verən zədələnmə nəticəsində hüceyrə içərisindəki maddələr qana keçirlər. Bu maddələr zədələnmə indikatoru rolunu oynayır. Zədələnmə göstəriciləri kimi, klinikada ən çox alanin aminotransferaza (ALT), aspartat aminotransferaza (AST) və qamma-qlütamil transferazanın (QQT) qandakı səviyyəsindən istifadə olunur. *ALT və AST hepatositlərin sitozolunda, QQT isə, membranına birləşmiş şəkildə yerləşir. Hepatositlərdə baş verən zədələnmə nəticəsində enzimlər sitozoldan və membrandan çıxaraq qana keçirlər. Bu isə, onların qandakı miqdarlarının artmasına səbəb olur.*

*ALT* hepatositlərin sitozolunda yerləşir və alanin ilə qlütamat aminoturşuları arasında amin qrupu mübadiləsini təmin edir. Bu enzim ən çox qaraciyərdə olur. Lakin, ürək və skelet əzələlərində də tapılır.

Normal halda ALT-ni qandakı səviyyəsi 20-40TV/L-dir. ALT səviyyəsinin 2 dəvədən çox artması hepatosit zədələnməsini göstərir. ALT səviyyəsində artma klinik əlamətlərdən daha erkən müşahidə olunur. Qaraciyərin iltihabi və digər mənşəli zədələnmələrində ALT səviyyəsi normadan 20-50 dəfə, hətta 100 dəfə çox arta bilər. Skelet və ürək əzələlərində zədələnmə olduqda da artma müşahidə edilir. Lakin, AST-dən fərqli olaraq ALT qaraciyər zədələnməsi üçün daha spesifikdir. Qanda

enzimin yarım parçalanma ömrü 48 saat təşkil edir və zədələnmə aradan qalxdıqdan 4-5 gün sonra normal səviyyəyə qayıdır.

*AST* aspartat ilə qlütamat amin turşuları arasında amin qrupu mübadiləsini təmin edir. Bu enzim qaraciyərdə, ürəkdə, skelet əzələlərində, böyrəkdə və eritrositlərdə tapılır. Qanda enzimin yarım parçalanma ömrü 48 saatdır.

Normal halda *AST*-ni qandakı səviyyəsi 20-40TV/L-dir və *ALT/AST* nisbəti 1-dən kiçikdir. *AST* səviyyəsinin artması ən çox *qaraciyər və ürək xəstəliklərində müşahidə* olunur. Qanda enzimin yarım parçalanma ömrü 48 saat olduğu üçün enzimin zədələnmə aradan qalxdıqdan 4-5 gün sonra normal səviyyəyə çata bilər.

Qaraciyər zədələnmələrində *AST* adətən *ALT* ilə birlikdə artır. *ALT*-nin *AST*-yə nəzərən daha çox artması və *ALT/AST* nisbətinin 1-dən böyük olması hepatositlərdə nekrobiozu göstərir. Hər iki enzim artarkən, bu nisbət 1-dən kiçik olması qaraciyərdən kənar səbəblərlə əlaqədar və ya qaraciyərdə dərin nekroz olduqda müşahidə edilir. Bunun səbəbi *AST*-nin yerləşməsi ilə əlaqədardır. *ALT*-dən fərqli olaraq *AST* hepatositlərin həm sitozolunda, həm də mitoxondrilərində yerləşir. Nekrobioz hallarında yalnız sitozoldakı enzimlər xaricə çıxa bilər və *ALT*-nin sitozoldakı miqdarı *AST*-dən çox olduğu üçün *ALT/AST* nisbəti 1-dən böyük olur. Dərin nekroz mitoxondrinin pozulması ilə müşayiət olunur ki, bu da sitozoldakı *AST*-nin də qana çıxmasına səbəb olur. Nəticədə qandakı *AST* səviyyəsi *ALT* səviyyəsindən yüksək olur. Miokarda *AST* daha çox olduğu üçün, zədələnmələrdə *ALT/AST* səviyyəsi 1-dən kiçik olur.

**QQT** hepatositlərin və öd epitelinin membranlarında yerləşən enzim olub, zülallar və kiçik peptidlər arasında qlütaminin mübadiləsini həyata keçirir. *ALT* və *AST*-dən fərqli olaraq qaraciyər üçün daha spesifikdir və yarım parçalanma ömrü daha qısa (24 saat) olduğu üçün, daha həssasdır. Qaraciyərdə zədələnmə aradan qalxdığı hallarda *ALT* və *AST* 4-5 gün sonra normal səviyyəyə qayıdığı halda *QQT* 1-2 gün içərisində normallaşır.

Normal halda *QQT*-nin qandakı səviyyəsi 50TV/L-dən kiçikdir. Enzimin qandakı səviyyəsinin artması başlıca olaraq iki patoloji prosesdə- *hepatosit zədələnməsində və xolestazda* müşahidə edilir. Hepatositar

zədələnmədə QQT artışı ALT və AST ilə birlikdə müşahidə edilir. Xolestazda isə, QQT ilə yanaşı qələvi fosfataza və 5-nukleotidaza da artır.

Qaraciyər zədələnməsində *laktat-*, *sorbitol-*, *qlütamat dehidrogenaza* və *s. fermentlər* də artır. Lakin bunların spesifikliyi az və ya bahalı olduğu üçün klinik praktikada az istifadə edilir.

**Beləliklə, hepatositlərdə zədələnməni qiymətləndirmək üçün hüceyrə sitozolundan (ALT, AST) və membranınan (QQT) ayrılıb qana keçən enzimlərin səviyyələri ölçülür.**

### SİNTETİK FUNKSİYALAR

Sintetik funksiyalar dedikdə, qaraciyərdə orqanizmə yararlı maddələrin sintez olunması nəzərdə tutulur. Qaraciyərdə bir çox zülal, yağ, karbohidrat və s. tipli maddələr sintez olunur. Qaraciyərin sintetik funksiyasını qiymətləndirmək üçün klinikada geniş istifadə olunan albumin və protrombindən başqa, elmi tədqiqatlarda bir çox digər faktorlar da araşdırılır.

**Albumin** qaraciyərdə sintez olunan və plazmada onkotik təzyiqli tə'min edən, transport və anabolik funksiyaları yerinə yetirən zülaldır. İnsan orqanizmində orta hesabla gündə 20 g albumin sintez edilir və bir o qədər də itirilir. Albuminin yarım parçalanma dövrü 18-20 gündür. Albuminin qanda azalması ya çoxlu miqdarda itirilməsi, ya da qaraciyərdə az sintez edilməsi ilə əlaqədardır. Xüsusən, qaraciyərin xroniki xəstəliklərində və böyük həcmli rezeksiyalarından sonra albuminin plazmada miqdarı azalır. Normada albuminin plazmada miqdarı 35-40 g/l-dir.

**Prealbumin** qaraciyərdə sintez olunan zülaldır və funksiyası albuminə yaxındır. Yarım parçalanma dövrü 1,9 gün olduğu üçün qaraciyərin sintetik funksiyasını qiymətləndirmədə albumindən daha həssasdır. Prealbumin sınağınadan orqanizmdə zülal sintezini, anabolik və katabolik vəziyyətləri və orqanizmin qidalanma vəziyyətini qiymətləndirmək üçün istifadə edilir. Prealbuminin plazmada miqdarı 100-400 mg/l- dir.

**Alfa<sub>1</sub>-antitripsin** qaraciyərdə sinez olunan glikoprotein olub, orqanizmdə ən vacib proteinaza inhibitorudur. Bu faktorun qaraciyərdə

anadangəlmə sintezi azlığında uşaqlarda qaraciyər və ağciyər fibrozu baş verir ki, bu xəstəliyin müalicəsi qaraciyər köçürülməsi ilə mümkün olur. Alfa<sub>1</sub>-antitripsinin qanda tə'yini onun defisiti səbəbi ilə yerinə yetirilən qaraciyər köçürülməsində daha çox istifadə edilir.

Antihemofilik faktor (VIII faktor), toxuma plazminogen aktivatoru və urokinazadan başqa ***laxtalanma, fibrinoliz faktorlarının və bunların inhibitorlarının*** əksəriyyəti qaraciyərdə sintez olunur<sup>1</sup> (*Cədvəl 2*).

Qaraciyərdə sintetik prosesi qiymətləndirmək üçün daha çox *PZ sınağından* istifadə edilir. Ağır, kəskin və xroniki qaraciyər xəstəliklərində, xolestazlarda, böyük həcmli rezeksiyalarda və qaraciyər köçürülməsindən sonrakı ilk günlərdə hepatosellular yetməzlik və ya K vitamininin defisiti ilə əlaqədar, laxtalanma faktorlarının sintezi azalır və bu da PZ artması ilə tə'yin olunur.

***Cədvəl 2 .1. Plazma laxtalanma faktorları və qaraciyərdə sintez olunan əks-laxtalanma faktorları.***

<i>Sayı</i>	<i>Adı</i>	<i>Sintez olunduğu orqan</i>
I	Fibrinogen	Qaraciyər, Kupffer hüceyrələri
II	Protrombin	Qaraciyər*
III	Toxuma faktoru (tromboplastini)	Qaraciyər və trombosit
IV	Ca <sup>++</sup>	
V	Proakselerin	Qaraciyər
VI	Adlandırılmamış	Faktor V aktivləşmiş forması olaraq qəbul edilir
VII	Prokonvertin	Qaraciyər*
VIII	Antihemofilik faktor	Endotel
IX	Kristmas faktoru (plazma tromboplastini)	Qaraciyər*
X	Stuart-Prover faktoru (trombokinaza-protrombini trombinə çevirən)	Qaraciyər*
XI	Plazma tromboplastin sələfi	Qaraciyər
XII	Hageman faktoru (təmas-kontakt faktoru)	Qaraciyər
XIII	Fibrini stabilləşdirən faktor	Qaraciyər
	Antitrombin III	Qaraciyər

<sup>1</sup> *Antihemofilik faktor (VIII faktor) və toxuma plazminogen aktivatoru endoteldə, urokinaza isə böyrəklərdə sintez olunurlar*

<i>Sayı</i>	<i>Adı</i>	<i>Sintez olunduğu orqan</i>
	Plazminogen	Qaraciyər
	Alfa <sub>2</sub> -antiplazmin	Qaraciyər
	Protein C (V və VIII faktorların inhibitoru)	Qaraciyər*
	Protein S (VII faktor inhibitoru)	Qaraciyər*
	Antifibrolizin ( $\alpha_2$ makroqlobulin)	Qaraciyər
	Trombomodulin	Endotel
	Heparin-sulfat	Endotel

\* Faktorların sintezi və formalaşması üçün K vitamini tələb olunur.

Bundan başqa, PZ sınağından K vitamini antoqonistləri (kumarin) ilə müalicədə nəzarət üçün də istifadə edilir. Normada PZ 10-13 saniyə arasında dəyişir və bu zamanın 3 saniyədən və ya 1,3 dəfədən çox uzanması qanaxma təhlükəsini xəbər verir. PZ saniyə ilə ölçülməsindən başqa, % və beynəlxalq nisbətə də ölçülə bilər.

**AHTZ sınağı** qaraciyərin funksional vəziyyəti ilə yanaşı entoteldən sintez olunan antihemofilik faktorlar və əks-laxtalanma faktorlarına da həssasdır. Ona görə də, bu sınaqdan endotelin yaygın zədələnməsi (qaraciyər köçürülməsi) və ya hipofunksiyası (hemofiliya xəstəliyi, vaskulitlər, sepsis və s.) ilə müşahidə olunan hallarda, əks-laxtalanma faktorların yüksək aktivliyi hallarında (heparinlə, antitrombinlə müalicədə) geniş istifadə olunur.

**Fibrinogen** qaraciyərdə Kupffer hüceyrələrində sintez olunmasına baxmayaraq, onun qandakı miqdarının tə'yini qaraciyərin funksional vəziyyəti haqqında təkbəşinə dəqiq mə'lumat vermir. Çünki onun miqdarı laxtalanma sisteminin aktivliyindən də asılıdır və xüsusən yaygın damardaxili laxtalanma sindromunda (YDLS) çox azalır. Ona görə də fibrinogen miqdarını qiymətləndirərkən digər sınaqların nəticələrinə də baxmaq lazımdır. Normada plazmada fibrinogenin miqdarı 2-4 g/L təşkil edir.

**Xolinesteraza** hepatositlərdə sintez olunan və asetilxolini parçalayan fermentdir. Qaraciyərin sintetik funksiyasını qiymətləndirmək üçün nisbətən həssas sınaqlardan sayılır və köçürülən qaraciyərin funksional



vəziyyətini qiymətləndirmək üçün istifadə olunur. Normada plazmada xolinesterazanın miqdarı 4,9-11,9 kV/L təşkil edir.

Qaraciyərdə sintez olunan lesitin-xolesterin asiltransferaza, lipoproteinlər, xolesterin, seruloplazmin, transferrin və s. kimi digər maddələrin sintetik funksiyasını qiymətləndirmədəki rolu çox yüksək deyildir.

### **QARACİYƏRİN ZƏRƏRSİZLƏŞDİRMƏ FUNKSİYALARI**

Zərərsizləşdirmə və ya detoksikasiya adı altında orqanizm üçün zərərli və ya yararsız olan maddələrin zərərsizləşdirilməsi, orqanizmdən atılması və ya orqanizmdən atıla bilən şəkildə salınması prosesləri nəzərdə tutulur. Orqanizmdə mövcud olan 3 əsas detoksikasiya sistemlərinin (immun, metabolik, ifrazat) komponentləri qaraciyərdə var. Qaraciyərdə olan retikuloendotelial hüceyrələr- Kupffer hüceyrələri orqanizmin immun müdafiəsində, öd sekresiyası isə ifrazat proseslərində mühüm rol oynayır. Hepatositlər endogen və ekzogen toksiki maddələri, dərmanları, bioloji aktiv maddələri, hormonları, metabolizim tullantılarını parçalanma, oksidləşmə, birləşmə və s. proseslərə məruz qoyaraq, zərərsiz və orqanizmdən atılacaq şəkildə salır.

Qaraciyərin zərərsizləşdirmə funksiyasını qiymətləndirmək üçün istifadə olunan sınaqların əsasında 2 prinsip durur:

1. Təmizləmə sınaqları. Bu sınaqlarda maddənin qandakı miqdarına görə, onun qaraciyərdə zərərsizləşdirmə intensivliyi barədə məlumat alınır. Ammonyak, birləşməmiş bilirubin, bromsulfalein, indosianin yaşıl, koffein, öd turşuları və s. sınaqları bu qrupa aid edilir.
2. Biotransformasiya sınaqları. Bu sınaqlarda verilən maddənin özü yox, onun qaraciyərdəki metabolizma məhsullarının qanda ölçülməsi yolu ilə zərərsizləşdirmə funksiyası qiymətləndirilir. Birləşmiş bilirubin, lidokain, müxtəlif dərmanlar və hormonlarla aparılan sınaqlar buna aiddir.

**Bilirubin** qandakı miqdarını təyin etməklə, qaraciyərin bir çox zərərsizləşdirmə funksiyaları haqqında məlumat almaq olur. Sərbəst

bilirubin hemolizin və hepatositlərin maddələri tutma qabiliyyətinin, birləşmiş bilirubin isə hepatositlərin biotransformasiya, sekresiya qabiliyyətinin və öd yollarındaki ekskresiya proseslərinin göstərcisidir. Ona görə də, bilirubinlərin qandakı miqdarının tə'yini ilə qaraciyərin funksional vəziyyəti haqqında ilkin və bir çox hallarda dəqiq mə'lumat almaq olur. Bilirubin entero-hepatik dövrandə iştirak etdiyi üçün nəticələrin qiymətləndirilməsində yanılmalar ola bilər. Normada total bilirubin 3,4-17,1  $\mu\text{mol/L}$  (0,2-1,0 mg/dL), birləşmiş bilirubin 0-3,4  $\mu\text{mol/L}$  (0-0,2 mg/dL) arasında olur.

**Ammonyak** orqanizmdən kənar edilməsi lazım gələn başlıca endogen metabolitdir. Ammonyak başlıca olaraq, 2 mənbədən gəlir, 2 yolla qanla daşınır və 2 yolla zərəsizləşdirilir. Ammonyakın başlıca mənbələri toxumalarda gedən azot mübadiləsi (amiturşu, purinlər, pirimidinlər) və bağırsaqda glütaminin və sidik cövhərinin bakteriyalar tərəfindən parçalanmasıdır. Ammonyak qanda birləşmiş şəkildə (glütaminin, alanin və aspartat aminurşularının tərkibində) və sərbəst şəkildə- ammonium ionu şəklində ( $\text{NH}_4^+$ ) daşınır. Ammonyakın yavaş sür'ətli, lakin, əsas zərəsizləşdirmə yolu qaraciyərdəki sidik cövhəri dövrəndir. İkinci yolu olan böyrəklərdəki glütaminin parçalanma yolu isə, nisbətən zəif, lakin sür'ətli yoldur. Ammonyakın qanda artması iki başlıca yolla baş verə bilər: *birincisi*, qaraciyərin mütləq yetməzliyi nəticəsində sidik cövhəri dövrənin imkanlarının azalması; *ikincisi*, porto-kaval şuntların olması nəticəsində bağırsaqdan gələn ammonyakın qaraciyərdən yan keçməsi. Hər iki hal da, qaraciyərin zərəsizləşdirmə imkanlarının zəifləməsini göstərdiyi üçün ammonyakın qanda tə'yini, qaraciyərin funksional vəziyyətini qiymətləndirməyə imkan verir. Ammonyakın qanda normal miqdarı 11-32  $\mu\text{mol/L}$  arasındadır. Ancaq, ammonyakın mövcud müayinə üsulları istiliyə, havaya çox həssas olduğu üçün nəticələri dəyişdirə bilər.

**Bromsulfalein sınağı** hepatositlərdə konyuqasiya, ekskresiya və öd ifraz olunma proseslərini göstərir. Bromsulfalein hepatositlərdə qlütation ilə birləşərək ödlə ifraz olunur. Xəstəyə vena daxilinə 5 mg/kg dozada bromsulfalein vurulur və 2, 3, 20 və 45 dəqiqə sonra qanda bromsulfaleinin miqdarı ölçülərək onun qandan təmizlənmə sür'əti (klirensi-qatılığın vahid zamanda azalması) hesablanır. Normada bromsulfalein klirensi 9-10 %

/dəq. və ya retensiyonu 45-ci dəqiqədə < 30% təşkil edir. Hepatositlərdə ciddi zədələnmələr olduqda konyuqasiya və intrahepatositar daşınmanın, xolestatik sarılıqlarda isə, ifrazın pozulması ilə əlaqədar, klriens kəskin zəifləyir. Xolestaz olmayan hallarda hepatositlərin funksiyasını daha düzgün qiymətləndirməyə imkan verir. Qaraciyərdə bilirubini birləşdirən fermentlərin yoxsulluğu olan hallarda (Krijler-Najjar, Gilbert sindromları) bromsulfaleinin klriensi azalır. Dabin-Jonson sindromunda (hepatositlərin ekskretor funksiyasının pozulması) əvvəlcə bromsulfaleinin qanda miqdarı azalır (konyuqasiya prosesləri normaldır), 45 dəq. sonra isə, təkrar artmağa başlayır. Allergik reaksiyalar, tromboflebit, damardan kənara çıxdıqda isə nekroz törədə bilər. Bromsulfalein bilirubin kimi entero-hepatik dövranı daxil olduğundan, bu sınaq yanılış nəticələr verə bilər.

***İndosianin yaşıl boyası (İSY) sınağı.*** Qaraciyərin qan təhizatını və ekskretor funksiyasını göstərir. İSY qandan sür'ətli şəkildə qaraciyər tərəfindən tutulur və heç bir biotransformasiyaya uğradılmadan öd yollarına atılır. Bromsulfaleindən fərqli olaraq İSY entero-hepatik dövranı daxil olmur. Xəstəyə vena daxilinə 0,5 mg/kg dozada İSY vurulur və 15 dəq. sonra qan alınaraq birbaşa və ya qulaqda fotometrik üsulla boyanın miqdarı ölçülür. Sınağı müxtəlif dövrlərdə təkrarlayaraq "İSY indeksini"- nisbətləri də istifadə oluna bilər. Normada 15 dəq. sonra İSY qandakı miqdarı < 10% olur. Boyanın qandan təmizlənmə vaxtının uzanması, yəni retensionunun 10% artıq olması qaraciyərdə qan dövranının pozulmasını, hepatosellülar yetməzliyi göstərir. İSY sınağından qaraciyər rezeksiyalarında, köçürülməsində və bir çox xəstəliklərində hepatositlərin funksiyasını tə'yin etmək üçün geniş istifadə olunur.

***Lidokain sınağı*** qaraciyərdə başlıca detoksikasiya sistemi olan mikrosomal oksidaza sisteminin funksional vəziyyətini qiymətləndirmək üçün istifadə olunur. Lidokain qaraciyərdə olan Sitoxrom P-450 sistemində oksidləşərək monoetilglisinsilidinə çevrilir (MEQK). Lidokain verildikdən sonra qanda MEQK tə'yin etməklə lidokainin oksidləşmə intensivliyi və beləliklə, qaraciyərdəki oksidaza sisteminin vəziyyəti haqqında mə'lumat almaq olur. Lidokain venadaxilinə 1mg/kg dozada verilir, 15, 30, 60 dəq. sonra qanda MEQK qatılığı ölçülür. Normada 15-ci dəqiqədə MEQK miqdarı 117 mg/ml-dən çox olur. MEQK miqdarının azalması qaraciyərdə

Sitoxrom P-450 sisteminin yetməzliyini göstərir. Bu sınaqdan sirrozun ağırlıq dərəcəsini, qaraciyər köçürülməsindən öncə və sonra qaraciyərin funksional vəziyyətini qiymətləndirmək üçün istifadə edilir.

Qaraciyərin zərərsizləşdirmə funksiyasını qiymətləndirmək üçün əvvəllər istifadə edilən *koffein, asetoaminofen, amidopirin, hippur turşusu* sınaqları İSY və lidokain sınaqlarına görə az həssas olduqları üçün hazırda çox az tətbiq edilirlər.

### **QARACİYƏRİN ENERGETİK-METABOLİK FUNKSIYASI**

Energetik-metabolik funksiyası adı altında qaraciyərdə energetik maddələrin metabolizmi və bu maddələrin orqanizm hüceyrələri tərəfindən alınma billəcək şəkildə salınması prosesləri nəzərdə tutulur. Bilindiyi kimi, hüceyrələr başlıca enerji substratı kimi qlükoza, trigliseridlər, yağ turşuları və keton cisimciklərindən istifadə edirlər ki, bunlar da başlıca olaraq, qaraciyərdə sintez olunurlar. Bundan başqa, qaraciyərdə baş verən proseslərin normal gedışı üçün də, hüceyrədaxili energetik maddələrə (ATF, kreatinin fosfat) ehtiyac vardır. Qaraciyərin energetik funksiyasını qiymətləndirilmək üçün müxtəlif müayinə üsullarından istifadə edilir: *qanda qlükoza, yağ turşuları, keton cisimcikləri, keton cisimcikləri nisbəti (KCN), qaraciyər toxumasında qlükogen, ATF miqdarı, qalaktoza testi və s.* Bu müayinələrin əsasında başlıca olaraq 2 prinsip durur. *Birinci prinsipə* görə, energetik substratın qatılığı onu əmələ gətirən və ya istifadə edən katobolitik mərhələ haqqında məlumat verir. Qanda qlükozanın, yağ turşularının, keton cisimciklərinin, qaraciyər toxumasında qlükogenin, ATF miqdarının təyyini və qalaktoza testi bu prinsipə əsaslanmışdır. *İkinci prinsip,* katobolizm prosesinin bir mərhələsində baş verən pozğunluq nəticəsində bu mərhələyə daxil olan maddənin artması və çıxan maddənin isə azalması ilə əlaqədar, bu maddələrin miqdarının müqayisəsinə əsaslanır. Keton cisimcikləri nisbətinin tədqiqi bu prinsipə bağlıdır.

*Arteriyal keton cisimləri nisbəti.* Keton cisimcikləri üç maddədən təşkil olunmuşdur: asetilasetat turşusu, aseton və 3-hidroksiyağ turşusu. Mə'lumdur ki, normada çox az miqdarda, Krebs dövrəsinin yetməzliyində

(acliqda nisbi, zədələnmələrdə isə mütləq) isə, çoxlu miqdarda keton cisimcikləri əmələ gəlir. Asetilasetat turşusu asetil CoA -dan əmələ gələn ilk keton cisimciyidir. Asetilasetat turşusu spontan olaraq asetona və ya NADH (Nikotinamid adenin dinukleotit) iştirakı ilə 3-hidroksiyağ turşusuna çevrilir. Asetilasetat turşusu və 3-hidroksiyağ turşusu qaraciyərdə energetik substrat kimi istifadə olunmur, asanlıqla qana keçirək digər orqanlara paylanar və burada enerji üçün istifadə edilirlər<sup>2</sup>. Normada NADH konsentrasiyası aşağı olduğundan 3-hidroksiyağ turşusu az əmələ gəlir və asetilasetat / 3-hidroksiyağ nisbəti 1-dən böyük olur. Qaraciyərdə NADH artıqlığı olan hallarda (oksidləşdirici-fosforlaşmada blok ) isə asetilasetat turşusunun çox hissəsi 3-hidroksiyağ turşusuna çevrilir və asetilasetat / 3-hidroksiyağ nisbəti 1-dən kiçik olur. Beləliklə, qanda asetilasetat / 3-hidroksiyağ nisbəti qaraciyərdə NAD<sup>+</sup> / NADH nisbətini əks etdirir və qaraciyərdə oksidləşdirici-fosforlaşma proseslərini qiymətləndirməyə imkan verir. Bundan başqa, asetilasetat və 3-hidroksiyağ turşularının ümumi miqdarı Krebs dövrəsinin vəziyyətini göstərə bilər. Qaraciyər xəstəliklərində, əməliyyatlarında, travma və sepsisdə qanda asetilasetat / 3-hidroksiyağ nisbəti 1-dən aşağı düşməsi qaraciyərin energetik yetməzliyini göstərir və ciddi müalicə tədbirləri tələb edir.

**Qalaktoza sınağı** qaraciyərdə energetik vəziyyəti, xüsusən ATF miqdarını qiymətləndirmək üçün istifadə edilir. Qalaktoza qaraciyərdə qalaktokinaza fermentinin tə'siri və ATF iştirakı ilə fosforlaşmaya mə'ruz qalır. Qalaktozanın qanda azalma intensivliyinə görə qaraciyərdə ATF-in miqdarı haqqında mə'lumat alınır. Venadaxilinə 0,5g/kg qalaktoza verildikdən 15, 30, 60 dəq sonra qalaktozanın qandakı miqdarı ölçülərək metabolizm intensivliyi tə'yin olunur. Qalaktozanın qandan təmizlənməsinəki azalma qaraciyərdə ATF azlığını göstərir. Normada qalaktozanın qandan təmizlənmə sür'əti 8 mg/kg/dəq.-dən çox olur. Bu sınaqdan qaraciyər xəstəliklərinin ağırlıq dərəcəsini tə'yin etmək, qaraciyər köçürülməsində isə, orqanın energetik imkanlarını qiymətləndirmək üçün istifadə edilir.

---

<sup>2</sup> *Sinir və əzələ toxumalarından fərqli olaraq qaraciyərdə asetilasetat və 3-hidroksiyağ turşularını Asetil-CoA-ya çevirən ferment yoxdur*

Glükoza, yağ turşuları, triqliseridlərin qandakı miqdarı bir çox amillərdən asılı olduğuna görə, qaraciyər üçün yüksək spesifikliyə malik deyillər.

### SEKRETOR FUNKSIYA GÖSTƏRİCİLƏRİ

Öd sekresiyası mürəkkəb, ardıcıl proses olub, hepatositlər, öd axacaqlar və sfinktorlarının birgə fəaliyyəti nəticəsində həyata keçirilir. Hepatositlər ödənin öd kapillyarlarına sekresiyasını, kapillyarlar və axacaqlar isə, ritmik peristaltika ilə ödənin distala verilməsini, sfinktorlar və öd kisəsi isə, bağırsağa uyğun miqdarda keçməsinə təmin edirlər. *Öd sekresiyasının pozulması başlıca olaraq durğunluq- xolestaz şəklində ortaya çıxır.* Hepatositlərdə və öd kapillyarlarında baş verən durğunluq intrahepatik, axacaqlardakı durğunluq isə, ekstrahepatik xolestaz adlanır.

Xolestaz ödənin tərkibindəki maddələrin qana keçməsinə, öd yolları epitelinin zədələnməsinə səbəb olur. Xolestazda öd yollarının zədələnməsinin bir neçə mexanizmi ehtimal edilir. Axacaq daxilində təzyiqin artması, birbaşa və ya axacağın qan dövrənini pozaraq zədələnmə törədir. Öd turşuları lipolitik təsirə, yəni yağları həlletmə - “sabun effektinə” sahibdirlər. Öd turşuları digər hüceyrə membranları kimi, fosfolipidlərdən təşkil olunmuş epitel membranını zədələyə bilirlər. Nəticədə membran tərkibindəki və hüceyrə sitozolundakı maddələr xaricə çıxaraq qana keçirlər.

*Beləliklə, xolestazda bir tərəfdən ödənin tərkibindəki maddələrin, digər tərəfdən isə, öd epiteli membranları və sitozolundakı maddələrin qana keçməsinə yol açır. Xolestazın laborator diaqnostikası bu maddələrin qandakı miqdarlarının hesablanmasına əsaslanmışdır.*

Birləşmiş bilirubin, öd turşularının, membrana birləşmiş enzimlərin-qələvi fosfataza, QGT, 5-nukleotidazanın qandakı səviyyələrinin müəyyən edilməsi sekretor funksiyanın qiymətləndirilməsi üçün ən çox istifadə edilən göstəricilərdir.

**Bilirubin** haqqında yuxarıda məlumat verilmişdir. Onu qeyd etmək lazımdır ki, birləşməmiş bilirubin daha çox hemolizi və qaraciyərin

detoksikasiya funksiyasını qiymətləndirmək üçün, birləşmiş bilirubin isə, sekretor funksiyanı müəyyən etmək üçün istifadə edilir.

**Öd turşularının** qandakı səviyyəsi xolestazı qiymətləndirmək üçün ən həssas üsullardan biridir. *Normada deoksixol turşusunun səviyyəsi 0,23-0,89 mikromol/l, Xenodeoksixol turşusununki 0-1,61 mikromol/l, xol turşusununki isə, 0,08-0,91 mikromol/l təşkil edir.* Lakin öd tuşularının qanda tə'yini bahalı və çətin olduğu üçün geniş yayılmamışdır.

**Qələvi fosfataza (QF)** əksər toxumalarda tapılan, lakin daha çox hepatositlərin, öd epitelinin membranlarında və sümüklərdə yerləşmiş fermentdir, birləşmələrin fosforlaşması və fosfordan ayrılmasını kataliz edir.

Normal halda QF-nin qandakı səviyyəsinin ölçülmə metodundan asılı olaraq 40-150 TV/L və ya 30-90 TV/L arasında dəyişir. Uşaqlarda və hamilələrdə böyümə prosesi ilə əlaqədar QF səviyyəsi yüksəkdir.

*Qələvi fosfatazanın qanda artması əsasən sümüklərdə, qaraciyərdə proliferativ prosesləri və öd yollarında tıxanma ilə əlaqədar baş verə bilər.* Proliferativ proseslərdə QF-nin artması enzimin sintezindəki artma ilə əlaqədar baş verir. Xolestazda artması isə, epitelin zədələnməsi, öd turşularının “sabun effekti” nəticəsində meydana gəlir. Hepatositlərdəki zədələnmələrdə də QF arta bilər, lakin spesifik deyildir. QF qaraciyər şişlərində, postnekrotik və ya postrezeksiyon regenerasiyada və xolestazda artır. Sümüklərdə mübadilənin sür'ətlənməsi- regenerasiya, osteomalyasiya və s. hallarda da artır. QF artmasının qaraciyər yoxsa sümük mənşəli olmasını ayırd etmək üçün zədələnmə göstəricilərinə, digər xolestaz göstəricilərinə və kalsium miqdarına baxmaq lazımdır. Kalsium səviyyəsində, xüsusən də ionlaşmış sərbəst kalsium miqdarındakı dəyişikliklər, uşaqlarda QF artmasının sümük mənşəli olduğu ehtimalı yüksəkdir. Xolestazda QF ilə bərabər digər membrana-bağlı enzimlər (QQT, 5-NT) artır. Qaraciyər şişlərində və regenerasiyasında QF artması digər enzimlərdə dəyişikliklər və alfa-fetoprotein səviyyəsində artma ilə müşahidə edilir.

5-Nukleotidaza (5-NT) enzimi əksər toxumalarda rast gəlir və ən çox sitoplazmatik mebranlarla birləşmiş şəkildə olur. 5-NT öd yollarını qiymətləndirmək üçün ən spesifik indikatorlardan biridir. QQT-dən fərqli olaraq hepatosit zədələnmələrində artmır, ALP-dən fərqli olaraq uşaqlarda,

hamilələrdə və sümük xəstəliklərdə artmır. Normada 5-NT səviyyəsi 2-17 TV/L-dir. *Bu səviyyənin 2 dəfədən çox artması xolestazı göstərən spesifik göstəricilərdən biridir.*

*Beləliklə, qaraciyərin sekretor funksiyasını qiymətləndirmək üçün öd tərkibindəki maddələrin (birləşmiş bilirubin, öd turşuları) və membrana bağlı enzimlərin (QQT, QF, 5-NT) qandakı səviyyələri ölçülür.*

### ŞİŞ VƏ VİRUS MARKERLƏRİ

*Alfa-fetoprotein* - embrional hüceyrələr tərəfindən sintez olunan zülaldır. Embrional dövrdə qanda tapılır, doğulduqdan bir neçə həftə sonra isə, müəyyən edilmir. Yaşlılarda səviyyəsinin artması embrional tipli hüceyrələrin aktiv çoxalmasını göstərir. Hepatosellular xərçəngdə, postnekrotik, postrezeksiyon regenerasiya dövründə adətən qanda müəyyən edilir. Fibrolamellar tipli hepatosellular xərçəngdə isə, səviyyəsi yüksəlmişdir. Alfa-fetoprotein xayalığın və yumurtalıqların embrional şişlərində də artır.

Hepatosellular xərçəng radikal rezeksiya edildikdə alfa-fetoprotein qanda səviyyəsi azalır. Lakin, residivlər baş verdikdə təkrar artır. Ona görə də, bu göstəricidən ən çox rezeksiya olunmuş xəstələrdə residivi yoxlamaq üçün istifadə edilir.

Hepatit törədən virusları müəyyən etmək üçün qanda və toxumalarda virusların antigenləri, nuklein turşularını virusa qarşı anticismlər təyin edilir. Cərrahi praktikada qanla yayılan B və C virusları mühüm əhəmiyyət daşıyır. Cərrahın, xəstəxana işçilərinin və xəstələrin yoluxmasının qarşısını almaq və hepatiti olan xəstələrin vaxtında müalicəsi üçün xəstələrdə ən azı B və C viruslarını araşdırmaq lazımdır. Bunun üçün ilk mərhələdə B virusu üçün səthi antigeni -*HBsAg*, C virusu üçün isə, *Anti-HBC* anticismini axtarmaq lazımdır. Bunların pozitiv olduğu hallarda xəstəliyin hansı fazada olduğunu müəyyən etmək üçün virusların digər antigen və anticisimlərini nuklein turşularını araşdırmaq lazım gəlir (*Cədvəl 2.1*).

Cədvəl 2.2

Virus markerləri və klinik interpretasiyası. *HBsAg səthi antigen, HBeAg və HBcAg nüvə antigenləri.*



<b>Marker</b>	<b>Əhəmiyyəti</b>
HBsAg +	Virusun olduğunu göstərir : kəskin ,xronik, latent
Anti-HBs	Tam sağalmanı göstərir
HbeAg +	Virusun replikasyonunu göstərir
Anti-HBe	Rekonvalesasiyanın başlanması Davam edən infeksiya
HBcAg +	Virusun olduğunu göstərir
Anti-HBc IgM	Kəskin dövr (yüksək titirdə) Kəskinləşmə dövrü (az titirdə )
Anti-HBc IgG	Sağalma (HBsAg- olarsa ) Xronik hepatit (HBsAg+ olarsa)
HBV DNA	Davam edən infeksiya
Fermentemiya	Qaraciyər zədələnməsi : Kəskin və xronik hepatitlər

Kəskin və kəskinləşmiş xronik virus hepatitləri qaraciyər rezeksiyasına əks göstərişdir. Donor kimi nəzərdə tutulan adamlarda virusla yoluxma əlaməti varsa, klinik gedişindən asılı olmayaraq bunlardan qaraciyər parçası almaq olmaz. Çünki, bu halda alıcının yoluxmasından başqa köçürülən qaraciyərdə çox qısa zamanda hepatit və sirroz inkişaf edir.

### **QARACİYƏR XƏSTƏLİKLƏRİNİN LABORATOR SİNDROMLARI**

Qaraciyərin çoxfunksiyalı olduğu üçün müayinə üsulları da sayca çoxdur. Müxtəlif xəstəliklər qaraciyərin bir və bir neçə funksiyasında dəyişiklik törədə bilər. Eyni zamanda bir funksiyada baş verən pozulma bir neçə göstəricinin dəyişməsinə səbəb olur. Ona görə də, xəstəlik nəticəsində hansı funksiyanın və nə dərəcədə pozulmasını müəyyən etmək üçün laborator göstəriciləri kompleks şəkildə qiymətləndirmək lazımdır. Kompleks şəkildə qiymətləndirmə qaraciyərdəki patoloji prosesin xarakterini - *sindromları* müəyyən etməyə imkan verir.

Laborator göstəricilər aşağıdakı qaraciyər sindromlarını aşkar etməyə şərait yaradır:

- \* ***Zədələnmə sindromu***
- \* ***Hepatosellular yetməzlik sindromu***
- \* ***Xolestaz sindromu***
- \* ***Proliferativ sindrom***

***Zədələnmə sindromu*** hepatositlərdə nekrobioz və nekrozu göstərir və qanda hüceyrədaxili və membran enzimlərinin artması ilə biruzə verir. Zədələnmə sindromuna qaraciyərin əksər xəstəliklərində müşahidə edilir.

Əlamətləri: ***ALT ↑, AST ↑, QQT ↑***

***Hepatosellular yetməzlik sindromu*** qaraciyər hüceyrələrinin funksiyalarını yerinə yetirməməsini göstərir. Yetməzlik *ümumi və hissəvi* şəkildə ola bilər.

*Ümumi hepatosellular yetməzlik sindromu* hepatositlərin əksər funksiyalarının- sintetik, detoksikasiya, energetik, sekretor- birlikdə pozulduğunu göstərir. Bu sindrom kəskin və xronik (sirroz) qaraciyər yetməzliyində, böyük həcmli qaraciyər rezeksiyalarından sonrakı ilk günlərdə müşahidə edilir.

Əlamətləri :

- \* ***Albumin ↓***
- \* ***Prealbumin ↓***
- \* ***Protrombin ↓***
- \* ***Xolinesteraza ↓***
- \* ***Bilirubin ↑***
- \* ***Ammonyak ↑***
- \* ***İndosianin yaşı<sub>15</sub> >15***
- \* ***Qalaktoza təmizlənməsi ↓***
- \* ***Keton cisimcikləri ↑***
- \* ***Asetoasetat/oksiyağ <1***

*Hissəvi hepatosellular yetməzliyində* bir funksiyada pozulma olur. Bu hal adətən xronik və anadangəlmə xəstəliklərdə bir fermentin və ya faktoru defisiti nəticəsində ortaya çıxır:

- \* Alfa-antitripsin defisiti - sirroz, emfizema
- \* Laxtalanma və əks laxtalanma faktorları defisitləri
  - \* Əilson xəstəliyi- seruloplazmin defisiti nəticəsində toxumalara mis toplanması
  - \* Gilbert sindromu - glükronil transferaza enzimi defekti nəticəsində qanda sərbəst bilirubin artması
  - \* Krijler-Najjar sindromu- glükronil transferaza enzimi defisiti nəticəsində qanda sərbəst bilirubin artması
  - \* Dubin-Jonson, Rotor sindromları - birləşmiş bilirubin ifrazını həyata keçirən faktorların defisiti nəticəsində qanda birləşmiş bilirubin artması.

*Xolestaz sindromu* hepatositlərdə sekretor funksiyanın pozulması və öd yollarında tıxanma nəticəsində ortaya çıxır, öd tərkibindəki maddələrin və membran enzimlərinin qanda artması ilə biruzə verir. Laborator göstəricilər intrahepatik, yoxsa, obstruktiv olduğunu müəyyən edə bilmir. Bunun üçün USM lazım gəlir. Lakin, laborator müayinələrlə *xolestazın ümumi və hissəvi* olduğunu müəyyən etmək olar.

*Ümumi xolestaz sindromu* qaraciyərin böyük bir hissəsində öd sekresiyasının pozulduğunu göstərir və qanda həm öd tərkibi maddələrin, həm də membran enzimlərinin artması ilə biruzə verir.

Əlamətləri:

- \* ***Birləşmiş bilirubin ↑***
- \* ***Öd turşuları ↑***
- \* ***QF ↑***
- \* ***QQT ↑***
- \* ***5-NT ↑***

*Hissəvi xolestaz sindromu* qaraciyərin 1/3-ndən az hissəsində öd sekresiyası pozulduqda ortaya çıxır. Bu sindrom membran enzimlərinin

artması ilə biruzə verir, bilirubin və öd turşuları isə, artmır. Çünki, xolestaz bölgəsindən qana keçən bilirubin və öd turşuları qaraciyərin normal hissəsi tərəfindən tutulub təmizləir.

Əlamətləri:

- \* ***Birləşmiş bilirubin-normal***
- \* ***Öd turşuları - normal***
- \* ***QF ↑***
- \* ***QQT ↑***
- \* ***5-NT ↑***

***Proliferativ sindrom*** hepatositlərin sür'ətlə çoxalmasını göstərir. Bu sindrom postnekrotik, postrezeksiyon regenerasiyalarda və şişlərdə müşahidə olunur.

Əlamətləri:

- \* ***Alfa-fetoprotein ↑***
- \* ***QF ↑ (QQT və 5-NT normaldır)***

*Beləliklə, qaraciyərin laborator müayinə göstəricilərinin kompleks şəkildə qiymətləndirilməsi laborator sindromları ortaya çıxarmağa imkan verir ki, bu da patoloji proseslərin xarakterini müəyyən etməyə kömək göstərir.*

## **ƏDƏBİYYAT**

### **QARACİYƏRİN GÖRÜNTÜLƏMƏ ÜSULLARI**

1. Agildere AM, et al. MRI of hydatid disease of the liver: a variety of sequences. J Comput Assist Tomogr. 1998 Sep-Oct;22(5):718-24.
2. Borgonovo G, et al. Pseudotumor of the liver: a challenging diagnosis. Hepatogastroenterology. 1998 Sep-Oct;45(23):1770-3

3. Born M, et al. MRI, CT and CT arterial portography in the diagnosis of malignant liver tumors in liver cirrhosis. *Rofo Fortschr Geb Rontgenstr Neuen Bildgeb Verfahr.* 1998 Jun;168(6):567-72.
4. Broglia L, et al. Computerized tomography, magnetic resonance, and nuclear medicine in the non-invasive diagnosis of focal nodular hyperplasia of the liver *Radiol Med (Torino).* 1998 Sep;96(3):218-25.
5. De Franco A, et al. Integrated diagnosis of liver angioma: comparison of Doppler color ultrasonography, computerized tomography, and magnetic resonance. *Radiol Med (Torino).* 1997 Jan-Feb;93(1-2):87-94
6. Finazzo M, et al. Focal liver lesions. A comparison between magnetic resonance under base conditions and after a superparamagnetic contrast medium. *Radiol Med (Torino).* 1998 Jun;95(6):599-607.
7. Fujino K, et al. A primary hepatic carcinoid tumor: evaluation by computed tomography and magnetic resonance imaging. *Radiat Med.* 1998 Sep-Oct;16(5):371-3.
8. Hinterthaler M, et al. Diagnosis of liver tumors--what is necessary for therapy planning? *Zentralbl Chir.* 1998;123(2):104-10.
9. Hori M, et al. Sensitivity in detection of hypervascular hepatocellular carcinoma by helical CT with intra-arterial injection of contrast medium, and by helical CT and MR imaging with intravenous injection of contrast medium. *Acta Radiol.* 1998 Mar;39(2):144-51
10. Hytioglou P, et al. Differential diagnosis of hepatocellular nodular lesions. *Semin Diagn Pathol.* 1998 Nov;15(4):285-99.
11. Knol JA, et al. Comparison of dynamic infusion CT, intraoperative US and palpation in the diagnosis of the liver metastasis. *Am J Surg* 1993;167:151-155
12. Palma LD. Diagnostic imaging and interventional therapy of hepatocellular carcinoma. *Br J Radiol.* 1998 Aug;71(848):808-18.
13. Reimer P, et al. Hepatic MRI with SPIO: detection and characterization of focal liver lesions. *Eur Radiol.* 1998;8(7):1198-204

14. Rofsky NM, et al. MR-guided needle aspiration biopsies of hepatic masses using a closed bore magnet. *J Comput Assist Tomogr.* 1998 Jul-Aug;22(4):633-7.
15. Schunk K, et al. Diagnostic imaging of benign and malignant liver tumors: computerized tomography or magnetic resonance tomography? *Zentralbl Chir.* 1998;123(2):124-30
16. Siegelman ES, et al. Magnetic resonance imaging of focal and diffuse hepatic disease. *Semin Ultrasound CT MR.* 1998 Feb;19(1):2-34.
17. Solomon MJ, Stephen MS, Gallinger S, Əhite GH. Does intraoperative hepatic ultrasonography change surgical decision making during liver resection ? *Am J Surg* 1994;168: 307-310
18. Takayasu K, Moriyama N, Muramatsu Y et al. The diagnosis of small hepatocellular carcinomas: efficacy of variose imaging procedures in 100 patients. *Am J Radiol* 1990; 155:49-54
19. Taylor HM, et al. Hepatic imaging. An overvieə.  
*Radiol Clin North Am.* 1998 Mar;36(2):237-45
20. Vilgrain V. Imaging assessment before surgical resection. *Ann Ital Chir.* 1997 Nov-Dec;68(6):737-44.

#### ***LABARATOR MÜAYİNƏ ÜSULLARI***

1. Assessment of liver function. In: Sherlock S., Dooley J. *Diseases of the liver and biliary system.* Oxford 1997:17-33
2. Belghiti-J; Di-Carlo-I; Sauvanet-A; Uribe-M; Fekete-F. A ten-year experience əith hepatic resection in 338 patients: evolutions in indications and of operative mortality. *Eur-J-Surg.* 1994 May; 160(5): 277-82
3. Burdelski-M; Schutz-E; Nolte-Buchholtz-S; Armstrong-VƏ; Oellerich-M. Prognostic value of the monoethylglycinexylidide test in pediatric liver transplant candidates. *Ther-Drug-Monit.* 1996 Aug; 18(4): 378-82

4. Capussotti-L; Borgonovo-G; Bouzari-H; Smadja-C; Grange-D; Franco-D. Results of major hepatectomy for large primary liver cancer in patients with cirrhosis. *Br-J-Surg.* 1994 Mar; 81(3): 427-31
5. Hashimoto-M; Sanjo-K. Functional capacity of the liver after two-thirds partial hepatectomy in the rat. *Surgery.* 1997 Jun; 121(6): 690-7
6. Hino I, et al. Index for predicting post-operative residual liver function by pre-operative dynamic liver SPET. *Nucl Med Commun.* 1997 Nov;18(11):1040-8.
7. Hu-RH; Lee-PH; Yu-SC; Dai-HC; Sheu-JC; Lai-MY; Hsu-HC; Chen-DS. Surgical resection for recurrent hepatocellular carcinoma: prognosis and analysis of risk factors. *Surgery.* 1996 Jul; 120(1): 23-9
8. Klein AS, Smith GƏ. Diagnostic operations of the liver and techniques of hepatic resection. In: *Shackelfors's Surgery of the Alimentary Tract*, 1996 ed. Volume III: 578-599
9. Lai-EC; Fan-ST; Lo-CM; Chu-KM; Liu-CL; Əong-J. Hepatic resection for hepatocellular carcinoma. An audit of 343 patients. *Ann-Surg.* 1995 Mar; 221(3): 291-8
10. Makuuchi M. Surgical treatment of hepatocellular carcinoma. In: *ArroyoV, Bosch J, Rodes J. Treatments in Hepatology.* Masson, SA, Barcelone 1995, 341-352
11. Miyazaki M; Sugasaəa T; Itoh H. et al. Significance of aminopyrine breath test as a parameter of hepatic functional reserve in 40% partial hepatectomy of rats with CCl4-induced liver injury. *Res Exp Med (Berl).* 1995. 195(2). P 69-75.
12. Nagasue-N; Yukaya-H; Ogaəa-Y; Sasaki-Y; Chang-YC; Niimi-K. Clinical experience with 118 hepatic resections for hepatocellular carcinoma. *Surgery.* 1986 Jun; 99(6): 694-701
13. Nagasue N; Uchida M; Kubota H; Hayashi T; Kohno H; Nakamura T. Cirrhotic livers can tolerate 30 minutes ischaemia at normal environmental temperature. *Eur J Surg.* 1995 Mar. 161(3). P 181-6.
14. Noack KB, et al. Investigation of the patient with abnormal liver function tests. *Baillieres Clin Gastroenterol.* 1997 Mar;11(1):83-95

15. Okamoto-E; Kyo-A; Yamanaka-N; Tanaka-N; Kuwata-K. Prediction of the safe limits of hepatectomy by combined volumetric and functional measurements in patients with impaired hepatic function. *Surgery*. 1984 May; 95(5): 586-92
16. Pelton JJ, et al. Comparison of liver function tests after hepatic lobectomy and hepatic edge resection. *Am Surg*. 1998 May;64(5):408-14.
17. Pinkerton JA, Saayers JL, Foster JH. A study of the postoperative course after hepatic lobectomy. *Ann-Surg* 1971; 173 (5): 800-811
18. Pitre-J; Houssin-D; Kracht-M. Resection of hepatocellular carcinomas. Analysis of prognostic factors of a multicenter series of 153 patients *Gastroenterol-Clin-Biol*. 1993; 17(3): 200-6
19. Pugh RNH, Murray-Lyon IM, Daeson JL et al. Transection of the oesophagus for bleeding oesophageal varices. *Br J Surg* 1973; 60:646-649.
20. Riordan SM, et al. Preoperative investigation and indication for operation in hepatocellular carcinoma. *J Hepatobiliary Pancreat Surg*. 1998;5(1):1-6
21. Schinella M; Guglielmi A; Veraldi GF et al. Evaluation of the liver function of cirrhotic patients based on the formation of monoethylglycine xylidide (MEGX) from lidocaine. *Eur J Clin Chem Clin Biochem*. 1993 Sep. 31(9). P 553-7.
22. Segaa T, Tsuchiya R, Furui J et al. Operative results in 143 patients with hepatocellular carcinoma. *World J Surg* 1993;17(5): 663-667
23. Shimada-M; Matsumata-T; Akazawa-K; Kamakura-T; Itasaka-H; Sugimachi-K; Nose-Y. Estimation of risk of major complications after hepatic resection. *Am-J-Surg*. 1994 Apr; 167(4): 399-403
24. Stone MD, Benotti PN. Liver resection. Preoperative and postoperative care. In: *Liver resection.Surg-Clin-North-Am*, 1989: 69(2): 383-392
25. *Textbook of Surgery*. D C Sabiston. 14-th ed. 1991 p:1017.



26. Tiao GM, Fisher JE. Preoperative management and nutrition in patients with liver and biliary tract disease. Shackelfors's Surgery of the Alimentary Tract, 1996 ed. Volume III: 578-599
27. Williams R. Treatment of acute liver failure. In: Arroyo V, Bosch J, Rodes J. Treatments in Hepatology. Masson, SA, Barcelona 1995, 365-374
28. Du-CC; Ho-ƏL; Yeh-DC; Huang-CR; Liu-TJ; Peng-FK. Hepatic resection of hepatocellular carcinoma in cirrhotic livers: is it unjustified in impaired liver function? Surgery. 1996 Jul; 120(1): 34-9
29. Yamanaka-N; Okamoto-E; Oriyama-T; Fujimoto-J; Furukawa-K; Kamamura-E; Tanaka-T; Tomoda-F. A prediction scoring system to select the surgical treatment of liver cancer. Further refinement based on 10 years of use. Ann-Surg. 1994 Apr; 219(4): 342-6
30. Yamanaka N; Okamoto E; Kamamura E et al. Dynamics of normal and injured human liver regeneration after hepatectomy as assessed on the basis of computed tomography and liver function. Hepatology. 1993 Jul. 18(1). P 79-85.
31. Zoedler-T; Ebener-C; Becker-H; Roehner-HD. Evaluation of liver function tests to predict operative risk in liver surgery. HPB-Surg. 1995; 9(1): 13-8

### III Bölüm

## QARACİYƏR REZEKSİYASINA GÖSTƏRİŞLƏR VƏ ƏKS GÖSTƏRİŞLƏR

Qaraciyər rezeksiyası ağır və travmatik əməliyyatlardan biri olub ağırlaşma halları yüksək olan müalicə metodudur. Ona görə də, rezeksiya qərarını verərkən, bu əməliyyatın törədə bildiyi ağırlaşmalar və müalicə effekti nəzərə alınmalıdır. Qaraciyər rezeksiyası qərarını vermək üçün üç məsələ ciddi və obyektiv bir şəkildə həll edilməlidir.

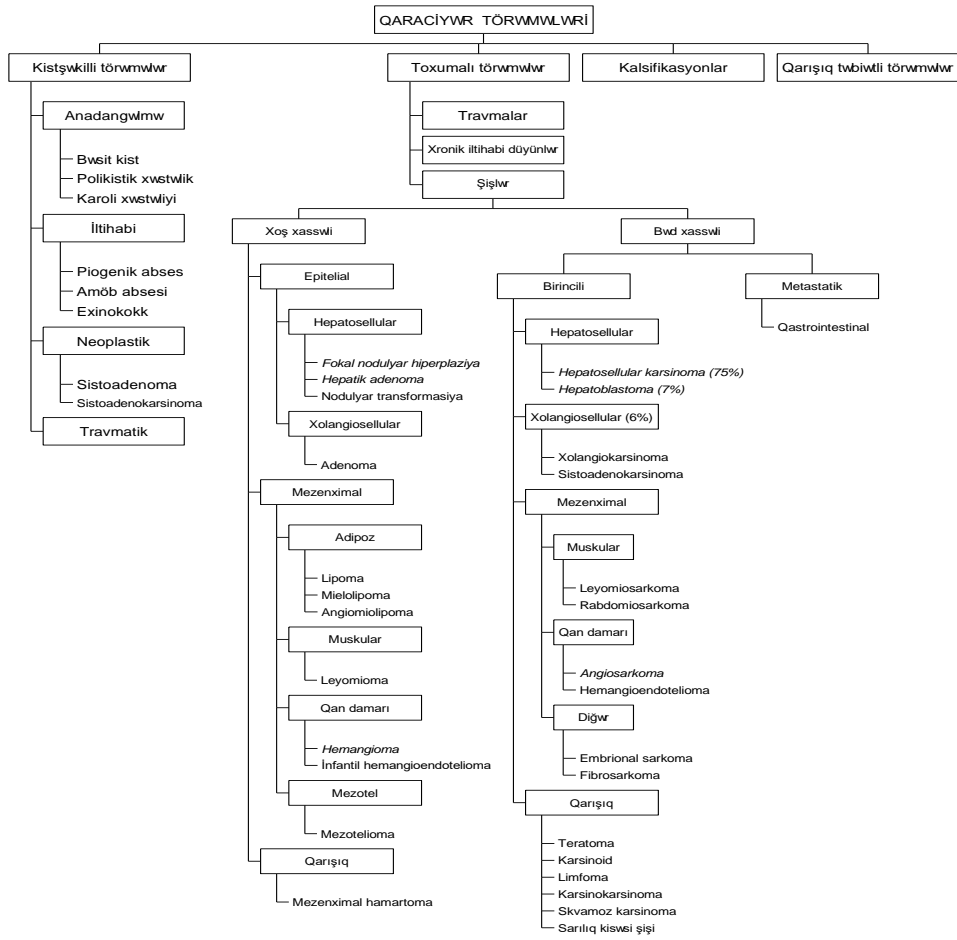
1. *Xəstəlik rezektabeldirmi?*
2. *Qaraciyər rezektabeldirmi?*
3. *Xəstə rezektabeldirmi?*

Xəstəlik rezektabelliği dedikdə qaraciyərdə olan patoloji mənbənin çıxarılmasının lazım olub-olmadığı, texniki olaraq mümkün olması və xəstənin bundan fayda görməsi məsələləri nəzərdə tutulur. Xəstəliyin rezektabelliğini müəyyən edən amillər *xəstəliyin təbiəti və yayılma dərəcəsidir*. Başqa sözlə, xəstəliyin təbiəti rezeksiyaya göstərişi müəyyən edirsə, yayılma dərəcəsi isə, əks göstərişi müəyyən edir.

Qaraciyər rezeksiyasına göstərişi təşkil edən xəstəliklər başlıca olaraq yerli xəstəliklər olub ədəbiyyatda yer tutan xəstəliklər, törəmələr adlandırılır. Törəmə termini adətən yerli böyüməni ifadə etmək üçün istifadə olunur. Lakin, burada həm yerli böyümə, həm də yerli kiçilmə tipli xəstəliklər törəmə adı altında veriləcək.

Qaraciyər törəmələrinin müxtəlif təsnifatı mövcuddur. Klinik praktikada ən çox istifadə edilən klinik-morfoloji təsnifatdır (*Sxema 3.1*). Bu təsnifata görə qaraciyər törəmələri kistik, toxumalı, kalsifikasiyon, və qarışıq tiplərə ayrılır.

*Qaraciyər rezeksiyasına göstərişlər və əks göstərişlər*



*Sxema 3.1. Qaraciyər törəmələrinin təsnifatı*

## **QARACİYƏRİN KİSTŞƏKİLLİ TÖRƏMƏLƏRİ (SULUQLARI)**

Qaraciyərin “kist” və ya “suluq” adlanan maye tərkibli törəmələri müxtəlif səbəbli və təbiətli olsalar da, aşağıdakı bir çox ümumi cəhətləri vardır:

1. Kistlər USM, BT və ya MRG-də maye tərkibli hipointensiv (hipo-, anekoik, hipodens, hipointens) görünürlər.
2. Kistlərin əsas əlamətləri ətraf orqanlara təzyiq və ağırlaşmaqanaxma, absesləşmə, boşluqlara açılma- əlamətləridir.
3. Asimptomatik şişlər təsadüfi müayinədə tapılır və bə'zi hallarda müalicə yox, müşahidə tələb edirlər.
4. Simptomatik və ağırlaşmış kistlər adətən müalicə tələb edir və müalicə üsulları kistin təbiətindən asılıdır.

Bu səbəblərə görə kistləri ümumi başlıq altında müzakirə etmək məqsədəuyğundur. Lakin, kistlərin təbiətini ortaya çıxarmaq və differensial diaqnostika məqsədi ilə onları ayrı-ayrılıqda əhatə etmək də lazımdır.

Qaraciyər kistləri etio-patogenetik cəhətlərinə görə anadangəlmə, parazitar, neoplastik, travmatik və iltihabi kistlərə ayrılırlar.

### ***ANADANGƏLMƏ KİSTLƏR***

Anadangəlmə kistlərin divarı üçqatlı olub, daxildə öd yolları tipində epitel, ortada epitel membranı və xaricdə nazik fibroz təbəqədən ibarətdir. Epitel qişası andangəlmə kistlərin ən mühüm xüsusiyyətidir və kist içərisindəki mayeni ifraz edir. Ona görə də, epitel qişası sağlam olduqda kistlərin residivləşmə ehtimalı yüksək, obliterasiya imkanı isə çox azdır. Anadangəlmə kistlərin əmələ gəlməsində retensiyon mexanizmin, yə'ni ifraz edilən mayenin çıxmaması əsas amil hesab edilir. Müxtəlif anadangəlmə səbəblər- kistlə öd yolları arasında əlaqənin bağlı qalması, tıxanma və s. retensiyon törədə bilirlər.

Qaraciyərin anadangəlmə kistlərinin sayına, öd yolları ilə əlaqəsinə, qaraciyərdən başqa orqanda olub-olmamalarına görə bir çox klinik-morfoloji tipi vardır:

1. *Bəsit kist.* Adətən tək kist olur, divarı incə, öd yolları ilə əlaqəsi yoxdur, qaraciyər toxuması normal vəziyyətdədir. Ölçüsü millimetrdən bir neçə santimetrə qədər dəyişə bilər.
2. *Polikistik xəstəlik.* Qaraciyərdə iki və daha çox kist olur, əksər hallarda böyrəkdə və sümüklərdə də kistlər müşahidə edilir. Ağırlaşmayan kistlərin öd yolları ilə əlaqəsi yoxdur. Qaraciyər parenximasının təzyiqlə mə'ruz qalmayan hissələri normaldır. Kistlərin ölçüləri adətən müxtəlif olub 1,5-20 sm arasında dəyişir, tərkibindəki maye isə eynidir.
3. *Karoli xəstəliyi.* Bütün qaraciyərdə və ya müəyyən nahiyədə intrahepatik öd yollarının genişlənməsi nəticəsində əmələ gələn çoxlu kistlər var, qaraciyər parenximası normaldır. Kistlər adətən kiçik ölçülü olub (<5 sm), nadir hallarda böyük ölçülərə çatır. Kistlərin öd yolları ilə əlaqəsi olduğu üçün infeksiyalaşma ehtimalı yüksəkdir. Ona görə də, bu xəstəlikdə xolangitə çox rast gəlinir. Karoli xəstəliyi kongenital hepatik fibrozislə birlikdə rast gəlinə bilər.

*Klinikası.* Bəsit kist və polikistik xəstəlik əksər hallarda asimptomatik seyr edər və təsadüfi müayinələrdə ortaya çıxırlar. Kistlər böyüyərək ətrafa təzyiqlə göstərdikdə və ya ağırlaşma inkişaf etdikdə klinik əlamətlər ortaya çıxır. Təzyiqlə əlamətləri qarında kütlə, diskomfort hissi, nadir hallarda sarılıq və portal hipertenziya əlamətləridir. Kist içərisinə qanaxma olduqda kütlənin birdən-birə böyüməsi, ağrı və anemiya müşahidə edilir. İnfeksiyalaşma abses klinikası şəklində- ağrı, atəş, üşütmə və digər septik əlamətlərlə biruzə verir. Bəsit kistdə və polikistik xəstəlikdə malignizasiya çox nadirdir. Bəsit kistdən fərqli olaraq polikistik xəstəlikdə qaraciyər əlamətlərindən daha çox, böyrək əlamətləri ön plana çıxır. Bunlarda böyrək yetməzliyi, pielonefritlər ən çox rastlanan ağırlaşmalardır.

Karoli xəstəliyi uşaq və gənc yaşlarda xolangit əlamətləri ilə ortaya çıxır: atəş, titrətmə, sarılıq, ağrı. Az hallarda asimptomatik olur. Bu xəstələrdə intrahepatik daşlara da rast gəlinə bilər.

*Diaqnostikası.* USM, BT və ya MRG bəsit kistlərin və polikistik xəstəliyin diaqnostikasında çox vaxt yetərlidir. Nazik divarlı, maye tərkibi

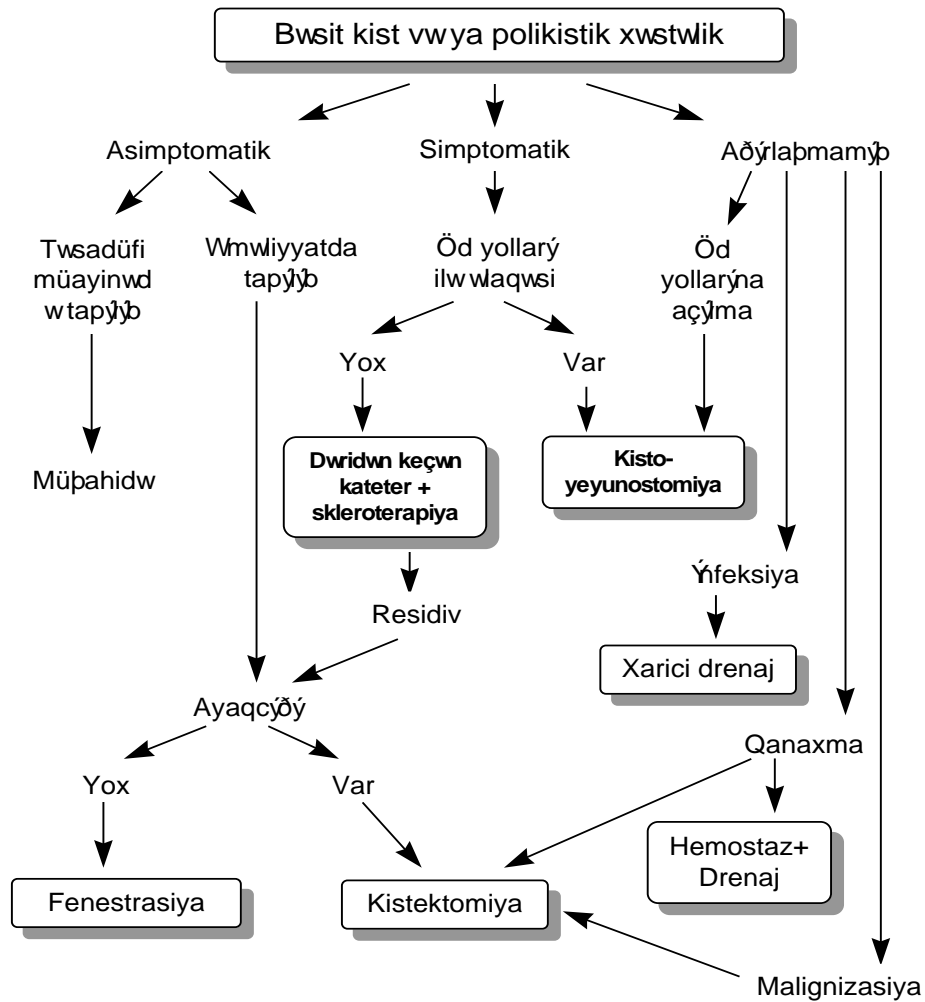
olan, toxuma komponenti olmayan tək kist bəsit kistin xarakteristik əlamətidir. Bu tipli bir neçə kistin olması, böyrək və sümüklərdə kistlərin mövcudluğu polikistik xəstəlik üçün xarakteristiktir. Qaraciyərdə yaygın, kiçik (<5 sm) kistlərin xolangit klinikası ilə birlikdə olması Karoli xəstəliyinə şübhə yaradır. Retrograd xolangioqrafiyada intrahepatik öd yollarının kistşəkilli genişlənməsi Karoli xəstəliyi diaqnozunu dəqiqləşdirir. Bə'zən xəstələrə sekretin verilir və öd ifrazına baxılır. Karoli xəstəliyində sekretindən sonra öd ifrazının artır, lakin bu əlamət digər xəstəliklərdə də müşahidə edilə bilər.

*Müalicəsi.* Anadangəlmə kistlərin müalicə prinsipləri epitelin, ətrafa təzyiğin və ağırlaşmaların aradan qaldırılmasıdır. Epitel qişasını aradan qaldırmaq üçün total kistektomiya və kist içərisinə sklerotik maddələrin (etanol, tetrasiklin) vurulması üsulları vardır. Ətrafa təzyiği azaltmaq üçün dəridən keçən punksiya və kist divarında pəncərə açaraq periton boşluğu ilə əlaqə yaratma (fenestrasiya) üsulları istifadə edilir.

Tək və çoxlu kistlərdə müalicə taktikası klinik forma və ağırlaşma növü ilə müəyyən olunur (*Sxema 3.2*). Təsadüfi müayinələrdə tapılan asimptomatik kistlər müşahidə edilməlidir.

Kist *əməliyyat vaxtı tapılırsa* ayaqcığı olduqda asanlıqla çıxarılır. Ayaqcığı və öd yolları ilə əlaqəsi olmayan kistlərin sərbəst divarında 3-4 sm-lik pəncərə açılaraq mayenin periton boşluğuna keçməsi üçün şərait yaradılır. Kist mayesi transsudata yaxın və içərisində qıcıqlandırıcı maddələr olmadığı üçün peritonda reaksiya törətmir və asanlıqla sorulur.

Simptomatik şişlərdə müxtəlif üsullar tətbiq edilir. Bə'zi klinisistlər dəridən keçən kateterizasiya və skleroterapiya üsuluna üstünlük

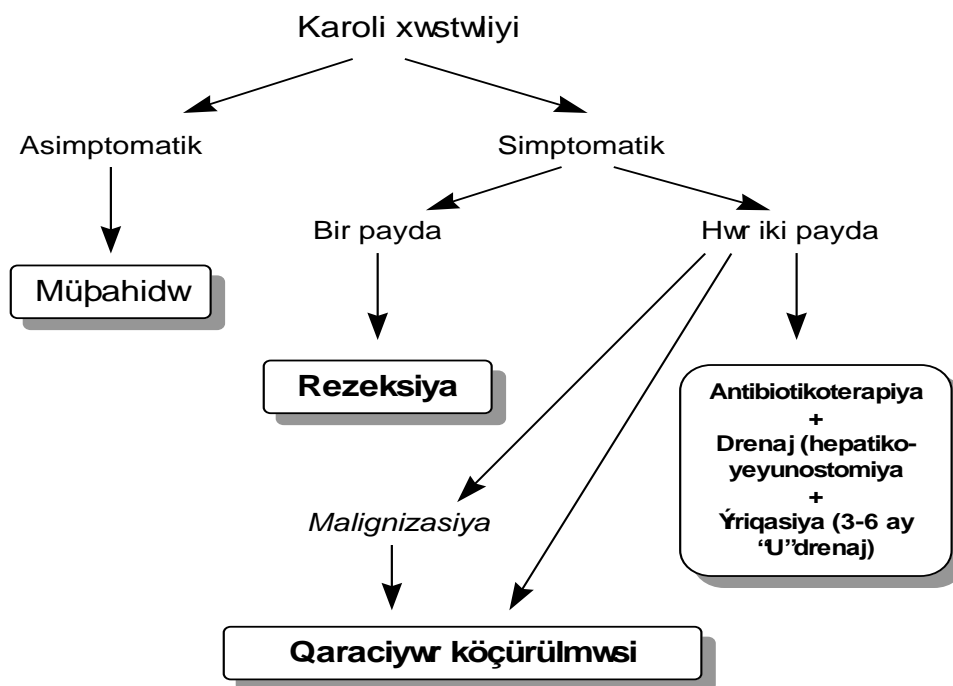


Sxema 3.2. Qaraciyərin anadangəlmə kistlərində müalicə taktikası

verirlər. USM və ya BNT nəzarətində kist boşluğuna kateter yerləşdirilərək maye çıxarılır və kontrast vurulur. Kontrast öd yollarına keçmədiyi hallarda boşluğa sklerotik maddə (etanol, tetrasiklin) vurulur və 2-3 gün sonra kateter

çıxarılır. Digər müəlliflər isə, öd yolları ilə əlaqəsi olmayan kistlərin müalicəsi üçün açıq və ya laparoskopik üsulla fenestrasiya əməliyyatını tövsiyə edirlər. Kistin öd yolları ilə əlaqəsi olarsa kisto-yeyunostomiya əməliyyatı lazım gəlir.

Ağırlaşmış kistlərdə isə, ağırlaşmanın növündən asılı olaraq uyğun müalicə üsulu seçilir. İrinlənmiş kistlərdə xarici drenaj, qanaxmalarda hemostaz+drenaj və ya kistektomiya, öd yollarına açılmış kistlərdə kisto-yeyunostomiya, malignizasiyada isə, kistektomiya və ya rezeksiya tətbiq edilir.



Sxema 3.3. *Karoli xəstəliyində müalicə taktikası*



Beləliklə, *bəsit kist və polikistik xəstəlikdə* rezeksiya az hallarda tələb olunur. Çünki, *rezeksiyaya və ya kistektomiyaya göstərişi təşkil edən malignizasiya bəsit kist və polikistik xəstəlikdə nadir rast gəlir.*

Karoli xəstəliyinin müalicəsi digər kistik xəstəlikdən fərqlənir (*Sxema 3.3*). Asimptomatik hallarda müşahidə edilir. Simptomatik hallarda isə xəstəliyin yaygınlıq dərəcəsi əhəmiyyətlidir. Xəstəlik bir payı tutarsa, rezeksiya ən uyğun müalicə üsuludur. Hər iki payı tutan hallarda öd yollarının drenajı, daşların çıxarılması lazım gəlir. Bu xəstələrdə xolangit tez-tez təkrarladıqda qaraciyər köçürülməsi tövsiyə olunur.

### NEOPLASTİK KİSTLƏR

Neoplastik kistlərə xoşxassəli sistoadenom və bəd xassəli sistoadenokarsinomalar aiddir. Bu kistlər nadir rast gəlir. Anadangəlmə kistlərdə olduğu kimi üçqatlıdırlar: epitel, epitel membranı və fibroz qat. Kistin epitel qatının hamısı və ya bir hissəsi neoplastik xarakterli olub mutsin tipli qatı maye ifraz edir. Epitel kist divarı boyunca böyüyərək divarın qalınlaşmasına və kistin içərisinə doğru böyüyərək papillamatoz çıxıntının əmələ gəlməsinə səbəb olur. Kistin bəd və ya xoş xassəli olması epitelin neplastik xarakterinə görədir. Neoplastik kistdə normal epitelin olmasına əsaslanaraq bunların anadangəlmə kistlərdən inkişaf etdiyi ehtimalı vardır. Sistoadenokarsinoma birincili olaraq qaraciyərdən və ya ikincili olaraq metastatik çənbər bağırsaq, pankreas, mə'də, böyrək, yumurtalıq şişlərində də rast gəlir.

Neoplastik kistlərin klinik əlamətləri bəsit kistlərə çox bənzəyir. Lakin, residiv və metastaz vermə ehtimalları yüksək olduğu üçün bu kistlərdə radikal kistektomiya və ya rezeksiya lazım gəlir. Ona görə də bəsit kistləri neoplastik kistlərdən ayırmaq vacibdir. Bir-birinə yaxın bir neçə kistin olması, içərisindəki mayenin müxtəlif sıxlıqlı, divarının qalın və kələkötür olması ilə yanaşı kist içərisində papillamatoz çıxıntılar kistin neoplastik xarakterli olduğunu göstərir. Kistin dəqiq diaqnozu isə mayədə və ya divarda şiş hüseyrələrinin tapılması ilə qoyulur.

Sistoadenomalarda kistektomiya və ya rezeksiya, birincili sistoadenokarsinomalarda isə, sağlam toxuma səviyyəsində rezeksiya lazımdır. İkincili sistoadenokarsinomalarda cərrahi müalicə metastatik

şişlədə olduğu kimidir, yə'ni, ilkin mənbə çıxarıldığı və ekstrahepatik metastazlar olmadığı hallarda qaraciyərdəki kist çıxarıla bilər.

### **TRAVMATİK KİSTLƏR**

Travmatik kistlər kut, açıq travma, arterial infarktdan sonra qaraciyər parenximasına qanaxma, öd toplanması nəticəsində əmələ gələn psevdokistlərdir. Kistlərin divarı birləşdirici toxumadan ibarət olub, epitel qatı yoxdur (psevdohist- "yalançı kist"), içərsində isə qan və ya öd tapılır.

Travmatik kistlərin infeksiyalaşma ehtimalı yüksəkdir. Müalicəsi infeksiya inkişaf etdiyi hallarda xarici drenajdır.

### **PARAZİTAR KİSTLƏR**

Exinokokk paraziti qaraciyərdə iki növ zədələnmə törədir. *Echinococcus granulosae* böyük kistlər -hidatitoz tip, *Echinococcus alveolaris* isə, xərçəngəbənzər mikrokistlər törədir. Kistik və ya hidatitoz tip ən çox rast gəlinən formadır. Alveolar tip isə çox nadir rast gəlir, əsasən Sibir və Alyaska bölgələrində müşahidə olunur.

#### *Hidatitoz (kistik) exinokokkoz*

*Etiologiyası.* *E. granulosae* 4-6 mm uzunluğunda qurddur, əsas sahibləri hesab edilən itlərin və pişiklərin nazik bağırsaqlarında yaşayırlar. İnsan və ot yeyən heyvanlar parazitə ara sahibləridirlər. Əsas sahiblərin bağırsaqlarından bayıra atılan yumurtalar insanlar və ot yeyən heyvanlar tərəfindən udulur. Yumurtadan çıxan onkosferalar ara sahibin bağırsağ divarını keçərək qan və ya nadir hallarda limfa ilə daxili orqanlara çatırlar. Onkosferadan əmələ gələn skolekslər toxumada kistşəkilli törəmə əmələ gətirir. Ən çox qaraciyər, sonra ağciyər və digər orqanlar tutulur.

*Kistin quruluşu.* Exinokokk kistin üç təbəqəsi var: daxildə germinativ, ortada xitin, xaricdə isə fibroz qat. Germinativ qatda skolekslər çoxalır, maye ifraz edir və qız qovucuqlar əmələ gətirirlər. Xitin qat (laminativ) exinokokka məxsus, ağımtıl rəngli, kövrək membrandır. Fibroz qat (perikist də adlanır) parazitə əmələ gətirdiyi qat olmayıb, əksinə, parazitə

qarşı orqanizm tərəfindən iltihabi reaksiya və ya kistin qaraciyərə təzyiqi ilə əlaqədar əmələ gələn birləşdirici toxumadır. Əvvəllər kistin quruluşuna görə iki əsas növü- monovezikulyar (təqəvucuqlu) və multivezikulyar tipləri ayırd edilirdi. Hazırda morfoloji ələmətlərinə və görüntüləmə üsullarının nəticələrinə görə exinokokk kistlərinin 5 tipi ayırd edilir:

I tip: incə divarlı olub, USM-də xitin qatı bariz görünür, içərisində qız qovucuqları yoxdur. Bu kistlərin USM görüntüsü bəsit kistlərə çox bənzəyir. Xitin qatını MRG ilə görmək olar.

II tip: kistin fibroz və xitin qatları USM, BT və MRG ilə görünür, qız qovucuqları yoxdur.

III tip: multivezikulyar kistdir, içərisində qız qovucuqları mövcuddur. USM-də “arı pətəyi” şəkilində görünür.

IV tip: parazitə ölməsi və ya partlaması nəticəsində xitin qatı qatlanır və USM də “yun yumağı” şəkilində görünür. Bu kistlər adətən ağırlaşmış- peritona, öd yollarına və digər boşluqlara açılmış kistlərdir.

V tip: kistin divarında yerli və ya yaygın kalsifikasiyonlar ortaya çıxır. Kalsifikasiyonun adətən ölü kistlərdə müşahidə edilməsinə baxmayaraq, residiv və canlı kistlərdə də görünə bilər.

*Klinik gedişi.* Exinokokk kistləri asimptomatik, simptomatik və ağırlaşmalı seyr edə bilirlər.

Erkən və kiçik kistlər dətən uzun müddət simptom vermirlər. Kist böyüyərək ətraf orqanlara təzyiq göstərdikdə klinik əlamətlər ortaya çıxır. Qarında kütlə, diskomfort, ağrı hissi, bə’zən sarılıq müşahidə edilir. Allergik tipli dəri səpgiləri də rast gəlir.

Ağırlaşmalar adətən kistin infeksiyalaşması və ya partlayaraq ətrafa yayılması nəticəsində meydana gəlir. Kist infeksiyalaşdıqda abses klinikası ortaya çıxır: atəş, ağrı, titrətmə, intoksikasiya. Kist partlamasının klinik əlamətləri açıldığı boşluqdan asılı olaraq dəyişir. Kistin öd yollarına açılması sarılıq, bə’zən də xolangit əlamətləri törədir. Periton boşluğuna açılan kistlərdə ağır anaflaktik reaksiya (hipotenziya, soyuq, göyərmiş dəri, qaşıntı və s.) və peritonit əlamətləri ortaya çıxır. Qaraciyər exinokokku plevraya, bronxlara və bağırsaqlara da açıla bilər.

*Diaqnostikas:* Exinokokk kistinin diaqnostikasında üç əsas məsələ həll edilməlidir:

1. Kist exinokokk kistidirmi?
2. Exinokokk canlıdır mı?
3. Ağırlaşması varmı?

Görüntüləmə metodları exinokokk diaqnostikasında əsas yer tutur. Seroloji diaqnostika üsulları daha çox əməliyyatdan sonra residivin olub-olmadığını aşkar etmək üçün istifadə edilir.

*Xitin qatı və qız qovucuqlarının görünməsi exinokokk kistinin ən vacib əlamətidir.*

USM və tomoqrafiya üsulları ilə ikiqatlı divar (fibroz və xitin qatlar), qız qovucuqları (“arı pətəyi” əlaməti), qatlanmış xitin qatının (“yun yumağı” əlaməti) görünməsi exinokokk kistlərinin xarakteristik əlamətləridir. Qalın fibroz divar və kalsifikasiyonlar da exinokokk kistlərində daha çox rast gəlinir. I tip kistlərdə fibroz qat incə olduğu və USM-də xitin qatı görünmədiyi üçün bunları bəsit kistlərdən ayırd etmək çətinlik törədir. USM və BT ilə müqayisədə MRG kistin daxili elementlərini daha yaxşı göstərdiyi üçün bəsit və I tip kistlərin differensial diaqnostikasında istifadə edilir.

*Əməliyyat vaxtı da kist içərisində xitin qatı və qız qovucuqlarının görünməsi exinokokk kistləri üçün patognomonikdir.*

Kistin canlı olub-olmadığını müəyyən etmək həmişə mümkün olmur. Görüntüləmə üsulları ilə bütöv xitin qatının (ikiqatlı divar), qız qovucuqlarının görünməsi kistin canlı olduğunu təsdiq edir. Xitin qatının parçalanması, yaygın kalsifikasiyonlar, irinləmə əlamətləri kistin ölü olduğunu göstərə bilər, lakin hər zaman dəqiq deyildir.

Əməliyyat vaxtı kist daxilində düşük təzyiqin olması (kist daxilində yüksək təzyiq canlı kistlər üçün xarakterikdir), xitin qatının parçalanması, bulanıq və irinli mayenin görünməsi adətən kistin ölü olduğunu göstərir.

Retroqrad xolangioqrafiya və ya kistə kontrast vurularaq öd yolları ilə əlaqəsinin olub-olmadığı dəqiqləşdirilir.

Əməliyyat vaxtı kistdə ödənin tapılması onun öd yolları ilə əlaqəsini göstərir. Əlaqəni dəqiqləşdirmək və yerini müəyyən etmək üçün kist boşluğu

təmizlənilib qurulandıqdan sonra qaraciyər zəif təzyiqlə sıxılır. Bu halda kistə açılan öd yollarından öd gəlməyə başlayır.

**Müalicəsi.** *Exinokokkozun əsas müalicəsi parazitın orqanizmdən kənarlaşdırılması və ya öldürülməsidir. Hazırda cərrahi üsul xəstəliyin əsas müalicə metodudur.* Parazitın öldürülməsi üçün antihelmintik və skolesidal dərmanlar istifadə edilir.

Hazırkı antihelmintik dərmanların (mebendazol, albendazol) kist daxilindəki paraziti öldürə bilmədiyi göstərilir. Hesab edilir ki, kist içərisində yüksək təzyiq, xitin və fibroz qat dərmanın kist içərisinə keçməsinə mane olur. Antihelmintik dərmanlar hazırda əməliyyat vaxtı yayılmaları və residivi azaltmaq üçün istifadə edilir. Dərmanlar əməliyyatdan öncə 2-3 həftə, sonra isə, 4-6 həftə ərzində tə'yin edilir.

Son illər exinokokkun müalicəsi üçün *dəridən keçən kateterizasiya* üsulu inkişaf etməyə başlamışdır. USM və ya BT altında kist boşluğuna kateter yerləşdirilir, maye çıxarılır, kontrast maddə vurulur. Kistin öd yolları ilə əlaqəsi yoxdursa boşluğa skolesidal maddələr vurulur və bir neçə gündən sonra kateter çıxarılır. Lakin bu üsul monovezikular və öd yolları ilə əlaqəsi olmayan kistlərdə aparıla bilər. Çünki multivezikulyar (III tip) kistlərdə qız qovucuqlarını çıxarmaq olmur, skolesidal maddələr öd yollarında xolangit törədə bilər. Ona görə də, açıq və ya laparoskopik cərrahi üsul hazırda exinokokkun müalicəsində əsas yer tutur. Cərrahi müalicədə iki əsas prinsip var: *paraziti ətrafa yayılmadan çıxarmaq və qalan boşluğu ləğv etmək.* Bu prinsiplərə uyğun müxtəlif üsullar mövcuddur.

*Paraziti çıxarma (exinokokkektomiya) üsulları:*

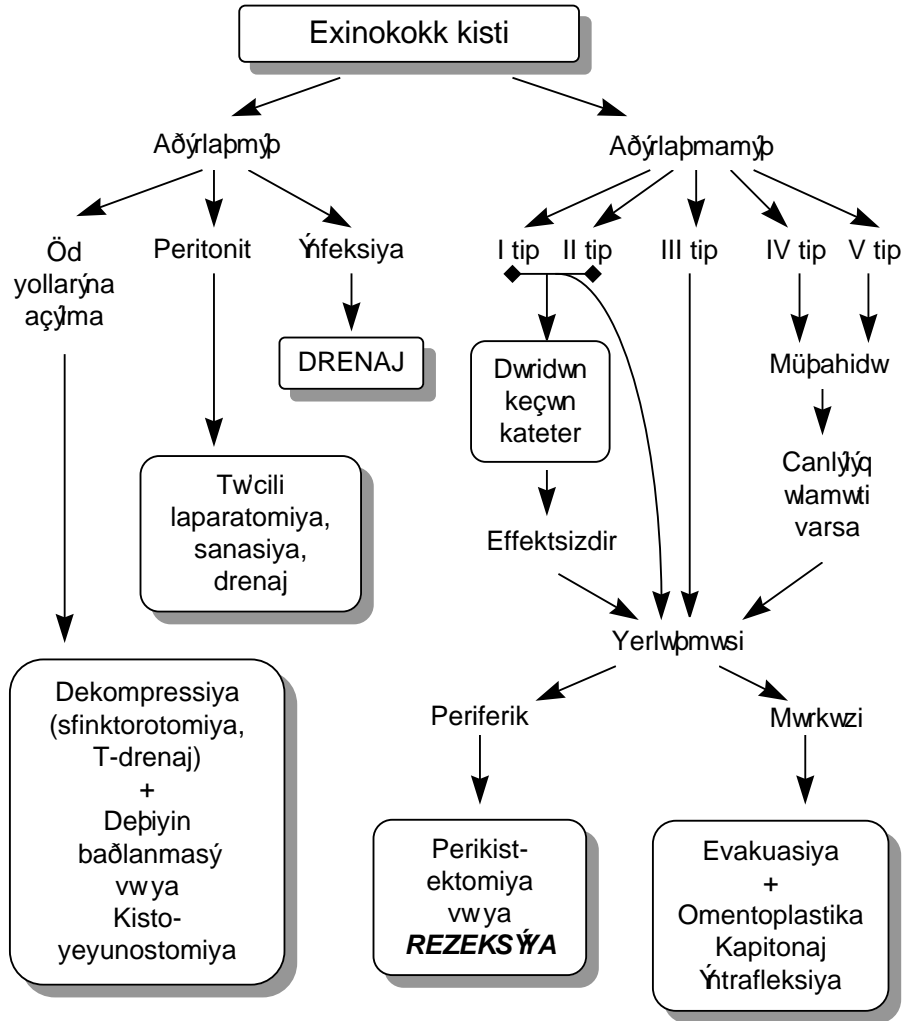
1. **Evakuasiya** - fibroz və xitin qatları açılır, kist möhtəviyyatı sorucu və ya “qaşıqla” çıxarılır. Ən çox istifadə edilən üsuldur, parazitın ətrafa yayılma ehtimalı yüksəkdir.
2. **Enokulyasiya** - fibroz qat açılır, xitin qatı bütövlükdə partlatmadan çıxarılır. Qaraciyərdə bu üsul az istifadə edilir, ağciyərdə isə istifadə imkanı yüksəkdir.
3. **Perikistektomi** - exinokokk fibroz qatla (perikist) birlikdə ətraf toxumadan ayrılıb çıxarılır. Az hallarda istifadə edilir.
4. **Rezeksiya** - qaraciyər sağlam toxuma səviyyəsində rezeksiya edilərək kist çıxarılır. Ən ideal üsul olmasına baxmayaraq,

travmatikdir və yalnız periferik kistlərdə (divarının 1/3-dən azı qaraciyərlə təmasda olan kistlər) tətbiq edilməsi məqsədəuyğundur.

*Qalıq boşluğu ləğv etmə üsulları:*

1. **Marsupaliziya** - kist divarını dəriyə tikərək boşluq bayıra açılır və qranulyasiya ilə dolması gözlənilir. İnfeksiyalaşma riski yüksək və müalicə müddəti uzun olduğu üçün hazırda istifadə edilmir.
2. **Xaricə drenaj** - marsupalizasiyadan fərqli olaraq, kist xaricə drenaj vasitəsi ilə açılır. İrinləmiş kistlərdə istifadə olunur.
3. **Omentoplastika** - kist boşluğu böyük piyliklə doldurulur. Ən çox istifadə edilən üsuldür, xüsusən sərt, hərəkətsiz divarlı və mərkəzdə yerləşən kistlərdə çox faydalıdır. Lakin hər hansı bir səbəbdən (anadangəlmə, əvvəlki əməliyyatda istifadə edildikdə) piylik olmadıqda mümkün olmur.
4. **Kapitonaj, intrafleksiyon** - kist içəridən və ya bayırdan qatlanıb tikilərək boşluq bağlanır. Hərəkətli divarı olan kistlərdə və omentoplastika imkanı olmayan hallarda istifadə edilir.

*Bu üsullardan hansının seçiləcəyi kistin tipindən, yerləşməsindən, ağırlaşmanın xarakterindən asılıdır (Sxema 3.4.).*



Sxema 3.4. Exinokokk kistində müalicə taktikası

*Alveolar exinokokk*

*Echinococcus alveolaris* paraziti tərəfindən törədildiyi hesab edilir. Parazitin əsas sahibinin tülkü və çaqqallar olduğu güman edilir. Xəstəlik nadirdir və Sibir və Alyaska bölgələrində müşahidə edilir.

Alveolokokkoz bir-birinə bitişik kiçik (millimetrik) kistlərdən ibarət törəmə olub qaraciyər kapsulu üzrə yayılma və invaziya göstərir. Damarlara, parenximaya invaziya, residivləşmə xüsusiyyətinə görə bəd xassəli şişlərə çox bənzəyir. Klinik olaraq bu şişlərdən ayırd etmək çətinədir və adətən diaqnozu histoloji müayinədə qoyulur.

Müalicəsi cərrahi üsulladır. Erkən, damar və axacaqlara invaziya olmayan dövrdə sağlam toxuma səviyyəsində rezeksiyalar yaxşı nəticələr verir. Ekstrahepatik axacaqlara invaziya olduğu hallarda palliativ əməliyyat-öd yollarının drenajı aparılır. Albendazolun uzun müddət istifadə edilməsinin xəstəliyin inkişafının qarşısını aldığı da bildirilir.

### **QARACİYƏR ABSESİ**

Abses qaraciyər toxumasında nekroz, infeksiyon iltihab və septik əlamətlərlə xarakterizə olunan xəstəlikdir. Abseslər nadir hallarda rezeksiya tələb olunur.

*Etiologiyası.* Səbəbinə görə iki növü ayırd edilir:

1. Amöb absesi.
2. İrinli (piogenik) abses.

Amöb absesləri təkhüceyrəli trofozoid olan *Entamebae histolitica* tərəfindən törədilir və adətən amöb dizenteriyası keçirmiş xəstələrdə rast gəlinir. Lakin, dizenteriya əlamətləri olmayan xəstələrdə də müşahidə edilir.

İrinli abses əksər hallarda qaraciyərdə və ya digər orqanlardakı xəstəliklərin ağırlaşması kimi ortaya çıxır. Absesə səbəb olan amillər *qaraciyərdə nekroz və ya patogen mikroorqanizmlərlə yoluxma* törədərək irinli infeksiyanın inkişafına şərait yaradırlar. Öd yolları xəstəlikləri, travma, arterial tromboz, pioflebit kimi amillər irinli abseslərin əmələ gəlməsində rol oynayırlar. İrinli abses kistlərin, bəd xassəli şişlərin, hətta amöb abseslərinin infeksiyalaşması nəticəsində də əmələ gələ bilər. İrinli abseslərdə ən çox *E. coli* və *anaerob bakterioidlər* rol oynayır.

*Klinikası.* Yüksək hərarət, üşütmə, qarında ağrı və intoksikasiya əlamətləri irinli abseslərdə rast gəlinir. Zəif xəstələrdə və amöb abseslərində



hərərət çox yüksək olmur. Xəstələrdə plevral maye, assit, qarında şişkinlik, gərginlik əlamətləri də ortaya çıxa bilər.

*Diagnozlaşdırılması.* Yerli və ümumi sepsis əlamətləri ilə yanaşı USM və ya tomoqrafiyada qaraciyərdə abses boşluğun görünməsi abses diaqnozunu kəskinləşdirir. Kistlərdən fərqli olaraq abseslərin sərhədi kəskin olmur, möhtəviyyətinin sıxlığı yüksək, hətta nekrotik toxumalar olarsa, heterogen görünür. Absesdə qaztörədən bakteriyalar olduqda və ya bağırsağa açılsa içərisində qaz görünür.

Absesin amöb yoxsa, irinli olduğunu klinik əlamətlərə, antiamöb müalicəyə cavaba, seroloji reaksiyalara görə ayırd etmək mümkündür (Cədvəl 3.1.). Dəqiq diaqnoz isə, ancaq absesin punksiyası nəticəsində mümkündür.

Cədvəl 3.1.

*Qaraciyərin irinli və amöb abseslərinin differensial diaqnozlaşdırılması*

<i>Əlamət</i>	<i>İrinli abses</i>	<i>Amöb absesi</i>
Xəstənin vəziyyəti Əvvəlki xəstəlik	Ağır, sepsis Əksər hallarda öd yolları, qarın boşluğunda iltihabi xəstəlik, travma	Orta Dizenteriya
Ağciyər və plevrada ağırlaşma	Plevro-pulmonal ağırlaşma nadir	Plevro-pulmonal ağırlaşma çox rast gəlinir
Yerləşməsi	Adətən mərkəzdə	Subkapsulyar
Görüntüləmədə divarı	Barizdir	Divarı görünmür
Serologiya	mənfidir	müsbətdir.
Punktat	İrinli, bakteriyalarla zəngin	Hemorragik, "şokalad rəngli", trofozoidlər

*Müalicəsi.* Amöb absesləri əksər hallarda *konservativ antiamöb müalicə* ilə sağalır. İrinli abseslərin müalicəsi üçün isə **drenaj** şərtidir.

Amöb abseslərində 3-4 gün 750 mg/gün dozda metronidazol verilir. Klinik əlamətlərdə yaxşılaşma müşahidə edilərsə bu müalicə 10 günə qədər davam etdirilir və sonra lüminal müalicə (yodokinol 20 gün + panamomisin 7 gün + diloxanid fomat 10 gün) aparılır. Əgər ilk 3-4 gün aparılan müalicəyə cavab alınmazsa drenaj edilməsi lazım gəlir.

İrinli abseslərdə antibiotikoterapiya və detoksikasiya başlandıqda, absesin sayına, lokalizasiyasına və yanaşı xəstəliklərə görə drenaj üsulu seçilir

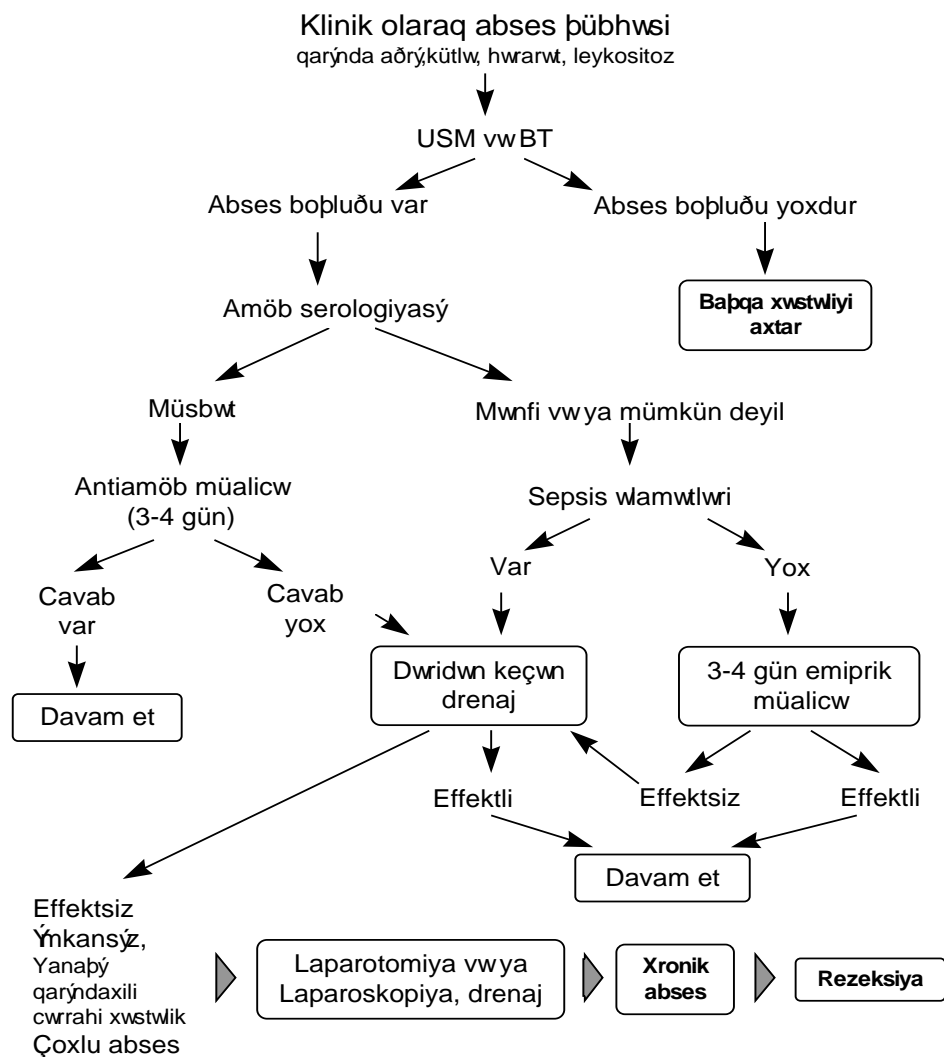
(*Sxema 3.5*). Kiçik və çoxlu abseslərdə antibiotikoterapiyaya cavab alınarsa drenaja ehtiyac qalmır. Qarın boşluğunda əməliyyat tələb edən xəstəliklər olduqda, böyük və çoxlu abseslərdə, dəridən keçən drenaj yetərsiz olduqda abses boşluğu açıq və ya laparoskopik yolla drenaj edilir. Səthə yaxın, asan müdaxilə edilən abseslərdə USM və ya BT nəzarətində boşluğa dəridən keçən kateter yerləşdirilərək drenaj tə'min edilir.

Az rast gəlsə də, bə'zi hallarda, xüsusən yetərli drenaj olunmayan hallarda abses xronik formaya keçir. Bu halda absesin sərt və hərəkətsiz fibroz divarı boşluğun sərbəst bağlanmasına imkan vermir. Qalıq boşluq isə, infeksiyanın davam etməsinə səbəb olur. Bundan başqa, irinli infeksiya ilə əlaqədar boşluğun plastikası da effektiv olmur. Belə hallarda qüsurlu dövrəni ləğv etmək, xəstəni xronik infeksiyadan qurtarmaq üçün rezeksiya lazım gəlir.

Bir çox hallarda absesin etiologiyasını dəqiq bilmək mümkün olmur. Belə hallarda xəstənin vəziyyəti və klinik əlamətlərinə görə diaqnostik və müalicə taktikası seçilir.

#### **QARACİYƏR KİSTLƏRİNİN DİFFERENSİAL DİAQNOSTİKASI VƏ REZEKSİYAYA GÖSTƏRİŞLƏR**

Göründüyü kimi qaraciyərdə xəstəliklər bir-birinə yaxın klinik (qaraciyərdə kütlə, ətrafa təzyiq) və görüntü (kist) əlamətləri ilə biruzə verirlər. Lakin, bunların təbiəti müxtəlif olduğu kimi, müalicəsi də fərqlidir. Ona görə də, kistlərin bir-birindən ayrılması, təbiətinin müəyyən edilməsi klinik praktikada vacib məsələlərdən biridir..



Sxema 3.5. Qaraciyər abseslərində diaqnostika və müalicə taktikası

Kistlərin differensial diaqnostikasında başlıca kriteriyalar klinik əlamətlər və kistin daxili quruluşudur

Yüksək hərarət, ağrıda artma, leykositoz kimi septik əlamətlər kistsəkilli törəmənin abses və ya absesləşmiş kist olduğunu göstərir. Absesdə əsas müalicə drenajdır.

Anadangəlmə, exinokokk, neoplastik kistlərin differensiasiyasında kistin daxili quruluşunu ortaya çıxarmaq əsas yer tutur, çünki klinik əlamətlər çox bənzərdir.

İncə, düzgün divarın, möhtəviyyatın az sıxlıqlı və homogen olması anadangəlmə kistlər üçün xarakterikdir. Bu tipli kistin bir neçə ədəd olması və böyrəklərdə, sümüklərdə də müşahidə edilməsi polikistik xəstəliyi göstərir. Çoxlu, kiçik (<5 sm) kistlər, xolangit əlamətləri Karoli xəstəliyinə şübhə yaradır. Xolangioqrafiyada intrahepatik öd yollarında kistsəkilli genişlənmələr diaqnozu dəqiqləşdirir.

*Exinokokk kisti* üçün ən səciyyəvi əlamət içərisində *xitin qatı və/və ya qız qovucuqlarının* görünməsidir. USM və tomoqrafiyalarda bunlar ikiqatlı divar, “arı pətəyi”, “yun yumağı” şəkilində görünür. İncə divarlı və xitin qatı USM və/üBT-də görünməyən kistlər (I tip) anadangəlmə kistlərə çox bənzəyir. Bunları ayırmaq üçün MRG daha yararlıdır, çünki, MRG-də kistin içərisi daha yaxşı göründüyü üçün incə xitin qatı ortaya çıxır.

*Neoplastik kistlərdə qalın, kələkötür divar* və divardan kist mənfəzinə doğru *papillamatoz* şəkildə uzanan şiş toxuması görünür. Bir-birinə yaxın və möhtəviyyatlarındakı sıxlığının müxtəlif olması da neoplastik kistlər üçün xarakterikdir. Dəqiq diaqnoz patohistoloji müayinədə qoyulur.

***Travmatik kistləri*** anadangəlmə kistlərdən gərqləndirmək çətindir. Anamnezdə travma və möhtəviyyat sıxlığının yüksək olması travmatik kistə şübhə yaradır. Dəqiq diaqnoz əməliyyatda içində öd və qan tapılması ilə və patoloji müayinədə divarında epitel qatının tapılmaması ilə qoyulur.

Klinik təcrübədə ən vacib məsələrdən biri də, budur ki, əgər qaraciyərdə kist tapılırsa nə edilməlidir? Kist *əməliyyat* vaxtı tapılırsa punksiya edilir, divarın və möhtəviyyat xarakterinə baxılır, divar və möhtəviyyat patoloji müayinəyə göndərilir. Kist daxilində yüksək təzyiq, xitin qatı və qız qovucuqları exinokokku göstərir.

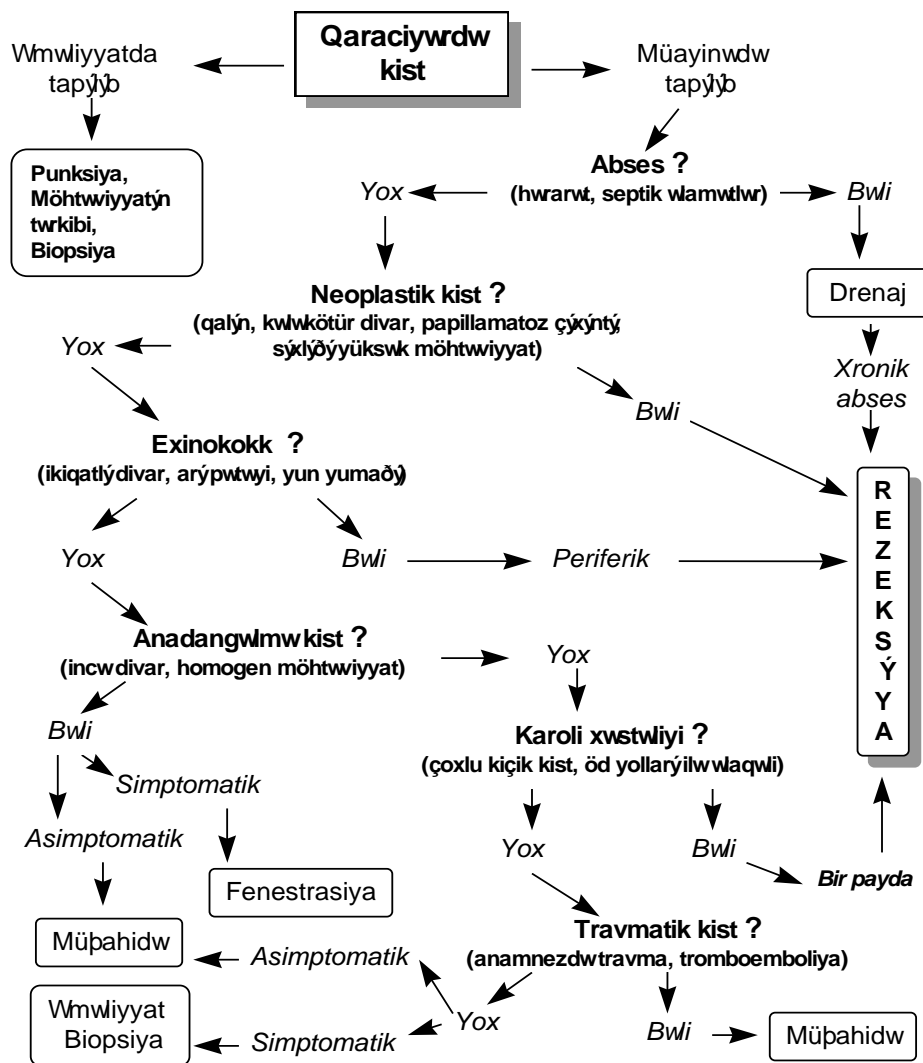
Kist simptomatik və ya asimptomatik xəstədə tapıldıqda klinik və görüntüləmə müayinələri aşağıdakı prinsiplərə əsaslanan ardıcılıqla qiymətləndirilir:

- 1. Kist təcili müdaxilə tələb edirmi?**
- 2. Kist mütləq əməliyyat edilməlidirmi?**

Abses təcili müalicə tələb edir, neoplastik və exinokokk kistləri isə mütləq əməliyyat tələb edir.

Qaraciyər kistlərinə cərrahi nöqtəyi-nəzərən baxdıqda *kistşəkilli xəstəliklərdə qaraciyər rezeksiyasına göstərişlərin* müəyyən edilməsidir. Ümumiyyətlə, kistlərin müalicəsi üçün aşağıdakı hallarda qaraciyər rezeksiyası tətbiq edilir:

1. Neoplastik kistlər, əgər ekstrahepatik yayılım yoxdursa.
2. Periferdə yerləşən exinokokk kistləri (divarının 1/3-dən azı qaraciyərlə təmasda olan kistlər).
3. Böyük damarlara və axacaqlara invaziya etməyən lokal alveolokokkoz.
4. Bir payı tutan simptomatik Karoli xəstəliyi.
5. Sərt, hərəkətsiz divarlı, xarici drenajla sağalmayan xronik abseslər.



*Sxema 3. 6. Qaraciyər kistlərində differensial diaqnostika və rezeksiyaya göstərişlər*

## QARACİYƏRİN BƏDXASSƏLİ ŞİŞLƏRİ

Qaraciyər şişləri rezeksiyaya ən çox göstəriş təşkil edən xəstəliklərdir. Əvvəlki bölümlərdə qeyd edildiyi kimi, qaraciyər toxumasından inkişaf dən *birincili* və metastaz nəticəsində əmələ gələn *ikincili* şişlərə rast gəlir. Birincili şişlər qaraciyərdəki bütün toxumalardan inkişaf edə bilir, lakin, hepatositlərdən, öd epitelindən və damarlardan inkişaf edən bəd və xoş xassəli şişlərə daha çox rast gəlinir.

Hemangioma qaraciyərin bəd və xoş xassəli şişləri arasında ən çox rast gələn xoş xassəli damar şişidir. Rast gəlmə tezliyinə görə ikinci yerdə metastatik şişlər durur. Metastatik şiş qaraciyərin birincili xərçəngindən 20 dəfə çox rast gəlir. Praktiki olaraq qastrointestinal xərçənglərin hamısı və digər orqanlardan inkişaf edən bəd xassəli şişlərin yarısından çoxu qaraciyərə metastaz verir. Üçüncü yerdə hepatosellular karsinoma, sonrakı yerlərdə isə, xolangiokarsinoma, hepatik adenoma, fokal nodulyar hiperplaziya durur. Digər toxumalardan inkişaf edən birincili qaraciyər şişləri nadirdir.

Burada qaraciyərdə ən çox rast gələn birincili və metastatik şişlərdən bəhs ediləcək.

### HEPATOSELLULAR XƏRÇƏNG

Hepatosellular xərçəng (HSX) hepatositlərdən inkişaf edən, qaraciyərin ən çox rast gələn birincili bəd xassəli şişi olub, birincili xərçəngin 80%-ni təşkil edir. Sənaye ölkələrində bütün şişlər arasında 0,2-0,8%, bitki qidaları çox istifadə edilən ölkələrdə isə, 5,5-20% hallarda rast gəlir. Ən çox 60-70 yaşlarında və kişilərdə (qadınlardan 2,5 dəfə çox) rast gəlir. Yüksək riskli ölkələrdə isə, daha çox 30-40 yaşlarında müşahidə edilir.

*Etiologiyası* dəqiq bilinmir. Lakin bir çox faktorların HSX inkişafındakı rolu dəqiqləşdirilmişdir:

**Sirroz** HSX əmələ gəlməsində rolu ən yüksək olan amil hesab edilir. HSX olan xəstələrin 60-90%-ində sirroz tapılır. Postnekrotik (virus) sirrozu olan xəstələrin 40-50%-ində, alkoqol sirrozunda isə 5% hallarda HSX inkişaf edir.

**Xronik B hepatiti** olan xəstələrin 12%-nə yaxınında HSX inkişaf edir.

**Karsinogenlər.** Aflatoksinin, siderozis, oral kontraseptivlərin, torotrastın HSX inkişafında rol uynadığı ehtimal dilir.

**Anadangəlmə** metabolik pozğunluqlar -  $\alpha$ -antitripsin defisiti, Əilson xəstəliyi, qalaktozemiya və s. HSK inkişafında rol oynayır. Hesab edilir ki, bu xəstəliklər sirroz törədərək HSX inkişafına şərait yaradır.

*Böyümə tipinə* görə HSX tək şiş (50%), multisentrik kiçik (20%) və mikroskopik diffuz şəkildə olur. HSX daha çox qarın venasına (25-40%) və qaraciyər venalarına (16%) invaziya edir, 8% hallarda isə uzaq metastazlar verir.

Histoloji cəhətdən HSX hepatositlərdən və stromadan ibarət olub, bəzən kapsulu da olur. Xərçəngdəki hepatositlər görünüşünə görə normal hepatositlərdən çox fərqlənmir, lakin düzülüşünə görə trabekulyar, prevdoqlandulyar, kompakt, fibrolamellar və s. tipləri vardır.

*Təsnifatı.* HSX bir çox cəhətinə - şişin sitoloji tipi, diferensasiya dərəcəsi, ağırlaşmaları, yayılma dərəcəsinə görə təsnif edilə bilər. Hazırda ən çox istifadə edilən təsnifat şişin klinik-histoloji tipinə və yayılma dərəcəsinə görədir.

*Klinik-histoloji* cəhətdən fibrolamellar və adi tipli HSX ayrılmalıdır. Fibrolamellar tip *hepatositlərin sütunşəkilli düzülüşü, zəngin fibroz toxumanın* - kapsulun, fibroz arakəsmələrin mərkəzində çapığın və *kalsifikasiyonların* olması ilə xarakterizə olunur. Bu tip gənc yaşlarda (30-40 yaşlarda) çox rast gəlir, sirroz və digər qaraciyər xəstəlikləri ilə əlaqəsi yoxdur. Şişdə  $\alpha$ -fetoprotein yüksəlmiş, proqnozu adi tipə nəzərən daha yaxşıdır. Adi tip yaşlılarda, kişilərdə daha çox rast gəlir, sirroz və digər qaraciyər xəstəlikləri ilə yaxın əlaqəsi var,  $\alpha$ -fetoprotein yüksəlir. Adi tipin histoloji cəhətdən müxtəlif növləri vardır: trabekulyar, psevdoqlandulyar, kompakt, skirroz və s.

*Yayılma dərəcəsinə* görə təsnifat Beynəlxalq TNM (tumor, nodul, metastaz) sistemində əsaslanır. Şişin qaraciyərdə yayılma dərəcəsi "T" ilə, limfa düyünlərinə yayılması "N" ilə, metastazlar isə "M" ilə ifadə olunur. Şişin qaraciyərdə yayılma göstəriciləri kimi *ölçüsü, sayı, böyük damarlara invaziyası və tutduğu payların sayı* nəzərdə tutulur:



T<sub>x</sub> - şiş müəyyən edilmir  
T<sub>0</sub> - şiş yoxdur  
T<sub>1</sub> - tək şiş, <2 sm, damar invaziyası yoxdur  
T<sub>2</sub> - tək şiş, <2 sm, damar invaziyası var  
    tək şiş, >2 sm, damar invaziyası yox  
    bir payda çoxlu şiş, <2 sm, damar invaziyası yox  
T<sub>3</sub> - tək şiş >2 sm, damar invaziyası var  
    bir payda çoxlu şiş, <2 sm, damar invaziyası var  
    bir payda çoxlu şiş, >2 sm, damar invaziyası var/yox  
T<sub>4</sub> - hər iki payı tutan çoxlu şiş  
    qapı venasına, qaraciyər venalarına, aşağı boş venaya invaziya  
    edən şişlər.

N<sub>0</sub> - regional limfa düyünləri tutulmayıb

N<sub>1</sub> - regional limfa düyünləri tutulub

M<sub>0</sub> - metastaz yoxdur

M<sub>1</sub> - metastaz var

TNM mə'lumatlarına əsaslanaraq şişin yayılma dərəcəsini göstərən 4 mərhələ ayırd edilir:

**I mərhələ:** bir payda, tək, 2 sm-dən kiçik şiş, damar invaziyası, limfa düyünündə tutulma və metastaz yoxdur.

T<sub>1</sub>N<sub>0</sub>M<sub>0</sub>

**II mərhələ:** bir payda, 2 sm-dən böyük tək və ya 2 sm-dən kiçik bir neçə şiş, damar invaziyası, limfa düyünündə tutulma və metastaz yoxdur.

T<sub>2</sub>N<sub>0</sub>M<sub>0</sub>

**III mərhələ:** bir payda yerləşmiş şiş, damar invaziyası və ya limfa düyünündə tutulma var, metastaz yoxdur.

T<sub>3</sub>N<sub>0</sub>M<sub>0</sub>, T<sub>1-3</sub>N<sub>1</sub>M<sub>0</sub>

**IV mərhələ:** şiş hər iki paydadır və ya uzaq metastaz  
İstənilən N və M -də T<sub>4</sub> və ya istənilən T və N-də M<sub>1</sub>

Praktik təcrübədə daha asan olan aşağıdakı təsnifat istifadə edilə bilər:

**I mərhələ:** bir payda tək şiş var, damar invaziyası, limfa düyünündə tutulma və metastaz yoxdur.

**II mərhələ:** bir payda bir neçə şiş var, damar invaziyası, limfa düyündə tutulma və metastaz yoxdur.

**III mərhələ:** bir payda yerləşən şiş intrahepatik damarlara invaziya etmiş və ya yerli limfa düyününə yayılmışdır, metastaz yoxdur.

**IV mərhələ:** şiş hər iki paydadır və ya ekstrahepatik damarlara invaziya var və ya uzaq metastaz var

HSX-in mərhələlərə ayrılması həm müalicə üsulunun seçilməsində həm də müalicənin nəticələrinin və proqnozun qiymətləndirilməsində əhəmiyyətlidir. I və II mərhələdəki şişlərdə rezeksiya edilir. III mərhələdəki şişlərdə də rezeksiya edilə bilər, lakin nəticələri əvvəllkilərə nəzərən qənaətbəxş deyildir. IV dövrdə rezeksiya əks göstərişdir.

*Klinikası.* HSX adətən qeri-spesifik əlamətlərlə ortaya çıxır. Qarının sağ tərəfində ağrı, zəif sarılıq, arıqlama, iştahsızlıq ən çox rast gəlinən əlamətlərdir. Şiş hüceyrələrinin atipik funksiyası ilə əlaqədar paraneoplastik sindromlar - karsinoid sindrom, ginekomastiya, eritroblastoz və s. rast gələ bilər. Obyektiv müayinədə hepatomeqaliya, sarılıq, assit müşahidə edilə bilər.

*Diagnostikası.* Görüntüləmə üsulları, şiş markerləri ( $\alpha$ -fetoprotein) və biopsiya diaqnostikada əsas yer tutur.

USM-də HSX toxumalı törəmə şəklində, hiperekoik (15%), hipoekoik (25%) və qarışıq (60%) görünür. Kalsifikasiyalar şişdə nekrozu göstərir və fibrolamellar tiptə daha çox rast gəlir. USM-in həssaslığı 90%, spesifikliyi 60-70%-dir. 1 sm-dən kiçik və səthi şişlərdə USM-in həssaslığı və spesifikliyi azalır.

KT-də hipodens, az hallarda isə izo-, hiperdens kütlə müəyyən edilir. Şişdə nekroz, fibroz və kalsifikasiyalar olarsa heterogen görünür.

USM-də olduğu kimi KT-nin də 1 sm-dən kiçik və səthi şişlərdə həssaslığı çox azdır. Kontrastlı KT-də HSX adətən hiperdens (hipervaskular) görünür. Ethiodol kontrastı ilə çəkilən gecikdirilmiş KT-də hiperdens şəkildə görünür və 0,5 sm-dən böyük törəmələr görünə bilər. Bu üsulun dəqiqliyi daha yüksəkdir (80%-ə yaxın).

MRT-də xərçəng T1-də hipointens, T2-də isə hiperintens görünür. MRT yağ toxumasını və sirrotik qaraciyəri KT-yə görə daha yaxşı göstərdiyi üçün HSX-i sirrotik düyüнден, yağ toxumasından və hemangiomadan ayırmağa imkan verir.

Angioqrafiyada hipervaskular törəmə və damar invaziyası görünür. Doppler USM törəmənin qan təhçizatının çox olduğunu və böyük damarlara invaziyayı göstərə bilər.

Laborator müayinələrdən ən spesifiksi  $\alpha$ -fetoprotein artmasıdır. Lakin fibrolamellar tiptə  $\alpha$ -fetoprotein artmır. Digər laborator göstəricilərdəki dəyişiklik qeyri-spesifikdir. Bilirubin, transaminaz səviyyəsində artma, paraneoplastik sindrom əlamətləri-hiperxolesterinemiya, eritrositoz, hipoqlisemiya, hiperkalsemiya müşahidə edilə bilər.

Beləliklə, HSX-in əsas diaqnostik simptomları:

**USM:** qarışıq törəmə, az hallarda hipo- və hiperekoik törəmə

**KT:** kontrastsızda- hipodens, kontrastlıda isə hiperdens.  
Hemangiomalardan ayırmaq üçün dinamik KT

**MRT:** T1-də hipointens, T2-də hiperintens. Hemangiomları və sirrotik düyünləri ayırmaq üçün T2 və ya kontrastlı MRT

**$\alpha$ -fetoprotein** səviyyəsində yüksəlmə

Lakin, bu əlamətlərin heç biri HSX üçün patognomonik və çox dəqiq deyildir. Ona görə də şübhəli hallarda *iyinə biopsiyası və ya laparoskopik biopsiya* aparılması məsləhətdir.

*Müalicəsi.* Digər bəd xassəli şişlərdə olduğu kimi HSX müalicəsində də əsas prinsip şiş toxumasının aradan qaldırılmasıdır. Hazırda bunun üçün müxtəlif üsullar tətbiq edilməkdədir - rezeksiya, kriodestruksiya, lazerodestruksiya, mikrodalğalarla destruksiya, etanolla destruksiya, intraarterial və intraportal kimyaembolizasiya və s. *Qaraciyər rezeksiyası*

*HSX-in əsas müalicə üsuludur, digərləri isə, əməliyyatözü dövrdə şişi kiçiltmək və ya əməliyyatdan sonra residivi azaltmaq üçün köməkçi üsul kimi istifadə olunur.*

Lakin rezeksiya I və II mərhələdəki şişlərdə, yə'ni bir payda yerləşən böyük damarlara invaziya etməyən və uzaq metastazları olmayan şişlərdə aparıla bilər. HSX-i bu mərhələlərdə, yə'ni rezektabel dövrdə aşkar etmək çətindir. Diaqnoz qoyulduqda rezeksiya imkanı fibrolamellar xərcəngdə 48%, adi tiptə isə 17-23% təşkil edir. Rezeksiyadan sonra 5 illik yaşama adi tiptə 30%, fibrolamellar tiptə isə 60%-dir.

III mərhələdə rezeksiya edilə bilər, ancaq nəticələri qənaətbəxş deyil. Bu dövrdə damar invaziyası və limfa düyünlərində tutulma olduğu üçün şişin retroqrad yayılması və multisentrik ehtimalı yüksəkdir.

IV dövrdə rezeksiya əks göstərişdir. Böyük damarlara invaziya, hər iki payı tutma və ya uzaq metastazlar olduğu üçün rezeksiya texniki cəhətdən mümkün olmur və ya faydasız olur. Bu qrup xəstələrdə yerli və ya sistemik kimyaterapiya aparılır.

Son illər uzaq metastazı olmayan qeyri-rezektabl şişlərdə şişi kiçiltmək və ya böyümə sür'ətini azaltmaq məqsədi ilə intraarterial və ya intraportal kimyaembolizasiya tətbiq edilir. Bu müalicədən 1-2 ay sonra şiş kiçilib rezektabel vəziyyətə gələrsə, rezeksiya edilir. Effekt zəif olarsa, müalicə təkrar edilə bilər.

*Proqnozu* qənaətbəxş deyildir. Diaqnoz qoyulduqdan sonra müalicə olunmayan halda orta yaşama müddəti adi tiptə 4-6 ay, fibrolamellar tiptə isə 30-32 aydır. Rezeksiyadan sonra 5 illik yaşama adi tiptə 30%, fibrolamellar tiptə isə 60%-dir.

### **XOLANGİOKARSİNOMA**

Xolangiokarsinoma öd axacaqları epitelindən inkişaf edən bəd xassəli şişdir. İnkişaf etdiyi yerə görə intrahepatik və ekstrahepatik (xoledox xərcəngi) növləri vardır. İntrahepatik xolangiokarsinoma qaraciyərin birincili bəd xassəli şişləri arasında hepatosellular xərcəngdən sonra ikinci yerdə durur.

Xolangiokarsinomanın etiologiyası tam mə'lum deyildir. Tez-tez təkrarlayan xolangitlərin və xoledox kistlərinin risk faktoru olduğu ehtimal edilir.

Morfoloji cəhətdən xolangiokarsinomanın düyünlü və diffuz tipi ayırd edilir. Xərçəng ən çox axacaq üzrə yayılır, qaraciyər parenximasına və damarlara invaziya edir. Limfa düyünlərini tutma və uzaq metastazlar da az rast gəlmir. İntrahepatik xolangiokarsinomanı yayılması hepatosellular xərçəngə çox bənzəyir. Ekstrahepatik xolangiokarsinoma isə daha çox axacaq böyünca yayılır, qapı venasına, I və IV seqmentlərə invaziya edir.

Xəstəliyin patofiziologiyasında *öd axacaqlarının obliterasiyası və damarlara invaziya* əsas patogenetik faktordur. Ekstrahepatik xolangiokarsinomada böyük axacaq tutulduğu üçün total xolestaz və sarılıq daha çox rast gəlir. İntrahepatik xolangiokarsinomada isə, xolestaz qaraciyərin bir bölgəsində baş verir, sarılıq isə müşahidə olunmaya bilir.

Xolangiokarsinoma ilk dövrlərdə zəif əlamətlərlə biruzə edir. Qarında ağrı, kütlə hissi, arıqlama gec mərhələlərdə ortaya çıxır. Sarılıq və digər xolestaz əlamətləri ekstrahepatik formada erkən mərhələdə, intrahepatik formada isə, gec mərhələdə ortaya çıxır.

USM-də genişlənmiş intrahepatik öd yolları və hiperekoik törəmə görünür. İntrahepatik xolangiokarsinomada öd yollarında genişlənmə bir bölgədə, ekstrahepatik xərçəngdə isə, hər iki payda müşahidə edilir. Hər iki halda da distal öd yollarında genişlənmə olmur. Strikturlardan fərqli olaraq xərçəngdə damar invaziyası doppler USM ilə görünə bilər.

KT-də homogen, hipodens və irregulyar kənarlı törəmə görünür. Angioqrafiyada damar invaziyası görünə bilər. Xolangioqrafiya öd yollarındakı darlığın yerini və dərəcəsini dəqiqliklə göstərir. MRT-nin yeni metodları olan kontrastsız işıtlı xolangioqrafiya öd yolları patologiyasını daha aydın görməyə imkan verir.

Laborator göstəricilər qeyri-spesifikdir və əsasən xolestaz əlamətləri ortaya çıxır. Ümumi xolestaz baş verdiyi hallarda bilirubinlə yanaşı QF və QQT artır, yerli xolestasda isə QF və QQT artmasına baxmayaraq bilirubin səviyyəsi normal olur.

Beləliklə, öd yollarının genişlənməsi, tam və yerli xolestaz göstəriciləri ilə birlikdə qaraciyərdə və qarın bölgəsində törəmə görüldüyü hallarda xolangiokarsinoma ehtimalı yüksəkdir.

Xolangiokarsinomanın *radikal müalicəsi cərrahi üsuldur*. İntrahepatik xolangiokarsinomada əməliyyata göstəriş və əks göstərişlər hepatosellular xərçəngdə olduğu kimidir. Görüntüləmə üsulları ilə bu iki patologiyayı bir-birindən ayırmaq çətindir və diaqnoz adətən patohistoloji müayinə ilə qoyulur.

Ekstrahepatik xolangiokarsinomanın *müalicəsində əsas prinsipi*: rezektabel hallarda *rezeksiya*, qeyri-rezektabel hallarda isə xolestazın qarşısını almaq üçün palliativ müdaxilə- daxili öd drenajı. Müalicə taktikasını müəyyən edən amillər xərçəngin *axacağa, damar və parenximya invaziya dərəcəsi, uzaq metastazlar və xəstənin ümumi vəziyyətidir (Şəkil 3.7)*.

Qeyri-rezektabel hallarda- uzaq metastazlar, limfa düyününə yayılma, orqan və sistem yetməzliyi olan xəstələrdə daxili öd drenajı tətbiq edilir. Bunun üçün bilio-enterik anastomozlar (III seqment axacağı, qaraciyər axacağı və ya digər qaraciyərdaxili öd axacaqları ilə nazik bağırsağ arasında anastomoz), tunelizasiya üsulları istifadə edilir. Bu xəstələrdə əməliyyat edərək və ya endoskopik yolla axacaqlara stend qoymaq olar.

Damara invaziya olduqda rekonstruksiya imkanları nəzərə alınır. Rekonstruksiya imkanı varsa, qaraciyərin damarı ən çox tutulan payı rezeksiya edilir, qalan payın arteriya və venası rekonstruksiya edilir. Rekonstruksiya imkanı olmayan hallarda palliativ əməliyyat- daxili drenaj edilir.

Damar invaziyası olmayan hallarda xəstəliyin rezeksiya olma ehtimalı yüksəkdir. Bu halda xərçəngin qaraciyərdaxili axacağa və parenximaya yayılma dərəcəsinə görə hərəkət edilir. Axacağı tam tutulan payın şişlə birlikdə rezeksiya edilməsi lazım gəlir. Axacaq tam tutulmadıqda isə parenximaya invaziyası nəzərə alınır və invaziya görünən seqment şişlə birlikdə çıxarılaraq hepatiko-yeyunostomiya qoyulur. Xolangiokarsinoma ən çox I və IV seqmentlərə invaziya etdiyi üçün bu seqmentlərin çıxarılması lazım gəlir.

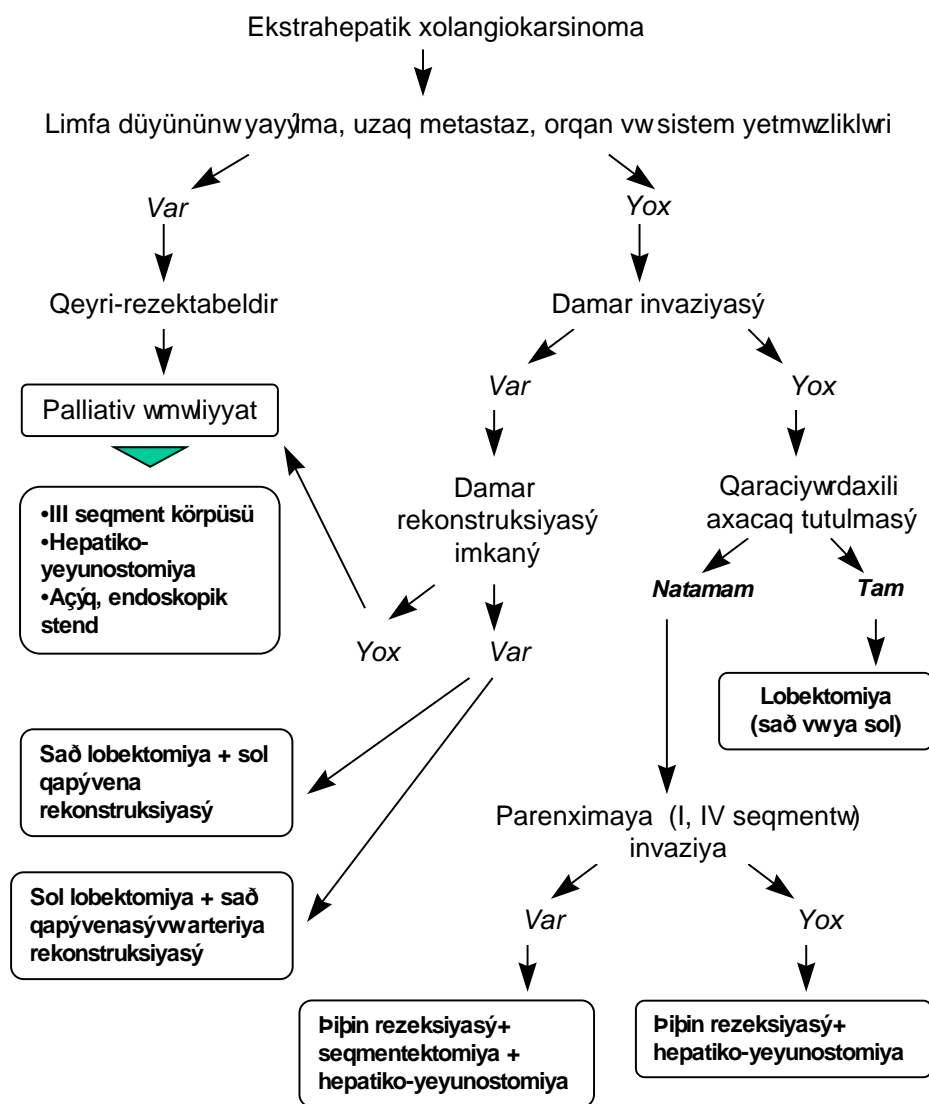
Parenximaya invaziya etməyən xoledox səviyyəsindəki şişlərdə axacaq sağlam toxuma səviyyəsində rezeksiya edilərək hepatiko-yeyunostomiya qoyulur.

Beləliklə, xolangiokarsinoma aşağıdakı hallarda rezeksiyaya göstəriş sayılır:

1. Rezektabel intrahepatik xolangiokarsinoma: uzaq metastaz, böyük damarlara invaziya və hər iki paya yayılma yoxdur.
2. Parenximaya, intrahepatik axacaqlara, damarlara invaziya edən ekstrahepatik şişlərdə, əgər rekonstruksiya imkanı varsa, uzaq metastaz və limfa düyünlərinə yayılma yoxdur.

#### **METASTATİK QARACİYƏR ŞİŞLƏRİ**

Qaraciyər orqanizmdə limfa düyünlərindən sonra ən çox metastaz olan orqandır. Metastatik şişlər qaraciyərin birincili bəd xassəli şişlərindən 20 dəfə çox rast gəlinir. Mə'də-bağırsaq şişlərinin hamısı, digər şişlərin yarısından çoxu qaraciyərə metastaz verir.



*Şəkil 3.7. Ekstrahepatik xolangiokarsinomada müalicə taktikası*



Qaraciyərdə ən çox rast gələn metastatik şişlər çənbər bağırsağ (42%), mə'də (23%), mə'dəaltı vəzi (21%), süd vəzi (14%), ağciyər (13%) xərçəngidir.

Metastatik şişlər əksər hallarda (98%) multipl olub, hər iki payı (77%) tutar. Sağ pay (20%), sola (3%) nəzərən daha çox tutulur.

Qaraciyərə metastaz arterial qanla, qarçı venası, birbaşa təmasla, və limfatik yolla retroqrad yolla yayılır. Ən çox yayılma yolu arterial qanla və qarçı venası vasitəsi ilə olur.

Metastatik şişlər şiş hüceyrələrindən və stromadan ibarət olub, ölçüləri böyüdükcə nekroz bölgələri ortaya çıxır. Şiş ətrafındakı normal qaraciyər toxumasında iltiabi reaksiya müşahidə edilir. Metastatik şişlərdə müxtəlif sıxlıqlı toxumaların olması, onların heterogen görünməsinə səbəb olur.

Metastatik şiş hüceyrələri normal qaraciyər hüceyrələrindən morfo-funksional cəhətdən fərqlənirlər. Bu fərq rəngə və görüntüləmə əlamətlərinə də sirayət edir. Metastazlar, xüsusən də adenokarsinomalar ağ rəngdə olub, normal qaraciyərə nəzərən daha sərtirlər və tərkibindəki fibroz toxumanın miqdarından asılı olaraq sərtlikləri arta bilər.

Stroma şişin qidalanma və dayağını tə'min edən damar və birləşdirici toxumadan təşkil olunmuşdur. Metastatik şişlər qidalanmasını başlıca olaraq arterial qandan alırlar. Bu xüsusiyyətləri arterioqrafiyada və intraarterial kimyaterapiyada nəzərə alınır.

Nekroz şişin böyüməsi ilə əlaqədar şişin mərkəzində və ya qanaxmalar nəticəsində qidalanma pozulmasına bağlı olaraq meydana gəlir. Nekroz şiş daxilində fibrotik toxuma və kalsifikasiyalar əmələ gəlməsinə səbəb olur. Mərkəzində nekrozun olması səthdə yerləşən şişlərə xarakteristik "nəlbəki" şəkli verir.

Şişlər normal qaraciyər toxumasında reaktiv iltihabi reaksiya (perihepatit) və venoz staz törədir ki, bu da ödematoz bir halqa əmələ gəlməsinə səbəb olur. Ödemli halqa USM və MRT ilə aydın görünə bilər.

Şişlər qaraciyər venasına, qarçı venasına, aşağı boş venaya və öd yollarına invaziya etdikdə portal hipertenziya, aşağı boş vena sindromu və mexaniki sarılıq törədirlər.

Qaraciyərin metastatik şişlərindəki *klirik əlamətlər şişin böyüməsi ilə əlaqədar təzyiq, invaziya nəticəsində qaraciyərin, magistral damarların və axacaqların funksional pozulmaları nəticəsində ortaya çıxır*. Hepatomeqaliya və qaraciyər enzimlərində artma ən çox rast gələn klinik-laborator əlamətlərdir. *Qələvi fozfataza (QF) və laktat dehidrogenaza (LDH) enzimlərinin artması metastatik şişlərdə çox rast gəlir. QF-nin artmasını şiş hüceyrəsində aktiv proliferasiya və periferik öd yolları tıxanması ilə izah etmək olar. Şiş toxumasında çox rast gələn anaerob metabolizm və nekroz LDH-ın artma səbəbi hesab edilə bilər. ALT və AST səviyyələrində artmaya da rast gəlir. Bilirubin səviyyəsində artma şişin magistral öd yollarını tıxadığını, albumin səviyyəsində azalma isə şişin qaraciyərin böyük hissəsini invaziya etdiyini göstərir. Qeyd etmək lazımdır ki, metastatik şişlər sirrotik xəstələrdə rast gəlmədiyi üçün, qaraciyər funksional göstəricilərində izah olunmayan dəyişiklik müşahidə edilən xəstələrdə metastaz ehtimalını unutmamaq lazımdır.*

Portal hipertenziya əlamətləri, aşağı boş vena sindromunun müşahidə edilməsi şişin böyük damarları tutduğunu göstərir.

*Diaqnostikası.* Klinik əlamətlərlə yanaşı görüntülemə, patohistoloji üsullar diaqnostikada mühüm yer tutur.

USM qaraciyər şişlərinin müəyyən edilməsində həssas üsullardan biridir. Dərində yerləşən və ölçüsü 1 sm-dən böyük olan törəmələrin aşkar edilməsində həssaslığı yüksək olduğu halda (88-90%), səthi və 1 sm-dən kiçik şişlərin müəyyən edilməsində bu göstərici çox (25%) kiçikdir. USM də kiçik metastatik şişlər adətən hipoeoik görünürlər, nekroz, fibroz və kalsifikasiyanın olması heterogen göstüntüyə səbəb olur. Şiş ətrafındakı ödemli halqa hipoeoik şəkildə görünür ki, bu da metastatik şişlər üçün çox xarakterikdir. Ümumiyyətlə, USM-nin metastatik şişlər üçün spesifikliyi 60-70% həddindədir.

Kontrastsız KT-də metastatik şişlər hipoeoik və ya heterogen görünürlər. Kontrastlı müayinələrdə hiperdens görüntü hipervaskulariteni göstərir. Metastatik şişlərin təyin edilməsində iodin kontrastlı gecikdirilmiş KT və KT-angiografi (arterio və ya arterio-portoqrafi) üsulları daha yararlıdır. İodin verilmesindən 4-6 saat sonra çəkilən tomoqrammalarda kontrastın qalması bəd xassəli şişin olduğunu göstərir. KT-angiografiya

qaraciyər arteriyasına (arterioqrafiya) və ya yuxarı müsəriqə arteriyasına (arterial portoqrafiya) kontrast verilərək çəkilir. KT qaraciyərdə 1 sm-dən böyük və dərinədə yerləşən şiş törəmələrinin 60-70% həssaslıqla, bundan kiçik və səthi şişləri 10-20% həssaslıqla göstərir. KT-ilə metastatik şişləri birincili şişlərdən ayırmaq çətindir. Dinamik KT metastatik şişlərin hemangiomalardan ayrılması, KT-angiografi isə qaraciyərdə əlavə metastazların olub-olmamasını müəyyən etmək üçün istifadə edilir.

MRT ilə daha kiçik (<1 sm) şişləri və metastatik şişlərin xarakteristik əlaməti olan ödemli halqanı görmək mümkündür. Bundan başqa MRT şişin daxili quruluşunu daha aydın göstərir. *Hüceyrəspesifik kontrastlı MRT üsulunun klinik praktikaya tətbiqi metastatik şişlərin differensial diaqnostikasında mühüm bir addım olacaqdır.*

Radioizotop müayinə 1,5-2 sm-dən böyük şişlərin aşkar edilməsində yüksək həssaslıq göstərir (80-90%).

*Biopsiya şişin təbiətini göstərən ən güvənli üsuldur.* Biopsiya görüntüləmə üsullarının köməyi ilə aparıldıqda daha dəqiq nəticə verir.

Klinik praktikada üç əhəmiyyətli diaqnostik məsələ (varmı? nədir? nə qədərdir?) metastatik şişlərin diaqnostikasında aşağıdakı şəkildə qarşıya çıxır:

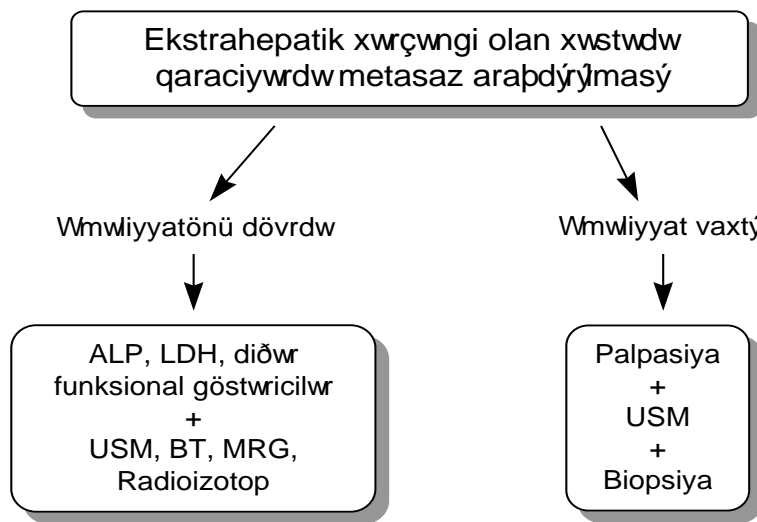
*Vücudun hər hansı bir yerində bədən xassəli şişi olan xəstədə qaraciyərdə metastaz varmı?*

*Qaraciyərdə tapılan törəmə metastatik, yoxsa birincili şişdir?*

*Rezektabel metastatik şişi olan xəstədə qaraciyərin digər bölgəsində əlavə metastazlar varmı?*

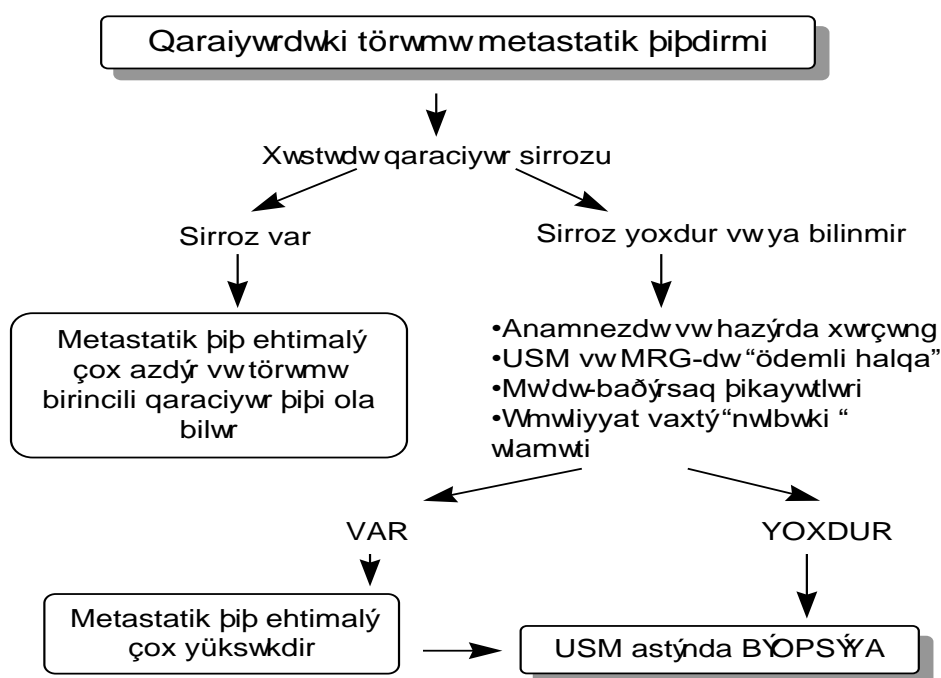
Xərçəngi olan xəstələrdə, xüsusən də mədə-bağırsaq xərçəngində qaraciyəri müayinə etmək mütləq lazımdır. Bu xəstəliyin dövrünü və müalicə taktikasını müəyyən etməyə imkan verir. Qaraciyərin fiziki müayinəsi ilə yanaşı funksional və görüntüləmə üsulları da tətbiq edilməlidir. ALP və LDH əksər hallarda ALT və AST isə bəzi hallarda yüksəlir. Qaraciyər enzimləri normal olan xəstələrdə qaraciyərdə metastaz ehtimalı xeyli azalır (90%). Lakin bu hər zaman yetərli olmur və görüntüləmə üsullarından ən az biri ilə müayinə aparmaq lazımdır. USM həssas və ucuz olduğu üçün daha çox istifadə edilir.

Qeyd etmək lazımdır ki, yerli yayılma dərəcəsinə asılı olmayaraq, qaraciyərə metastaz vermə ehtimalı yüksək və cərrahi əməliyyat planlanan şişlərdə qaraciyər funksional və görüntüləmə üsulları ilə mütləq müayinə edilməlidir (*Şəkil 3.8*). Misal olaraq, yoğun bağırsağın rezektabel xərçəngində 29% hallarda qaraciyərdə metastaz tapılır.



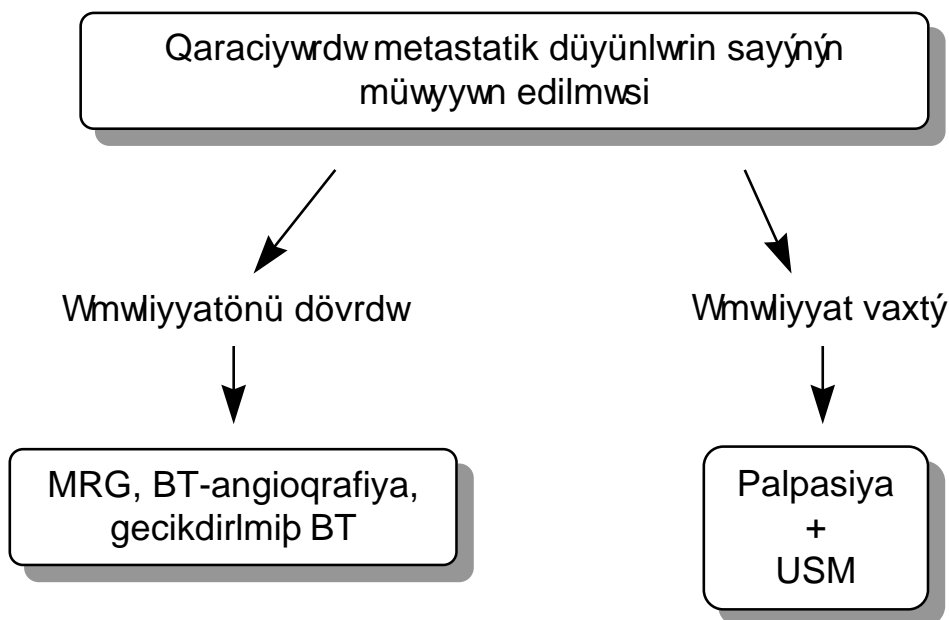
*Şəkil 3.8. Ekstrahepatik xərçəngi olan xəstələrdə qaraciyər müayinəsi*

*İkinci məsələ*- qaraciyərdəki törəmənin metastatik şiş olub-olmamasının müəyyən etmək klinik praktikada ən çətin məsələdir. Çünki, bir tərəfdə metastatik şişlər müxtəlif mənşəlidirlər, spesifik əlamətləri yoxdur, digər tərəfdən müasir görüntüləmə üsulları şişin hüceyrəvi tərkibini göstərə bilmir. Ona görə də, xəstələrdə klinik, laborator və görüntüləmə müayinələrinin nəticələrini birlikdə qiymətləndirmək lazımdır (*Şəkil. 3. 9*). Sirotik qaraciyərdə metastatik şişlərin görünmədiyini, USM və MRT-də şiş ətrafında “ödemli halqa” əlaməti, mədə-bağırsağ şikayətləri, anamnezdə hər hansı bir orqanda bəd xassəli şiş məlumatı nəzərə alınmalıdır. *Bütün bu müayinələr nəticə vermədikdə USM altında iynə biopsiyası etmək lazımdır.*



Şəkil. 3. 9. Qaraciyərdəki törəmənin metastatik şiş nöqtəyi-nəzərdən araşdırılması

Üçüncü məsələnin həlli, yə'ni rezektabel metastatik şişi olan xəstədə qaraciyərin digər bölgəsində metastaz olub-olmadığının tə'yini rezeksiya həcmi və rezektabelliyi dəqiq müəyyən etmək üçün çox vacibdir. Bu məqsədlə əməliyyatı dövrədə gecikdirilmiş KT, KT-angiografiya (arterioqrafiya və ya arterial portoqrafiya) və ya MRT müayinələrinin aparılması lazımdır (Şəkil. 3. 10). KT-angiografiya 40-55% hallarda, gecikdirilmiş iodin-kontrastlı KT isə 20-25% hallarda əlavə metastazları aşkara çıxarır. MRT-nin perspektivləri daha yüksəkdir. Əməliyyat vaxtı səthdə yerləşən əlavə metastazları müəyyən etmək üçün palpasiya, dərinəkilər üçün isə əməliyyatdaxili USM çox həssas bir metoddur.



Şəkil. 3. 10. *Qaraciyərdəki metastatik düyünlərin sayının müəyyənləşdirilməsi*

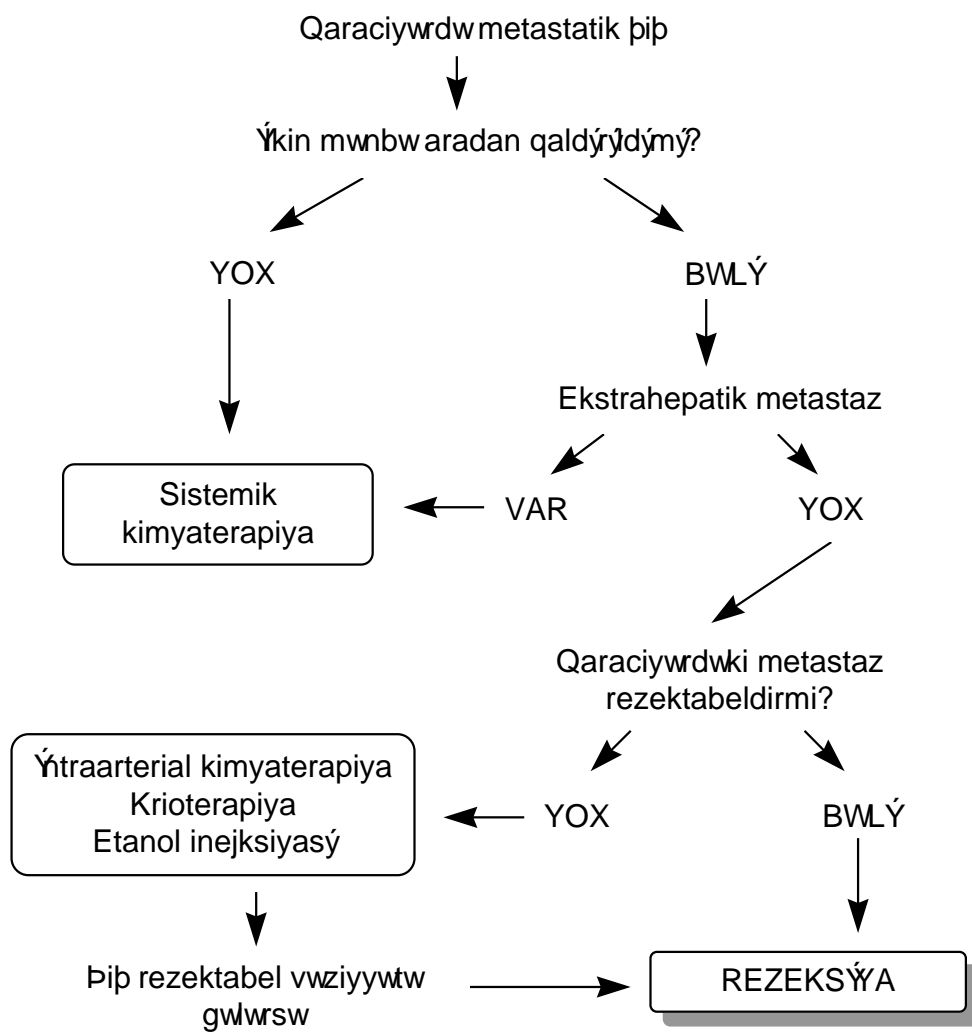
*Müalicəsi.* Metastatik şişlərin müalicəsini müəyyənləşdirən üç əsas amil-şiş mənbəyinin aradan qaldırılması imkanı, ekstrahepatik yayılmanın olub-olmaması və qaraciyərdə yayılma dərəcəsidir (**Şəkil. 3. 11**).

Rezeksiya metastatik şişlərin radikal müalicə üsuludur. Lakin, əksər hallarda (75-80%) hər iki pay tutulduğu və ekstrahepatik metastazlar olduğu üçün metastatik şişlərdə rezeksiya imkanları çox az olur(10%). Metastatik rezeksiya edilməsi üçün xəstəlik və qaraciyərdəki metastaz rezektabel olmalıdır, yə'ni aşağıdakı şərtlər lazımdır:

1. Şişin mənbəyi aradan qaldırılmalıdır
2. Qaraciyərdən kənarında metastaz olmamalıdır
3. Metastaz qaraciyərin bir payını tutmalı, böyük damar və axaqlara sirayət etməməlidir.

Rezektabel şişlərdə qaraciyər rezeksiyası ilkin mənbəyin çıxarılması ilə eyni vaxtda və ya 1-1,5 ay sonra aparıla bilər. İkimərhələli əməliyyatın tərəfdarları daha çoxdur. Hesab edilir ki, şişin mənbəyi çıxarıldıqdan sonra 1-1,5 ay müddətdə bə'zi şişər kimyaterapiya edilərək kiçilə bilər, və ən vacibi isə, ilk müayinələrdə görünməyən gizli metastazlar ortaya çıxma bilər.

*Bu üç şərtədən biri ödənməyən halda şiş qeyri-rezektabel olaraq qəbul edilir. Bu halda palliativ və şiş ölçüsünü azaltmaq məqsədi ilə müxtəlif müalicələr tətbiq edilir. Şiş mənbəyi çıxarıldığı hallarda ekstrahepatik metastaz varsa sistemik kimyaterapiya aparılır. Şiş çıxarıldığı və ekstrahepatik metastaz olmadığı, lakin qaraciyərdəki şiş qeyri-rezektabel olduğu hallarda isə intraarterial kimyaterapiya və ya kriodestruksiya aparılır. Şiş kiçilib rezektabel vəziyyətə gələrsə rezeksiya edilir.*



Şəkil. 3. 11. *Qaraciyərin metastatik şişlərində ümumi müalicə taktikası*



## **QARACIYƏRİN XOŞ XASSƏLİ ŞİŞLƏRİ**

### **HEPTOSELLULAR ADENOMA**

*Hepatosellular adenoma (HA) hepatositlərdən inkişaf edən xoş xassəli, kontraseptiv hormon alan qadınlarda çox müşahidə edilən və qanaxmaya meyilli şişdir.*

HA qaraciyərin xoş xassəli birincili epitelial şişləri arasında ən çox rast gəlinir və son illər kontraseptiv hormonların (estrogen, progesteron) geniş tətbiqi ilə əlaqədar rast gəlmə tezliyi də artmışdır.

*Etiologiyasında* kontraseptiv hormonların mühüm rolu vardır. HA olan qadınlarda 90%-ə yaxınında kontraseptiv istifadə edildiyi mə'lumdur. Bu, qadın cinsiyyət hormonlarının qaraciyər regenerasiyasını artırması ilə izah edilə bilər. Hamiləlik şişin böyüməsinə, hətta partlama və qanaxmasına səbəb ola bilər. Kişilərdə nadirdir, yalnız anabolik steroid qəbul edənlərdə müşahidə edilir.

*Morfologiyası.* HA ən çox sağ payda (75%) yerləşir, ortalama ölçüsü 6-8 sm-dir. Mikroskopik olaraq normal hepatositlərdən fərqlənməyən hepatositlərdən ibarətdir, lakin arxitektikasını çox fərqlidir. Qapı üçlüyü, mərkəzi venası yoxdur. Kompresiyonla əlaqədar ətrafında fibroz kapsul (prevdokapsul) əmələ gəlir, qanaxma, degenerasiya çox rast gəlir. Arxitektikasına (qapı üçlüyü, mərkəzi venasının olmaması, paycıqsız olması) görə normal qaraciyərdən, öd axacaqlarının olmamasına, hemorragiya və degenerasiyaların olmasına görə fokal nodulyar hiperplaziyadan fərqlənir.

*Klinik gedişinə* görə asimptomatik (20%), simptomatik və ağırlaşmalı formaları vardır. Təzyiqə və qanaxmalara bağlı ağrı və anemiya ən çox rast gəlinən simptomlarıdır. Qaraciyərin funksiyonal göstəriciləri normal səviyyədədir.

Qanaxma ən çox rast gəlinən (41%) ağırlaşmadır. Qanaxma şiş daxilinə və sərbəst qarın boşluğuna ola bilər. Bu halda anemiya, ağrı artma, qaraciyər funksiya pozulmaları və hemoperitoneum əlamətləri ortaya çıxır. Hemoperitoneum olan hallarda təcili əməliyyat lazım gəlir.

İkinci ağırlaşması malignizasiyadır. Uzun müddət davam edən adenomalar hepatosellular xərçəngə çevrilə bilər.

*Diaqnostikasında* klinik müayinə ilə yanaşı görüntüləmə üsulları əhəmiyyətli yer tutur. Anemiya, ağrı, və kontraseptiv hormon qəbul edən qadınlarda HA şübhəsi yüksəkdir.

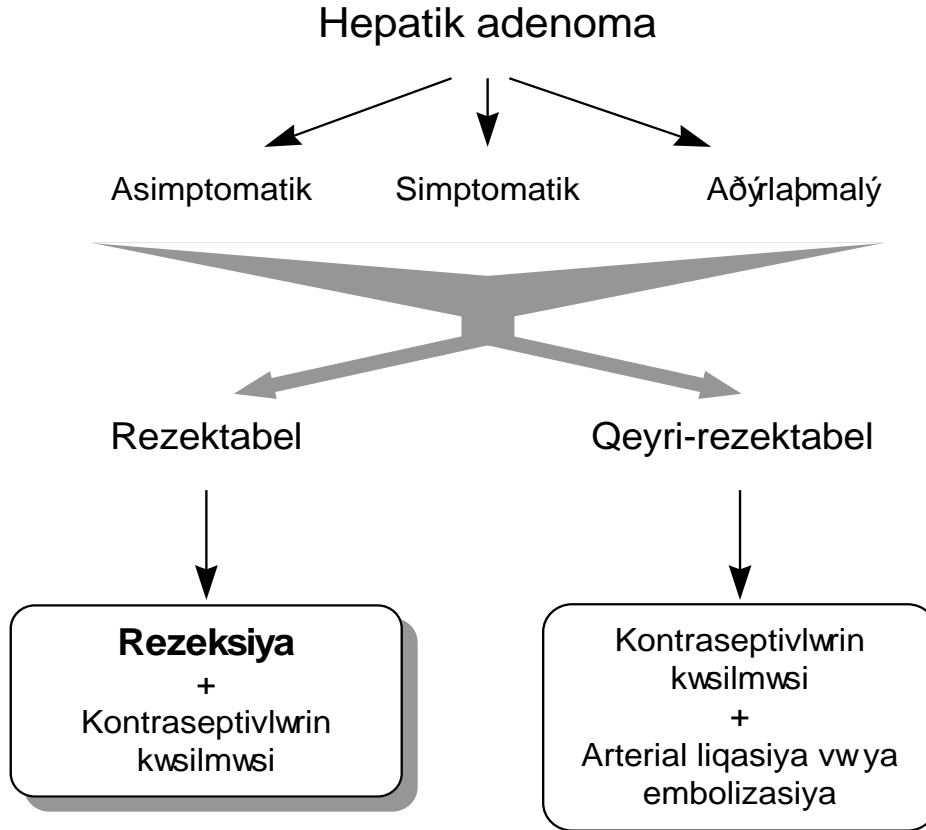
*Hepatosit kütləsi, hemorragiya və degenerasiya* ocaqlarının olması HA-nın görüntüləmə üsulları ilə *heterogen* görünməsinə səbəb olur. USM-də kəskin sərhədli, hipo-, hiperekoik heterogen törəmə şəkilində görünür. KT-də hipodens heterogen, kontrastlı müayinədə isə, qarışıq tipdə hiperdens törəmə şəkilində görünür. Kontrastlı KT ilə təzə qanaxmalar görünə bilər. MRT-də HSK-ya bənzər heterogen törəmə şəkilində görünür, T1-də hiperintens (yağ toxuması olduğu üçün) bölgələri, T2-də isə, izo- (hepatositlər) və hiperintens (qanaxma, nekroz) bölgələri ayırd edilir. Göründüyü kimi görüntüləmə üsulları ilə adenomaları xərçəngdən ayırmaq çətindir. Adenomlar qanaxmaya meyilli olduqları üçün biopsiyə ehtiyatla yanaşılmalıdır.

*Müalicəsində* əsas prinsip kontraseptiv hormonların kəsilməsi və şişin çıxarılmasıdır (rezeksiya). Bə'zi müəlliflər kontraseptivlərin kəsilməsi nəticəsində hepatic adenomların kiçildiyini bildirirlər. Lakin qanaxma tez-tez rast gəldiyi və malignizasiya ehtimalı olduğu üçün klinik formasından (asimptomatik, simptomatik, ağırlaşmalı) asılı olmayaraq şişin çıxarılması məsləhət görülür. Digər tərəfdən hazırkı müayinə üsullarının HA ilə HSX bir-birindən dəqiq ayırd edə bilməməsi də, əməliyyata meyli artırır. Şiş çox böyük olduqda, xəstənin ümumi vəziyyəti rezeksiyaya əks göstəriş təşkil etdiyi hallarda arterial embolizasiya tətbiq edilir (**Şəkil 3.12**).

### **FOKAL NODULAR HİPERPLAZİYA**

*Fokal nodulyar hiperplaziya (FNH) normal hepatositlərdən əmələ gəlmiş hamartomatoz və ya yerli zədələnməyə, xüsusən damar anormallığı bölgələrində inkişaf edən regenerativ törəmə olduğu hesab edilir.*

Hepatic adenomadan sonra ən çox rast gələn birincili xoşxassəli epitelial şişdir



*Səkil 3.12. Hepatik adenomanın müalicəsi*

*Etiologiyası* tam bilinmir. Hemangiomalarla birlikdə rast gəlməsi (23%) və dopler USM-də arterio-venoz şuntların tapılması bu xəstəliyin damar zədələnməsi bölgələrindən inkişaf etmə ehtimalını artırır. Hepatik adenomadan fərqli olaraq kontraseptiv istifadəsi ilə əlaqəsi zəifdir (11%).

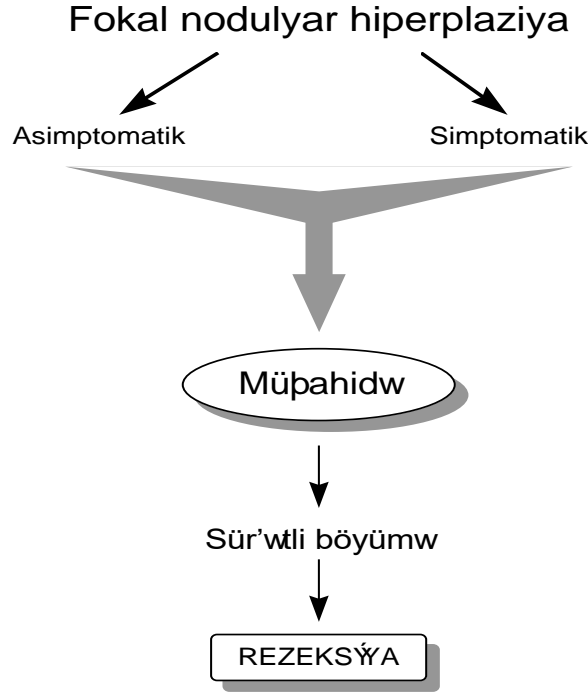
*Morfoloji* olaraq, FNH normal hepatositlərə çox yaxın hüceyrələrdən təşkil olunmuş, arakəsmələrlə pənciqlərə bölünmüş və böyük törəmələrdə mərkəzdə çapıq toxuma vardır. Arakəsmələrdə öd yolları və damarlar

mövcuddür. Bariz qapı üçlüyü, mərkəzi venası yoxdur. Ətraf toxumalara təzyiq nəticəsində fibroz kapsul (pseudokapsul) əmələ gəlir. Nekroz və hemorragiya nadir olduğu üçün kalsifikasiyonlar müşahidə edilmir. Ölçüləri adətən (85%) 5 sm-dən kiçikdir, az hallarda (20%) sayı iki və daha çox olur. Payıcıqlı, arakəsmələrdə öd yolları və damarların, mərkəzində çapıq toxumanın olması, kalsifikasiyon və ağırlaşmalarının nadir rast gəlməsi ilə hepatik adenomadan fərqlənir.

**Klinik** olaraq asimptomatik, simptomatik və az hallarda ağırlaşmalarla müşahidə edilir. FNH əksər hallarda 5 sm-dən kiçik olduğu üçün ciddi əlamətlər vermir və adətən təsadüfi müayinələrdə ortaya çıxır. Simptomatik dövrdə böyümə və ətrafa təzyiqlə əlaqədar ağrı ortaya çıxır. Hemorragiya bu xəstəlikdə nadir hallarda rast gəlməsinə baxmayaraq kontraseptiv alanlarda artır (10%). Nadir hallarda sürətli böyümə müşahidə edilir. Malignizasiya ehtimalının çox azdır.

*Diaqnostikasında* USM, KT, MRT, radioizotop müayinə və biopsiya əsas yer tutur. USM-də hipoekoik, homogen və mərkəzində çapıq toxuma görünür. Dopler USM-də arterio-venoz şuntlar görünə bilər. Kontrastsız KT-də homogen hiperdens, kontrastlıda isə, homogen hiperdens və ya izodens görünür. 15% hallarda mərkəzi çapıq görünə bilər. MRT ilə bu törəmələr T1 və T2-də homogen izointens, mərkəzi çapıq isə, T1-də hipointens, T2-də hiperintens görünür. Radioizotop müayinədə adenomalardan fərqli olaraq FNH-də izotop tutulmasında artma müşahidə edilir. FNH-in spesifik görüntüləmə əlaməti yoxdur. Qeyd edilən əlamətlər HSK-da da görünə bildiyi üçün bir-birindən ayrılması çətindir. Ona görə də iynə və ya açıq biopsiya diaqnozu dəqiqləşdirmək üçün ən güvənli üsuldür.

**Müalicəsi.** FNH az hallarda çox böyük ölçülərə çatdığı, nadir hallarda ağırlaşmalara səbəb və malignizasiya ehtimalı çox az olduğu üçün həm asimptomatik, həm də simptomatik formalarda müşahidə edilməsi tövsiyə olunur. Ağırlaşma hallarının olmaması üçün bu xəstələrdə oral kontraseptivlər istifadə edilməməlidir. Törəmə sürətlə böyüdüyü hallarda rezeksiya lazım gəlir (*Şəkil 3.13*).



Şəkil 3.13. Fokal nodulyar hiperplaziyanın müalicəsi

#### HEMANGİOMA

*Hemangioma qan damarlarının kistsəkilli genişlənməsi və qan dövranının yavaşması ilə xarakterizə olunan törəmədir. Genişlənən damardan asılı olaraq kapillyar və kavernoza hemangiomalar ayırd edilir. Kapillyar hemangiomalar kapillyarların genişlənməsi olub çox kiçikdir. Kavernoza hemangiomalar isə, böyük damarların genişlənməsi nəticəsində əmələ gəlir və ölçüsünə görə kiçik (<5 sm), orta (5-10 sm) və böyük (>10 sm) ola bilər. Klinik gedişinə görə isə, asimptomatik, simptomatik və ağırlaşmış formaları var.*

Hemangiomalar qaraciyər törəmələri arasında metastatik şişlərdən sonra ikinci, xoş xassəli şişlər arasında isə, birinci yerdə duran törəmədir.

Qadınlarda kişilərdən 5 dəfə çox rast gəlir. İnsanlarda 0,4-7% hallarda rast gəlir.

Hemanfiomaların *etiologiyası və patogenezi* dəqiq mə'lum deyil. Qadınlarda, kontraseptiv hormonlar qəbul edənlərdə və çox uşaq doğanlarda daha çox rast gəldiyinə əsaslanaraq genital hormonlar etioloji faktor hesab edilir. Bir çox hallarda qaraciyərlə yanaşı digər orqanlarda rast gəlir.

**Morfologi** olaraq kapillyar hemangiomalar kapillyarların genişlənməsi və yumaşəkili toplanmasından ibarətdir. Kavernoz hemangiomalar bir-birindən qalın fibroz arakəsmələrlə ayrılmış kavernalardan ibarətdir. Kavernaların daxili divarı endotellə örtülüdür. Kavernalarda qan hərəkəti yavaşladığı üçün tromblar əmələ gələ bilər ki, bu da fibrozisin və kalsifikasiyonların əmələ gəlməsinə səbəb ola bilər. Böyük hemangiomalarda tromblaşmanın tez-tez təkrarlanması trombositopeniyaya səbəb ola bilər (Kasabach-Meritt sindromu). Müşahidə edilən hemangiomaların 90%-i kiçik (<5 sm), yerdəqalan hissəsini isə, orta (5-10 sm) və böyük (>10 sm) hemangiomalar təşkil edir.

**Klinik** olaraq hemangiomlar asimptomatik, simptomatik və ağırlaşmalı seyr edə bilər. Ən çox rast gələn kiçik hemangiomlar (<5 sm) adətən (70%) əlamət verməzlər. Hemangiomanın böyüyərək ətrafa təzyiq etməsi və tromboz nəticəsində diskomfort, ağrı, hərəkətin artması müşahidə edilir. Bu əlamətlər böyük hemangiomalarda (>10 sm) daha barizdir, lakin böyük hemangiomalar az rast gəlir (10%).

Ağırlaşmalar böyük və səthdə yerləşən hemangiomalarda müşahidə edilir. Hemangiomanın partlaması və qanaxma çox az (4,5%) rast gələn ağırlaşmadır, çünki hemangiomların qalın fibroz qatı vardır. Böyük və çoxlu trombozlarla əlaqədar trombositopeniya və absesləşmə də az rast gəlir. Hemangiomaların malignizasiya ehtimalı yoxdur, lakin, fokal nodulyar hiperplaziya ilə birlikdə rast gələ bilər.

**Diaqnostikası.** USM, kontrastlı KT və MRT hemangioma diaqnostikasında mühüm yer tutur. Biopsiya səthdə yerləşmiş hemangiomalarda qanaxma təhlükəsi yaratdığı üçün adətən tövsiyə edilmir. Ona görə də, görüntüləmə üsulları ilə diaqnozun mühüm əhəmiyyəti vardır. USM-də kiçik hemangiomalar hiperekoik və homogen görünür. Orta və böyük hemangiomalar, xüsusən də tromboz olduğu hallarda heterogen (qanla

dolu böyük kaverna, fibroz toxuma, tromb) görünürlər. Dopler USM də qan axını heç görünmür və ya çox zəif (<50 sm/san) qeyd edilir.

Kontrastsız KT-də hemangioma dərəcəli hipodens törəmələr kimi görünürlər. **Kontrastlı dinamik KT** kavernoza hemangioma diaqnostikasında mühüm əhəmiyyət kəsb edir. Bu müayinədə hemangioma qan dövranı xüsusiyyəti- *periferiyadan mərkəzə doğru zəif qan axını*- ortaya çıxır. Belə ki, kontrast verildikdən həmin sonra törəmənin periferiyası kontrastlaşmağa başlayır, 8-10 dəq sonra isə, kontrast törəmənin mərkəzində toplanır.

Angioqrafiyada kavernalar aydın görünür.

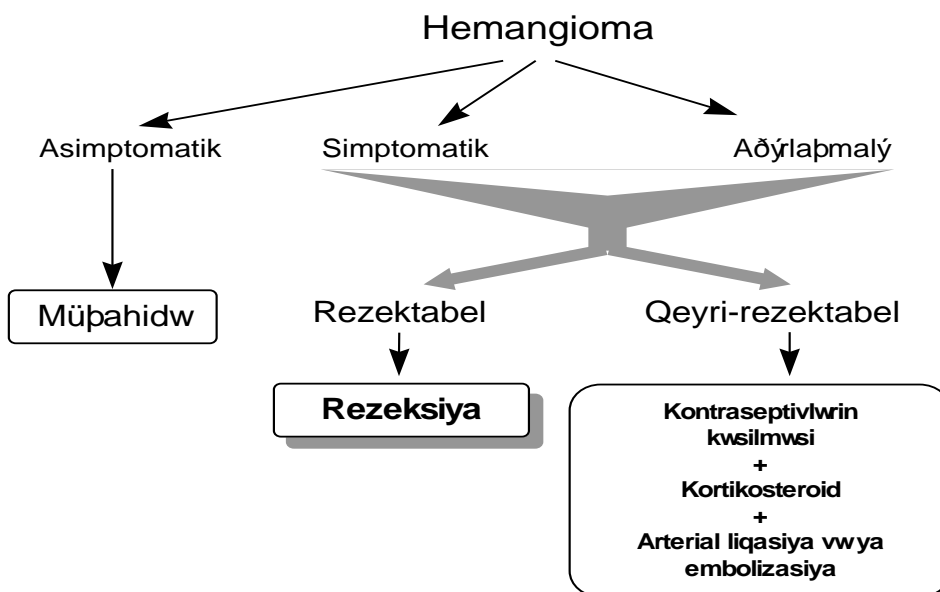
MRT-nin tətbiqinə qədər dinamik KT hemangioma müəyyən edilməsi üçün istifadə edilən ən güvənli noninvaziv üsul idi. MRT hemangioma diaqnozunu 90-95 % dəqiqliklə müəyyən edir. KT-dən fərqli olaraq MRT hemangioma daxili quruluşunu daha aydın göstərir. MRT-də hemangioma düzgün kənarlı, kapsulsuz, kiçik ölçülərdə homogen, orta və böyük ölçülərdə isə, heterogen görünürlər. T1-də izo-, hipointens, T2-də isə, hiperintens görünürlər. Gadolinium-DTPA kontrastı ilə çəkilən MRT-də də *periferiyadan-mərkəzə kontrastlaşma* əlaməti ortaya çıxır.

Əvvəllər hemangioma şübhəsi olan xəstələrdə **biopsiya** edilməməsi məsləhət görülürdü. Lakin, son zamanlar *incə iynələrlə və törəməyə normal qaraciyər toxumasından keçmək şərti* ilə biopsi edilə bilər. Bu texnika qanaxma təhlükəsini ciddi şəkildə azaldır. Bunu yerinə yetirmək üçün biopsiyayı görüntüləmə üsulları nəzarətində aparmaq lazımdır.

**Əməliyyat vaxtı** törəmənin hemangioma olub olmadığını təyin etmək üçün aşağıdakı simptomlara diqqət etmək lazımdır. Hemangioma tünd qırmızı rəngdə, yumşaq, elastikdir, döş qəfəsində təzyiq artdıqda (Valsalva sınağı) böyüyürlər. Bəd xassəli şişlər isə, bilindi ki kimi adətən açıq rəngli və sərt olurlar.

**Müalicəsi** klinik gedişindən asılı olaraq dəyişir (**Şəkil 3.14**). Asimptomatik hemangioma müşahidə edilməsi məsləhət görülür. Simptomatik və ağırlaşmalı formalarda rezeksiya və ya enokulyasiya edilməsi lazım gəlir. Rezektabel olmayan hemangiomalarda kortikosteroid müalicəsi, arterial embolizasiya və liqasiya istifadə edilir. Qanaxma

ehtimalının az olduğunu, malignizasiyanın rast gəlmədiyini nəzərə alaraq, son illər hemangiomların müalicəsində rezeksiya üsuluna daha az yer verilir.



Şəkil 3.14. Hemangiomanın müalicəsi

### QARACİYƏRİN DİĞƏR ŞİŞLƏRİ

*Hepatoblastoma* uşaqlarda ən çor rast gələn (50%) bəd xassəli birincili qaraciyər şişidir. Histoloji cəhətdən embrional hepatositlərə bənzəyən hüceyrələrdən təşkil olunmuşdur. Şiş daxilində osteoid, gıgırdaq, fibroz tipli mezenximal toxumalara da rast gəlmək olur.

Ən çox sağ payda yerləşir, ölçüləri 1-2 sm-dən 10-15 sm-ə qədər dəyişə bilər. Alfa-fetoprotein əksər hallarda yüksəlir. Osteoid toxumanın, və nekrozun olması ilə əlaqədar şiş daxilində kalsifikasiyalara tez-tez (30%) müşahidə olunur. Görüntüləmə əlamətlərinə görə qaraciyərin digər



şişlərindən ciddi fərqlənir- hipoekoik, hipodens, hipervaskulyar, T1-də hipointens, T2-də hiperintens, heterogen.

Uşaq yaşlarında qaraciyərdə törəmə tapılırsa ilk növbədə hepatoblastomadan şübhələnmək lazımdır. Dəqiq diaqnozu patohistoloji müayinədə qoyulur.

Qaraciyər rezeksiyası radikal müalicə üsuludur. Hepatosellular xərçəngdən fərqli olaraq hepatoblastoma əksər hallarda (60%) rezektabel vəziyyətdə olur. Buna baxmayaraq ölüm halları çox yüksəkdir (70%).

**Angiokarsinoma** qaraciyərin nadir rast gəlinən bəd xassəli şişi olub, Kupffer hüceyrələrindən inkişaf etdiyi ehtimal edilir. Ədəbiyyatda müxtəlif adlarla - hepatik angiosarkoma, hemangioendotelial sarkoma, Kupffer hüceyrə sarkomu, hemangiosarkoma - adlandırılır.

Etiologiyasında torotrastın, arsenidin, vinil xloridin rolu olduğu mə'lumdur. Sür'ətlə böyüyərək çox erkən metastazlar verir və ən çox dalağa (80%) və ağciyəre (60%) yayılır.

Görüntüləmə üsulları ilə digər şişlərdən fərqləndirmək çətindir. Hüceyrəspesifik kontrastlı (Kupffer hüceyrələrində tutulan) MRT diaqnostikada yeni perspektivlər açır. Dəqiq diaqnozu patohistoloji müayinə ilə qoyulur.

Müalicəsi erkən dövrlərdə rezeksiyadır. Lakin, əksər hallarda angiosarkoma qeyri-rezektabel vəziyyətdə olur və orta yaşama müddəti 1 ildən azdır.

Qaraciyərin lipoma, leyomioma, mezotelioma, teratoma və s. bəd və xoş xassəli şişləri çox nadir rast gəlinir. Bunların klinik və görüntüləmə əlamətləri digər şişlərinə bənzəyir. Dəqiq diaqnozu biopsiyada və ya rezeksiya ilə çıxarılan parçanın patohistoloji müayinəsində qoyulur. Əgər, diaqnoz rezeksiyaya qədər mə'lum olarsa, müalicəsi təbiətinə uyğun olaraq xoş və bəd xassəli şişlərdə olduğu kimidir.

### ***QARACİYƏRİN TOXUMALI TÖRƏMƏLƏRİNİN DIFFERENSIAL DIAQNOSTİKASI***

Qaraciyərin toxumalı törəmələrinin aşkar edilməsi və təbiətinin müəyyən edilməsi cərrahi hepatologiyanın ən vacib məsələsidir. Müasir

görüntüləmə üsulları 1 sm-dən böyük törəmələri aşkar etməkdə yüksək həssaslıq (90%-ə qədər) göstərilir.

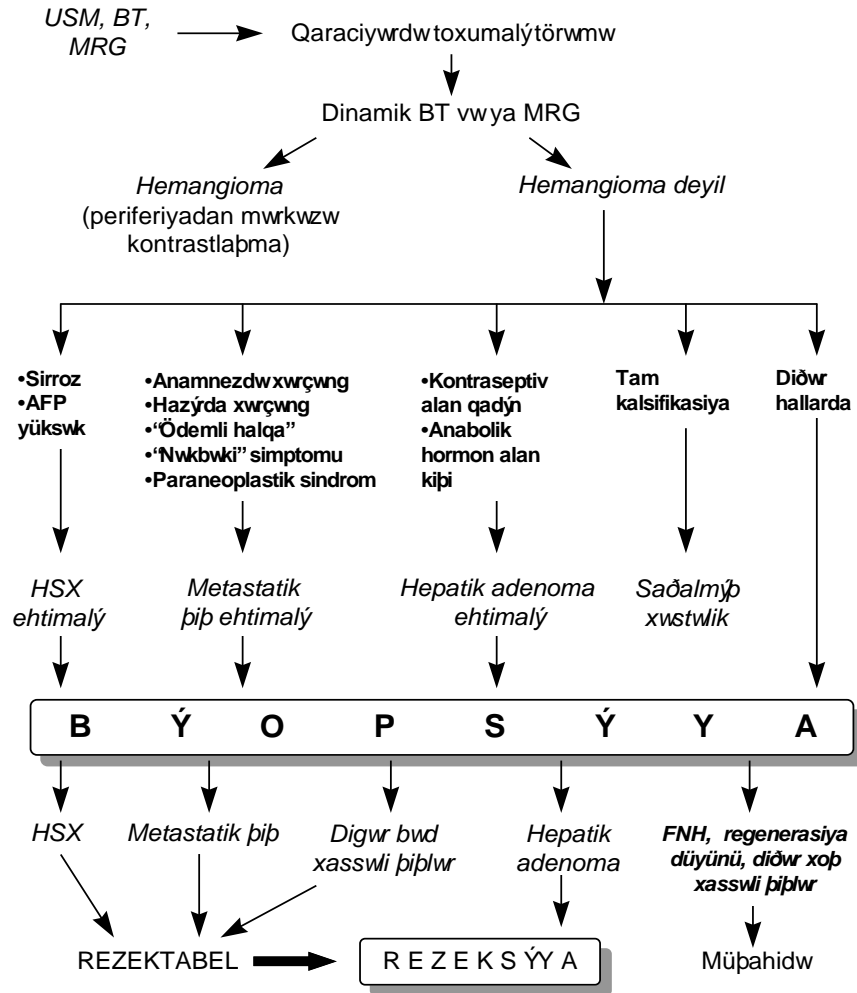
İkinci məsələ-şişin təbiətinin müəyyən edilməsi, hazırda tam həllini tapmamışdır. Çünki, müasir görüntüləmə üsulları törəmənin hüceyrəvi tərkibini dəqiqliklə göstərmirlər, laborator göstəricilər spesifik deyildir, törəmələrin çox az hissəsinin spesifik klinik, laborator və görüntüləmə əlamətləri vardır. Şişin təbiətini dəqiq təyin etmək üçün istifadə olunan biopsiya invaziv olduğu, ağırlaşma təhlükəsi (qanaxma, şişin yayılması) törətdiyi üçün həmişə istifadə edilmir.

Bunları nəzərə alaraq qaraciyərin toxumalı törəmələrinin diaqnostikasında aşağıdakı prinsipləri rəhbər tutmaq lazımdır:

1. *Klinik, laborator və görüntüləmə müayinələrinin nəticələri birlikdə qiymətləndirilməlidir.*
2. Klinik, laborator və görüntüləmə müayinələrinin nəticələri diaqnozu dəqiqləşdirmədikdə *biopsiya* aparılmalıdır.
3. Törəmənin xoş xassəli olduğu dəqiqləşmədikdə, bu törəmə bəd xassəli kimi qəbul edilərək müalicə edilməsi məsləhətdir.
4. Bu prinsiplərə əməl edərək, törəmələrin kompleks diaqnostikasında aşağıdakı mə'lumatları da nəzərə almaq faydalıdır.
5. Qaraciyərdə ən çox rast gələn toxumalı törəmə sıra isə hemangioma, metastatik şiş və hepatosellular xərçəngdir.
6. Qaraciyərin birincili xoş xassəli şişlərindən *fokal nodulyar hiperplaziya* nadirdir, *adenoma* isə başlıca olaraq *kontraseptiv dərmanlar* alan qadınlarda və *anabolik hormon* alan kişilərdə müşahidə edilir. *Kişilərdə toxumalı törəmələrin bəd xassəli olma ehtimalı yüksəkdir.*
7. Sirrotik qaraciyərdə metastatik şiş olma ehtimalı çox nadirdir (bizim mə'lumatlara görə müşahidə edilməmişdir), hepatosellular xərçəng ehtimalı isə çox yüksəkdir. Bu xəstələrdə hepatosellular xərçəng ilə sirrotik düyün arasında differensasiya aparmaq lazımdır.
8. Anamnezində və hal-hazırda hər hansı bir orqanında bəd xassəli şişi və ya şiş sübhəsi olan xəstələrdə törəmənin metastaz olma ehtimalı yüksəkdir.

9. *Alfa-fetoprotein*in yüksək olması *hepatosellular xərçəng* ehtimalını artırır, lakin *normal* olması *hepatosellular xərçəngi inkar etmir*. Çünki, *hepatosellular xərçəngin fibrolamellar tipində alfa-fetoprotein artmır*.
10. Metastatik şişlər kistsəkilli də ola bilərlər. Xüsusən, çənbər bağırsağın, mədəaltı vəzin və yumurtalıqların musinoz xərçəngləri sistoadenokarsinoma şəklində metastaz verə bilər.
11. Törəmənin homogen və ya heterogen görünməsi bəd xassəli şişlərdə olduğu kimi xoş xassəli şişlərdə də müşahidə edilir.
12. Hissəvi kalsifikasiya və ya nekrozlar həm bəd xassəli, həm də xoş xassəli şişlərdə görünür.
13. Törəmə tamamilə kalsifikasiya olarsa təhlükəsiz hesab edilə bilər.
14. İynə biopsiyalarda *ağırlaşmaları azaltmaq* üçün onu *USM və ya KT nəzarətində* aparmaq və törəməyə *transhepatik daxil olmaq və yetərli material* almaq lazımdır. Yə'ni törəmə ilə qaraciyər kapsulu arasında normal parenxima olmalıdır. Biopsiya *laparoskopik* üsulla da aparıla bilər.

Bu mə'lumatlara əsaslanaraq, qaraciyərin toxumalı törəmələrində diaqnostik alqoritmi aşağıdakı şəkildə verilə bilər (**Şəkil 3.15**).



Şəkil 3.15. *Qaraciyərdəki toxumalı törəmələrin differensial diaqnostikası*

## QARACİYƏR TRAVMALARI

Qaraciyər qarının kut və açıq travmalarında ən çox zədələnən orqanlardan biridir. Qaraciyər zədələnmələrinin müalicə tələb etməyən kiçik hematomalardan başlamış, geniş parenxima destruksiyası və magistral damarların zədələnməsinə qədər dəyişən müxtəlif ağırlıq dərəcələri vardır. Şübhəsiz ki, zədələnmənin ağırlıq dərəcəsi klinik gedişi və müalicə taktikasını müəyyən edən ən əsas amildir.

Hazırda mövcud olan təsnifatlarda qaraciyər yaralanmalarının ağırlıq dərəcələrini tə'yini etmək üçün yaranın ölçüsü əsas kriteriya kimi qə'bul edilir. Ancaq, mə'lumdur ki, qaraciyərdə eyni ölçülü, lakin fərqli lokalizasiyalı yaralar orqanizm üçün müxtəlif dərəcədə təhlükə törədə bilər. Məsələn, qaraciyərin periferik hissəsində 1-2 sm dərinlikdəki yara müalicəsiz də sağala bildiyi halda, qaraciyər venaları və ya qarın bölgəsindəki eyni ölçülü yara həyati təhlükəli qanaxma törədə bilər. Bundan başqa yaralanmanın ağırlıq dərəcəsi təkcə yaranın ölçüsü ilə yox, həm də həyat qabiliyyətini itirmiş toxumaların miqdarı ilə də tə'yin olunmalıdır. Digər tərəfdən, mövcud təsnifatlarda qaraciyərin anatomik xüsusiyyətləri nəzərə alınmamışdır.

Bunları nəzərə alaraq, qaraciyər zədələnmələrinin yeni, xüsusən də, müalicə taktikasını müəyyən edən təsnifatını təqdim edirik. Bu təsnifat Azərbaycan Tibb Universiteti I-Cərrahi Xəstəliklər kafedrasında və Qarabağ müharibəsində Hərbi Səhra Hospitallarındakı təcrübələrimizdən istifadə edilərək hazırlanmışdır.

*Təkli edilən təsnifat qaraciyərin anatomik xüsusiyyətinə və anatomik strukturun zədələnmə dərəcəsinə əsaslanmışdır. Morfoloji cəhətdən qaraciyər damar-axacaq torundan və parenxima kütləsindən ibarət bir orqandır. Ona görə də, zədələnmənin ağırlıq dərəcəsini müəyyən etmək üçün zədələnən damar-axacaq elementlərinin diametri və həyat qabiliyyətini itirmiş parenximanın həcmi əsas kriteriyalar kimi nəzərə alınmışdır. Zədələnən damar-axacaq elementlərinin diametri qanaxmanın miqdarını, qan dövrəni pozulmalarının, öd sızıntısının ağırlıq dərəcəsini və müalicənin vaxtını, üsulunu müəyyən edən əsas amildir. Travmanın birbaşa tə'siri və ya damar zədələnməsi nəticəsində ikincili olaraq əmələ gələn devitalize olmuş toxumaların miqdarı isə, yaranın cərrahi işlənməsinin genişlik dərəcəsini müəyyən edir.*

Təsnifatın digər cəhəti isə, ayrı-ayrı ağırlıq dərəcələrində müalicə taktikasının göstərilməsidir və bunlar yaraların ümumi müalicə prinsiplərinə uyğun olmasıdır.

Zədələnən damar-axacaq elementinin diametrinə, devitalize olmuş parenximanın miqdarına və yaraların müalicə prinsiplərinə əsaslanaraq qaraciyər zədələnmələri 4 ağırlıq dərəcəsinə ayrılmışdır. (Cədvəl 3.2)

Kiçik (<2 sm), qanaxması və ətrafında nekrotik toxumaları olmayan yaralar I dərəcəli yaralanmalar kimi qəbul edilir. Bu yaralanmalarda kapillyarlar səviyyəsində zədələnmə olur, parenxima destruksiyası isə, mikroskopik səviyyədədir. Qanaxma olmadığı və destruksiya çox kiçik olduğu üçün bu yaralanmalar adətən müalicə tələb etmir.

II dərəcəli yaralara 2 sm-dən böyük, aktiv qanaxması olan və makroskopik olaraq devitalize olmuş parenximanın görünən yaraları aid edilir. Bu zədələnmələrdə subsegmentar səviyyədəki damar-axacaqlar zədələnir, destruksiyaya uğramış parenximanın həcmi segmentdən kiçik olur. II dərəcəli yaralanmalarda qanaxmanı dayandırmaq və devitalize parenximanı çıxarmaq lazım gəlir. Qanaxma nisbətən kiçik damarlardan olduğu üçün sadə hemostaz üsulları- koter, müvəqqəti sıxma, hemostatik süngərlər və s. - adətən yetərli olur.

III dərəcəli yaralanmalarda aktiv davam edən qanaxma və segmentar səviyyədə parenxima destruksiyası müşahidə edilir. II dərəcədən fərqli olaraq bu yaralanmalarda segmentar səviyyədəki damarlar zədələnir və qanaxmanı dayandırmaq üçün sadə hemostaz üsulları yetərsiz olur. Qanaxmanı dayandırmaq üçün Pringler manevrası tətbiq edilərək, qanaxma azaldılır, sonra hepatotomiya edilərək qanaxan damar və zədələnən axacaq tapılaraq bağlanılır. Zədələnən damarın bağlanması qaraciyərdə əlavə nekroz əmələ gətirmir və yalnız ilkin nekrozu çıxarmaq lazım gəlir. Beləliklə, nekroktomiya, qapı sıxacı, hepatotomiya, zədələnən damar və axacağın selektiv bağlanması lazım gəlməsi və bunun qaraciyərdə ikincili nekroz törətməməsi III dərəcəli yaralanmaların səciyyəvi cəhətidir.

Cədvəl 3.2.  
Qaraciyər yaralanmalarının təsnifatı

*Qaraciyər rezeksiyasına göstərişlər və əks göstərişlər*

<i>Dərəcə</i>	<i>I dərəcə</i>	<i>II dərəcə</i>	<i>III dərəcə</i>	<i>IV dərəcə</i>
<i>Yaralanmanın xarakteri</i>				
Yaranın ölçüsü-dərinliyi	< 2 cm	> 2 cm	> 2 cm	> 2 cm
Yaralanan damar və öd axacağı	Kapilyar	Lobulyar şaxələr	Segmentar və onun şaxələr	Sektoral, lobar və magistral
Qanaxma	Yoxtur və ya zəifdir	Davamlı və zəif	İntensiv	İntensiv
Devitalize toxumaların həcmi	Bariz deyil	Barizdir, subsegmentar səviyyədə	Barizdir, subsegmentar səviyyədə	Barizdir, segment, pay səviyyəsində
<i>Cərrahi taktika</i>				
Hemostaz	Spontan	Müvəqqəti kompressiya, Ko terizasyon, Süngər	Portal sıxac, hepatotomi və damar bağlanması. Hemostaz ikincili nekroz törətmir	Portal sıxac, hepatotomi və damar bağlanması. Hemostaz ikincili nekroz törətmir
Cərrahi işlənmə	Lazım deyil	Subsegmenter nekroektomiya	Subsegmentar nekroektomiya	Rezeksiya

IV dərəcəli yaralanmalar qaraciyərin ən ağır travmaları olub, intensiv qanaxma, parenximada geniş zədələnmə ilə xarakterizə olunur və rezeksiya tələb edən zədələnmələrdir. Bu zədələnmələrdə adətən qaraciyərin böyük damarları zədələnir, pay və daha çox səviyyədə parenxima nekrozu müşahidə edilir. Böyük damarların zədələnməsi və bağlanması nəticəsində ikincili nekrozlar əmələ gəlir. Bu zədələnmələrdə adətən lobektomiya və daha böyük rezeksiyalar aparmaq lazım gəlir.

Beləliklə, böyük səviyyədəki damar-axacaqların zədələnməsi, pay və daha böyük səviyyədə birincili və ikincili nekrozların olması və rezeksiyanın lazım gəlməsi IV dərəcəli yaralanmaların səciyyəvi cəhətidir.

Nəticə olaraq, qaraciyər zədələnmələrində qaraciyər rezeksiyaları aşağıdakı hallarda göstəriş sayılır:

1. Təftiş vaxtı segment, sektor, pay səviyyəsində nekroz.
2. Zədələnən böyük intra- və ya ekstrahepatik damarların bağlanması nəticəsində əmələ gələn ikincili nekrozlar.

*Beləliklə, qaraciyərin morfoloji xüsusiyyətinə, zədələnən damar-axacaq elementinin diametrinə, həyat qabiliyyətini itirmiş parenxima həcminə əsaslanan təsnifat müalicə taktikasını müəyyən etməyə imkan verir.*

## **QARACİYƏR REZEKSİYASINA DİĞƏR GÖSTƏRİŞLƏR**

*Intrahepatik xolelitiaz* iki səbəbdən baş verir. Öd kisəsində əmələ gəlmiş daş retroqrad olaraq qaraciyərdaxili axacaqlara keçir. Öd yolları xəstəlikləri nəticəsində daş birincili olaraq qaraciyərdaxili axacaqlarda meydana gəlir. Karoli xəstəliyi, xolangitlər, öd yolları anomaliyaları, travmaları, xolestatik xəstəliklər qaraciyərdaxili daşların əmələ gəlməsinə səbəb ola bilər.

Daşlar xolangitin baş verməsinə və ya davam etməsinə şərait yaradır, öd yollarını tıxayaraq mexaniki sarılıq, atrofiya, hətta xolangiokarsinoma törədə bilirlər.

Diaqnostikasında USM və xolangioqrafiya həlledici rol oynayır.

Daşları endoskopik yolla və ya əməliyyat vaxtı xoledoxtan çıxarmağa çalışılır. Bu mümkün olmadıqda, uzunmüddətli mexanik sarılıq və xolangitlə əlaqədar qaraciyərdə atrofiya, degenerasiya olarsa zədələnən bölgənin rezeksiyası lazım gəlir.

*Canlıdan qaraciyər köçürülməsi* son illər tətbiq edilməyə başlanmışdır. Beyin ölümü olan donorların sayında azalma və qaraciyər alıcılarının artması transplentalogiyada “orqan qıtlığı” problemini yaratmışdır. Bu problemi həll etmək üçün bir çox yollar axtarılmaqdadır:

- Beyin ölümü olan donordan alınan qaraciyəri iki yerə bölüb hərəsini bir xəstəyə köçürərək bir donorla iki alıcıyı orqanla tə'min etmək.
- Alıcının canlı və sağlam qohumlarından qaraciyərin bir parçasını alıb köçürmək
- Ürək fəaliyyəti dayanmış ölüdən orqan almaq
- Heyvanlardan orqan köçürülməsi - ksenotransplantasiya



Bu üsullardan ilk ikisi klinik praktikada istifadə edilməkdədir. Digər ikisi isə hələlik eksperimental səviyyədədir.

Qaraciyər rezeksiyası texnikasındakı irəlləyişlər sayəsində normal qaraciyərdə aparılan rezeksiyaların ağırlaşmaları azalmışdır. Bu isə, canlı vericidən qaraciyər parçası alınmasının donor üçün təhlükəsini xeyli azaltmağa imkan vermişdir.

Canlıdan qaraciyər köçürülməsi üçün donorda qaraciyərin sol payı və ya II+III seqmentlər rezeksiya edilir. Rezeksiya vaxtı parçalar işemiyaya uğradılmır və damar ayaqcıqları saxlanılır. Alıcıda qaraciyər parçası heterotopik və ya ortotopik şəkildə yerləşdirilir. Damar ayaqcıqları kiçik olduqda plastik material istifadə edilir. Qaraciyərdən hansı parçanın alınması alıcının yaşından və çəkisindən asılıdır. Yaşlı alıcılar üçün donordan sol pay, uşaq yaşlarındakı alıcılar üçün isə, II+III seqmentlər alınır.

Donorun qaraciyər vericisi olması üçün aşağıdakı şərtlər mühümdür:

1. Donor yaxın qohum olmalı və orqanını verməyə könüllü olmalıdır.
2. Qan qrupu alıcının qan qrupu ilə eyni olmalıdır.
3. Qaraciyərdə heç bir xəstəlik olmamalıdır.
4. Digər orqan və sistemlərində hər hansı bir xəstəlik olmamalıdır.
5. Hepatit virusları ilə yoluxmamalı və daşıyıcısı olmamalıdır.
6. Donor ilə alıcı arasında limfositar reaksiya mənfi olmalıdır.

Bir sözlə, donor *könüllü, praktik sağlam olmalı və alıcı ilə immun konflikt ehtimalı olmamalıdır*. Ona görə də, donorlar əməliyyatdan əvvəl hərtərəfli müayinədən keçməlidirlər.

## **QARACİYƏRİN REZEKTABELLİYİ**

Xəstəliyin rezektabel qəbul edildikdən sonra ikinci məsələnin - *qaraciyərin rezektabelliği* məsələsinin həllinə keçilir. Qaraciyərin rezektabelliği dedikdə, xəstənin qaraciyərinin planlanan rezeksiyaya davam gətirib-gətirməyəcəyi, başqa sözlə, “qaraciyərin planlanan hissəsi

çıxarıldıqdan sonra qalan hissə kompensasiya və regenerasiya edərək funksiyasını bərpa edəcəkmi ?” məsələsi nəzərdə tutulur. Əslində, qaraciyərin rezektabelliği əməliyyatdan sonrakı *qaraciyər yetməzliyinin proqnozlaşdırılması* deməkdir. Çünki, rezeksiyadan sonra baş verən ağırlaşmaların əksəriyyəti, xüsusən, həyati təhlükə daşıyanları birbaşa, və ya dolayı olaraq qaraciyərin funksional yetməzliyi ilə əlaqədardır. Bunlar ya yetməzliyin nəticəsində ortaya çıxır (assit, intoksikasiya, qaraciyər yetməzliyi, varikoz qanaxmalar, davamlı sarılıq və s.), ya da yetməzliyə səbəb olurlar (arterial və ya venoz trombozlar, absess, qanaxmalar, şok, sepsis, mexaniki sarılıq və s.).

Böyük həcmli rezeksiyalarda (50%-dən çox) bu məsələnin həlli qaraciyər cərrahiyyəsin ən aktual problemlərindən biridir və bu günə qədər dəqiq həll edilməmişdir.

Qaraciyər rezektabelliğinin əsas məsələ, qalan qaraciyər parçasının əməliyyatdan sonrakı tələbatı ödəyə bilmə imkanlarının tə'yini və regenerasiya, funksional kompensasiya proseslərini poza bilən faktorların müəyyən edilməsidir. Bu isə, rezeksiya həcmi, qaraciyərin funksional ehtiyatları və qaraciyərin yükünü artıran faktorlardan birlikdə qiymətləndirilməsi vasitəsi ilə mümkündür.

Normal qaraciyər 75-80% rezeksiyaya davam gətirə bilər. Ona görə də, bu səviyyə normal qaraciyərdə aparılan rezeksiyaların üst həddi sayılır. Kəskin hepatit və hepatik koma istənilən tipli rezeksiyaya əks göstəriş hesab edilir.

Qaraciyərdə xronik parenxima xəstəliyi olan və ya qaraciyər funksiyasını pozan faktorlar mövcud olduğu hallarda rezektabelliği tə'yin etmək üçün müxtəlif üsullar vardır. Bu üsullar başlıca olaraq iki əsas prinsipə əsaslanır: qaraciyərin funksional ehtiyatlarının tə'yini və qalan qaraciyərə mənfi tə'sir göstərən amillərin tə'yini. Qaraciyərin funksional ehtiyatlarını tə'yin etmək üçün qaraciyərin mövcud vəziyyətinin öyrənilməsi (Child təsnifatı, xolinesteraza səviyyəsi) və funksional yükləmə (bromsulfalein sınağı, indosianin yaşıl sınağı, amidopirin, lidokain, qalaktoza və s.) üsullarından istifadə edilir. Qalan qaraciyərə tə'sir edən amillərin tə'yinində isə başlıca olaraq, multivariant analizdən istifadə edilir.

**Child təsnifatı** qaraciyərin funksional vəziyyətini müəyyən etmək üçün istifadə edilən ən qədim üsuldür. Əslində sirrozun ağırlıq dərəcəsini müəyyən etmək üçün təklif olunmuş bu üsul, hazırda rezeksiyalarda proqnozlaşdırma üçün də geniş istifadə edilir. Qanda albuminin, bilirubin miqdarına və assitin xarakterinə əsaslanaraq qaraciyərin sintetik, detoksikasyon və hemodinamik funksiyaları haqqında mə'lumat alınır. Bu təsnifata protrombin miqdarını (Child-Pugh təsnifatı) və ya ensefalopatiya dərəcələri (Child-Turgott təsnifatı) əlavə edilərək, yəni təsnifatlar yaradılmasına baxmayaraq təsnifatdakı əsas prinsip dəyişməmişdir. Child təsnifatına görə, qaraciyərin üç funksional vəziyyəti ayırd edilir: *A*, *B*, *C* (**Cədvəl 3.3**). *A* qrupu xəstələrdə göstəricilər normal səviyyədədirlər və bu qrupa normal qaraciyərlər və ya kompensasiya dövründə olarn sirrozlar aid edilir. *A qrupundakı* xəstələrdə *böyük həcmli* rezeksiyalar (>50%) aparıla bilər. *B qrupu* xəstələrdə subkompensasiya səviyyəsindəki qaraciyər yetməzliyi olan xəstələr aid edilir və bu xəstələrdə *kiçik həcmli* (<30%) rezeksiyaların aparılması məsləhət görülür. *C qrupu xəstələrdə* isə qaraciyər yetməzliyi dekompensasiya səviyyəsində olduğu üçün rezeksiya *əks göstəriş* sayılır. Sadə və praktik olduğu üçün geniş yayılmasına baxmayaraq, Child təsnifatının dəqiq olmadığını göstərən faktlar vardır. *B* və *C* dərəcəli sirrozlarda böyük həcmli rezeksiyalar aparıla bilməyini və *A* dərəcəli xəstələrdə isə qaraciyər rezeksiyası baş verdiyini göstərilir.

**Cədvəl 3.3**

Child təsnifatına görə sirrozun ağırlıq dərəcələri

<b>Göstəricilər</b>	<b>Sirrozun ağırlıq dərəcələri</b>		
	<b>A</b>	<b>B</b>	<b>C</b>
Bilirubin (mkmol/l)	< 34,2	34,2- 51,3	>51,3
mg/dl	< 2	2-3	>3
Albumin (g/l)	>35	30-3,5	<30
Assit	Yox	Müalicəyə asan təbə olur	Müalicəyə çətin təbə olur
Nevroloji pozulmalar	Yox	Minimal	Ciddi, koma
Qidalanma	Yaxşı	Orta	Arıqlama

**Xolinesteraza** qaraciyərdə sintez olunan fermentdir və onun səviyyəsinə görə qaraciyərin sintetik funksiyası qiymətləndirilir. Bu üsul daha çox transplantasiyada köçürülən qaraciyərin funksional vəziyyətini təyin etmək üçün istifadə edilir.

**Yükləmə sınaqlarında** ekzogen maddələrin qandan qaraciyər vasitəsi ilə təmizlənməsinə görə zərərsizləşdirmə (bromsulfalein , indosianin yaşıl, amidopirin, lidokain və s.), və enerjetik (qalaktoza və s.) funksiyalarının ehtiyatları müəyyən edilir.

Bromsulfalein sınağı allergik reaksiyalar törətdiyi üçün hazırda geniş istifadə edilmir. Amidopirin, lidokain, qalaktoza sınaqları geniş yayılmamışdır.

Yükləmə sınaqları arasında **indosianin yaşıl sınağı** (İSYS) ən geniş yayılanıdır. İSY qandan sürətli şəkildə qaraciyər tərəfindən tutulur və heç bir biotransformasiyaya uğradılmadan öd yollarına atılır. Bromsulfaleindən fərqli olaraq İSY entero-hepatik dövranı daxil olur. Xəstəyə vena daxilinə 0,5 mg/kg dozada İSY vurulur və 15 dəq. sonra qan alınaraq birbaşa və ya qulaqda fotometrik üsulla boyanın miqdarı ölçülür. Sınağı müxtəlif dövrlərdə təkrarlayaraq “İSY indeksini”- nisbətləri də istifadə oluna bilər. Normada 15 dəq. sonra İSY qandakı miqdarı başlanğıcdakı səviyyəsinin 10%-dən azını təşkil edir. Boyanın qandan təmizlənmə vaxtının uzanması, yəni retensionunun 10%-dən artıq olması qaraciyərdə qan dövranının pozulmasını, hepatosellülar yetməzliyi göstərir. İSY-in 15-ci dəqiqədəki indeksi (İSY<sub>15</sub>) 10%-dən az olan hallarda böyük rezeksiyaların aparılması, 10-20% arasında olduqda kiçik həcmli rezeksiyaların aparılması, 20%-dən çox olduqda isə heç bir rezeksiya aparılmaması məsləhət görülür. Lakin, yükləmə sınaqları bir funksiyayı göstərdikləri üçün qaraciyər funksiyasını tam əhatə etmirlər. Bəzi tədqiqatlarda İSY<sub>15</sub> 20%-dən yüksək olan hallarda böyük rezeksiyalar aparıldığı bildirilir.

Bəzi tədqiqatçılar Child və İSYİ birlikdə istifadə edirlər.

Həm Child, həm də yükləmə sınaqlarında ümumi əksik cəhət odur ki , qaraciyərin həcmi ilə funksiyası arasındakı asılılıq təxmini olaraq təyin edilir. Bunu nəzərə alaraq daha obyektiv üsul olan əməliyyatdaxili indosianin yaşıl sınağı (ƏDİSYS) tərəfimizdən təklif edilmişdir.

Əməliyyatdaxili indosianin yaşılı indeksi böyük və orta həcmli qaraciyər rezeksiyalarının planlanmasında istifadə edilir. Əməliyyatdan öncə 10-cu dəqiqədə indosianinin qandan təmizlənmə göstəricisi hesablanır. Əməliyyat vaxtı çıxarılması nəzərdə tutulan payın qarşı elementlərinə sıxac qoyulur və xəstənin venasına 0,5 mg/kg dozada indosianin yaşıl boyası vurulur. Boya verildikdən öncə və 1, 3, 5, 7, 10 dəq. sonra qanda boyanın konsentrasiyası ölçülür. Bu göstəricilərə əsasən portal elementlərin birtərəfli sıxıldığı halda boyanın 10-cu dəqiqədəki təmizlənmə faizi hesablanır. Əməliyyatdan öncə 10-cu dəqiqədəki təmizlənmə göstəricisinin, portal elementlərin birtərəfli sıxılmasından sonra 10-cu dəqiqədəki təmizlənmə göstəricisinə olan nisbəti hesablanır. Bu nisbətə 3-dən çox olması, qalan qaraciyərin funksional rezervlərinin çox az olduğunu, qaraciyər funksiyasının 3 dəfədən çox az olduğunu və əməliyyatdan sonrakı dövrdə qaraciyər yetməzliyi baş vermə ehtimalının yüksək olduğunu göstərir. Bu xəstələrdə sıxac qoyulmuş bölgənin çıxarılması məsləhət deyildir. Rezeksiya həcmi azaltmaq və ya rezeksiya etməmək lazımdır. İndeksin qiyməti 2-3 arasında dəyişərsə kiçik həcmli rezeksiyalar - seqmentektomiyalar aparıla bilər. Əməliyyatdan öncə/ əməliyyatdaxili təmizlənmə nisbətində 2-dən kiçik olduğu hallarda sıxac qoyulmuş bölgənin çıxarılması- lobektomiya və genişləndirilmiş lobektomiyalar mümkündür.

Beləliklə, qaraciyərin rezektabelliğini təyin etmək üçün rezeksiya həcmi, qaraciyərin funksional ehtiyatları və qaraciyərin funksional yükünü artıran amilləri müəyyən etmək lazımdır. Qaraciyərin funksional ehtiyatlarını təyin etmək üçün obyektiv üsul olan əməliyyatdaxili indosianin yaşılı indeksi hesablanıla bilər. Bunun tətbiq edilməsi mümkün olmadıqda klassik Child təsnifatı istifadə edilə bilər. Bu üsulları qiymətləndirərkən aşağıdakı məlumatların nəzərə alınması tövsiyə olunur.

*Lobektomiya və genişləndirilmiş lobektomiyaya (böyük həcmli rezeksiyalara) göstərişlər*

- Normal qaraciyər
- ƏDİSY indeksi <3
- Bilirubin <2 mg/dl

- Albumin >3,5q/dl
- Müvəqqəti, müalicə olunan assit
- İndosianin yaşıl<sub>15</sub> <10%

*Seqmentektomiyalara (kiçik həcmli rezeksiyalara) göstərişlər:*

- Normal qaraciyər
- ƏDİSY indeksi 2-3
- Bilirubin 2-3 mg/dl
- Albumin 3-3,5q/dl
- Müvəqqəti, müalicə olunan assit
- İndosianin yaşıl<sub>15</sub> 10-15%

*Rezeksiyaya əks göstərişlər:*

- Kəskin hepatit
- Hepatik koma
- ƏDİSY indeksi >3
- Bilirubin >3 mg/dl
- Albumin <3q/dl
- Refrakter assit
- ALT və ya AST >100 TV/L
- İndosianin yaşıl<sub>15</sub> >15%

### ***Bölümün yekunu***

Qaraciyər rezeksiyası ağır və travmatik əməliyyatlardan biri olub, ağırlaşma halları yüksək olan müalicə metodudur. Ona görə də, rezeksiya qərarını verərkən bu əməliyyatın törədə bildiyi ağırlaşmalar və müalicə effekti nəzərə alınmalıdır. Qaraciyər rezeksiyası qərarını vermək üçün üç məsələ ciddi və obyektiv bir şəkildə həll edilməlidir.

1. *Xəstəlik rezektabeldirmi?*
2. *Qaraciyər rezektabeldirmi?*
3. *Xəstə rezektabeldirmi?*

Xəstəlik rezektabelliyi dedikdə, qaraciyərdə olan patoloji mənbənin çıxarılmasının lazım olub-olmadığı, texniki olaraq mümkün olması və xəstənin bundan fayda görməsi məsələləri nəzərdə tutulur. Xəstəliyin rezektabelliyini müəyyən edən amil *xəstəliyin təbiəti və yayılma dərəcəsidir*. Başqa sözlə, xəstəliyin təbiəti rezeksiyaya göstərişi müəyyən edirsə, yayılma dərəcəsi isə əks göstərişi müəyyən edir. Müalicəsi cərrahi əməliyyat tələb edən xəstəliklər adətən qaraciyərdə yer tutan toxumalı və ya kist şəkilli törəmələrdir. Bəd və xoş xassəli şişlər, parazitər və qeyri-parazitər kistlər, travma və xəstəlik nəticəsində nekrozlaşmış toxumalar qaraciyər rezeksiyasına göstəriş təşkil edən başlıca xəstəliklərdir.

Xəstəlik qaraciyərdə geniş yayıldıqda, ətraf orqanlara, və ya böyük damarlara sirayət etdikdə çıxarılması texniki çətinlik törətdiyi, ağırlaşma riskini artırdığı üçün rezeksiyaya əks göstəriş sayılır. Uzaq metastazlar da rezeksiyaya əks göstərişdir, çünki, xəstəlik mənbəyinin çıxarılmasının xəstəyə faydası olmur. Klinik olaraq, aşağıdakı hallar xəstəliyin rezektabel olmadığını göstərir, yə'ni rezeksiyaya əks göstəriş kriteriyaları sayılırlar:

1. *Hər iki paya yayılma*
2. *Böyük damarlara invaziya*
3. *Ətraf orqanlara invaziya*
4. *Uzaq metastaz*

*Beləliklə, xəstəliyin təbiəti müəyyən edildikdən sonra, rezeksiyaya əks göstəriş kriteriyaları araşdırılır. Əks göstəriş kriteriyaları olmayan xəstəlik rezektabel qə'bul edilir.*

Xəstəliyin rezektabelliyinə qərar verildikdən sonra ikinci məsələnin - *qaraciyərin rezektabelliyi* məsələsinin həllinə keçilir. Qaraciyərin rezektabelliyi dedikdə, xəstənin qaraciyərinin planlanan rezeksiyaya davam gətirib-gətirməyəcəyi, başqa sözlə, "qaraciyərin planlanan hissəsi çıxarıldıqdan sonra qalan hissə kompensasiya və regenerasiya edərək funksiyasını bərpa edəcəkmə?" məsələsi nəzərdə tutulur. Böyük həcmli rezeksiyalarda (50%-dən çox) bu məsələnin həlli qaraciyər cərrahiyyəsinin ən aktual problemlərindən biridir və bu günə qədər dəqiq həll edilməmişdir.

Qaraciyərin rezektabelliyi məsələsinin həlli üçün şübhəsiz ki, qaraciyərin qalan hissəsinin funksional ehtiyatlarını dəqiq bilmək lazımdır.

Mövcud üsullar empirik olub, qaraciyərin hazırkı funksional vəziyyətinə və rezeksiya həcminə əsaslanır.

Normal qaraciyər 75-80% rezeksiyaya davam gətirə bilər. Ona görə də, bu səviyyə normal qaraciyərdə aparılan rezeksiyaların üst həddi sayılır.

Parenxima xəstəliyi olan hallarda rezektabelliği müəyyən etmək üçün müxtəlif funksional sınaqlar və göstəricilər nəzərə alınır. Ən çox istifadə edilən üsullar İSY sınağı və Child təsnifatıdır. Biz təcrübəmizdə əməliyyatdaxili indosianin yaşıl sınağından istifadə edirik<sup>1</sup>. Əgər çıxarılması nəzərdə tutulan qaraciyər parçasının qan dövrəni kəsildikdən sonra İSY-ın təmizlənmə dərəcəsi 3 dəfədən çox azalarsa rezeksiya əks göstəriş sayılır. Bu halda ya rezeksiya aparılmamalıdır, ya da rezeksiya həcmi kiçildilməlidir. İndeksin qiyməti 2-3 arasında dəyişərsə kiçik həcmli rezeksiyalar - seqmentektomiyalar aparıla bilər. Təmizlənmə dərəcəsi 2 dəfədən az dəyişərsə, lobektomiya və genişləndirilmiş lobektomiyalar aparıla bilər. Əməliyyatdaxili indosianin yaşıl sınağı aparmaq imkanı olmayan hallarda Child təsnifatından istifadə edilməsi məsləhət görülür. Xəstədə aşağıdakı kriteriyalar biri olduqda rezeksiya əks göstəriş sayılır:

1. Bilirubin > 3 mg/dl
2. Albumin < 3q/dl
3. Refrakter assit
4. ALT və ya AST >100 TV/L
5. İndosianin yaşıl<sub>15</sub> >15%

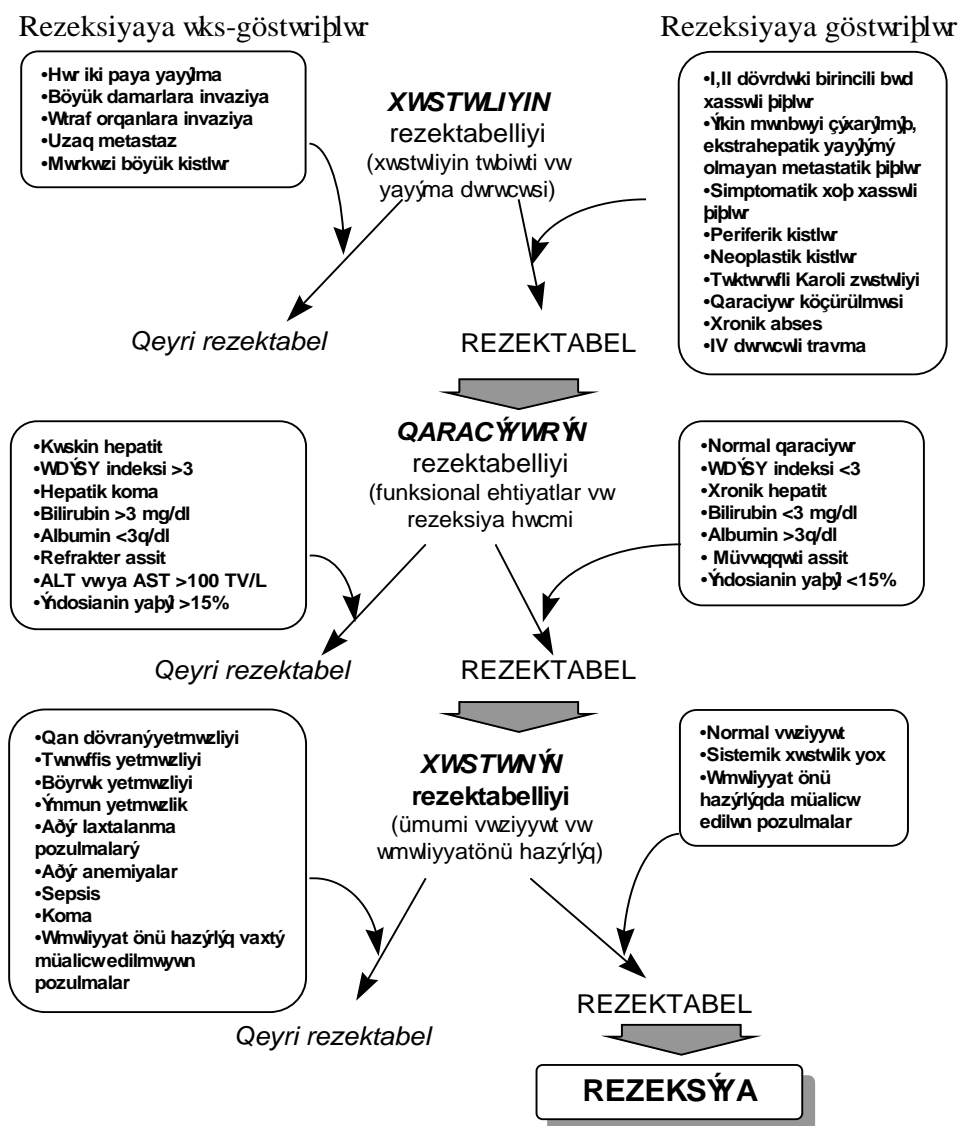
Üçüncü məsələ - *xəstənin rezektabelliği və ya operabelliği*, yə'ni xəstənin orqan və sistemlərinin qaraciyər rezeksiyası kimi ağır və travmatik əməliyyatın stresinə davam gətirə bilməsi məsələsidir. Bu məsələ ümumi qayda üzrə həll edilir, yə'ni xəstənin qan dövrəni, tənəffüs, ifrazat koagulyasiya, sistemlərinin vəziyyəti və rezeksiyanın ağır əməliyyat olduğu nəzərə alınır. Ümumiyyətlə, həyati vacib orqan və sistemlərdəki yetməzlik, digər ağır əməliyyatlar kimi, qaraciyər rezeksiyasına da əks göstəriş sayılır.

Beləliklə, qaraciyər rezeksiyasına göstəriş və əks göstərişləri aşağıdakı şəkildə göstərmək olar (Şəkil 3.16).

---

<sup>1</sup> bu haqda ətraflı mə'lumat "Əməliyyatdaxili diaqnostika" bölümündə verilmişdir.





Şəkil 3. 16. Qaraciyər rezeksiyasına göstəriş və əks göstərişlər

## **ƏDƏBİYYAT**

### **QARACİYƏR KİSTLƏRİ**

1. Akoğlu M., Davidson BR. A rational approach to the terminology of hydatid disease of the liver. *J infection* 1992;24:1-6
2. Catinis GE, et al. Hepatic cystadenoma: an unusual presentation. *Am J Gastroenterol.* 1998 May;93(5):827-9.
3. Domene CE, et al. Videolaparoscopic treatment of hepatic single cysts. *Rev Hosp Clin Fac Med Sao Paulo.* 1997 Nov-Dec;52(6):302-5.
4. Doty JE., Tompkins RK. Management of cystic diseases of the liver. In. *Surg Clin North Am* 1989;69:2:285-296
5. Frey CF et al. Liver abscesses. In. *Surg Clin North Am* 1989;69:2:259-272
6. Horejsova M, et al. Epithelioid hemangioendothelioma of the liver. Accidental detection of a solitary focus resembling a hepatic cyst. *Cas Lek Cesk.* 1998 Aug 3;137(15):476-8.
7. Kesby GJ. Pregnancy complicated by symptomatic adult polycystic liver disease. *Am J Obstet Gynecol.* 1998 Jul;179(1):266-7.
8. Klingler PJ, et al. Late complication after laparoscopic fenestration of a liver cyst. *Surg Laparosc Endosc.* 1998 Feb;8(1):76-7.
9. Konoshita T, et al. Clinical characteristics of polycystic kidney disease with end-stage renal disease. The Kanazawa Renal Disease Study Group. *Clin Nephrol.* 1998 Aug;50(2):113-7.
10. Koperna T, et al. Nonparasitic cysts of the liver: results and options of surgical treatment. *World J Surg.* 1997 Oct;21(8):850-4; discussion 854-5.
11. Langer B., Gallinger S. Cystic diseases of liver. In: Shackelford's *Surgery of the alimentary tract.* Saunders Company, 1996:526-563
12. Suzuki F, et al. Intracystic hemorrhage of simple hepatic cyst--report of a case. *Nippon Shokakibyo Gakkai Zasshi.* 1998 Aug;95(8):926-8.

13. Tzen CY, et al. Mesenchymal hamartoma of the liver: a case report. *Chung Hua I Hsueh Tsa Chih (Taipei)*. 1998 Jul;61(7):427-31..

#### **HEPATOSELLULAR XƏRÇƏNG**

1. Billingsley KG, et al. Segment-oriented hepatic resection in the management of malignant neoplasms of the liver. *J Am Coll Surg*. 1998 Nov;187(5):471-81.
2. Farges O, et al. Surgical treatment of hepatocellular carcinoma in cirrhosis. *Ann Chir*. 1998;52(6):535-42. Review. French.
3. Farges O, et al. Aggressive management of recurrence following surgical resection of hepatocellular carcinoma. *Hepatogastroenterology*. 1998 Aug;45 Suppl 3:1275-80.
4. Farmer DG, Rosove MH, Shaked A, Busuttill RƏ. Current treatment modalities for hepatocellular carcinoma. *Ann Surg* 1994;219(3):236-247
5. Hemming AƏ, et al. Aggressive Surgical Management of Fibrolamellar Hepatocellular Carcinoma. *J Gastrointest Surg*. 1997 Jul;1(4):342-346.
6. Kimura H, et al. Prognostic factors in resected hepatocellular carcinomas and therapeutic value of transcatheter arterial embolization for recurrences. *Int Surg*. 1998 Apr-Jun;83(2):146-9.
7. Lam CM, et al. Prolonged survival in selected patients following surgical resection for pulmonary metastasis from hepatocellular carcinoma. *Br J Surg*. 1998 Sep;85(9):1198-200.
8. Mazziotti A, et al. Surgical treatment of hepatocellular carcinoma on cirrhosis: a Western experience. *Hepatogastroenterology*. 1998 Aug;45 Suppl 3:1281-7.
9. Makuuchi M, et al. Hepatic resection for hepatocellular carcinoma -- Japanese experience. *Hepatogastroenterology*. 1998 Aug;45 Suppl 3:1267-74..
10. Olthoff KM. Surgical options for hepatocellular carcinoma: resection and transplantation. *Liver Transpl Surg*. 1998 Sep;4(5 Suppl 1):S98-104.
11. Rivas MJ, et al. Expression of human macrophage metalloelastase gene in hepatocellular carcinoma: correlation with angiostatin generation and its clinical significance. *Hepatology*. 1998 Oct;28(4):986-93.
12. Rose AT, et al. Hepatocellular carcinoma outcomes based on indicated treatment strategy. *Am Surg*. 1998 Dec;64(12):1128-34; discussion 1134-5.

13. Ryu M, et al. Hepatectomy with microcave tissue coagulation for hepatocellular carcinoma. *J Hepatobiliary Pancreat Surg.* 1998;5(2):184-91..
14. Sbai Idrissi MS, et al. Treatment of hepatic recurrence after resection of hepatocellular carcinomas. *Ann Chir.* 1998;52(6):543-6.
15. Shirabe K, et al. Clinicopathologic features of patients with hepatocellular carcinoma surviving >10 years after hepatic resection. *Cancer.* 1998 Dec 1;83(11):2312-6.
16. Shimada R, et al. Staged hepatectomy after emergency transcatheter arterial embolization for ruptured hepatocellular carcinoma. *Surgery.* 1998 Sep;124(3):526-35.
17. Takayama T, et al. Early hepatocellular carcinoma as an entity with a high rate of surgical cure. *Hepatology.* 1998 Nov;28(5):1241-6.
18. Tang ZY, et al. Progress and prospects in hepatocellular carcinoma surgery. *Ann Chir.* 1998;52(6):558-63.

#### ***XOLANGIOKARSİNOMA***

1. Blumgart LH., Benjamin IS. Liver resection for bile duct cancer. In. *Surg Clin North Am* 1989;69:2:323-338
2. Endo I, et al. Hepatic resection for advanced carcinoma of the gallbladder. *Nippon Geka Gakkai Zasshi.* 1998 Oct;99(10):711-6. Japanese.
3. Harrison LE, et al. Surgical treatment of 32 patients with peripheral intrahepatic cholangiocarcinoma. *Br J Surg.* 1998 Aug;85(8):1068-70.
4. Ito S, et al. Treatment of hilar cholangiocarcinoma (Klatskin tumors) with hepatic resection or transplantation. *J Am Coll Surg.* 1998 Oct;187(4):358-64.
5. Madariaga JR, et al. Liver resection for hilar and peripheral cholangiocarcinomas: a study of 62 cases. *Ann Surg.* 1998 Jan;227(1):70-9.
6. Nozaki Y, et al. Reconsideration of the lymph node metastasis pattern (N factor) from intrahepatic cholangiocarcinoma using the International Union Against Cancer TNM staging system for primary liver carcinoma. *Cancer.* 1998 Nov 1;83(9):1923-9
7. Ogura Y, et al. Central bisegmentectomy of the liver plus caudate lobectomy for carcinoma of the gallbladder. *Dig Surg.* 1998;15(3):218-23.
8. Roayaie S, et al. Aggressive surgical treatment of intrahepatic cholangiocarcinoma: predictors of outcomes. *J Am Coll Surg.* 1998 Oct;187(4):365-72.

9. Sasaki A, et al. Intrahepatic peripheral cholangiocarcinoma: mode of spread and choice of surgical treatment. *Br J Surg*. 1998 Sep;85(9):1206-9.
10. Yamamoto M, et al. Does gross appearance indicate prognosis in intrahepatic cholangiocarcinoma? *J Surg Oncol*. 1998 Nov;69(3):162-7.

### ***METASTATİK QARACİYƏR ŞİŞLƏRİ***

1. Bakalakos EA, et al. Determinants of survival following hepatic resection for metastatic colorectal cancer. *World J Surg*. 1998 Apr;22(4):399-404; discussion 404-5.
2. Elias D, et al. Results of 136 curative hepatectomies with a safety margin of less than 10 mm for colorectal metastases. *J Surg Oncol*. 1998 Oct;69(2):88-93.
3. Elias D, et al. Resection of liver metastases from a noncolorectal primary: indications and results based on 147 monocentric patients. *J Am Coll Surg*. 1998 Nov;187(5):487-93.
4. Fong Y, et al. Hepatic colorectal metastasis: current status of surgical therapy. *Oncology (Huntingt)*. 1998 Oct;12(10):1489-98; discussion 1498-500, 1503.
5. Gibbs JF, et al. Intraoperative determinants of unresectability for patients with colorectal hepatic metastases. *Cancer*. 1998 Apr 1;82(7):1244-9.
6. Hanazaki K, et al. Hepatic metastasis from esophageal cancer treated by surgical resection and hepatic arterial infusion chemotherapy. *Hepatogastroenterology*. 1998 Jan-Feb;45(19):201-5.
7. Kato T, et al. Recent management of metastatic colorectal cancer. *Gan To Kagaku Ryoho*. 1998 Oct;25(12):1865-72.
8. Kevin H. et al. Surgery for colorectal cancer metastatic to liver. In. *Surg Clin North Am* 1989;69:2:339-360
9. Kokudo N, et al. Effects of systemic and regional chemotherapy after hepatic resection for colorectal metastases. *Ann Surg Oncol*. 1998 Dec;5(8):706-12.
10. Nakamura S, et al. Resection of metastatic liver tumors with special reference to hepatic venous system. *Hepatogastroenterology*. 1998 Jan-Feb;45(19):24-8.
11. Norton JA, et al. Surgical treatment of localized gastrinoma within the liver: a prospective study. *Surgery*. 1998 Dec;124(6):1145-52

12. Purkiss SF. Theoretical evaluation of measurements used to assess the growth of colorectal hepatic metastases. *Eur J Surg.* 1998 Nov;164(11):803-9.
13. Quinlan RM. Tumors of the liver. In: Shackelford's Surgery of the alimentary tract. Saunders Company, 1996:512-525
14. Robinson BJ, et al. Is resection of pulmonary and hepatic metastases warranted in patients with colorectal cancer? *J Thorac Cardiovasc Surg.* 1999 Jan;117(1):66-76.
15. Zibari GB, et al. Surgical and nonsurgical management of primary and metastatic liver tumors. *Am Surg.* 1998 Mar;64(3):211-20; discussion 220-1.

### ***QARACİYƏRİN XOŞ XASSƏLİ ŞİŞLƏRİ***

1. Bartolozzi C, et al. Differentiation of hepatocellular adenoma and focal nodular hyperplasia of the liver: comparison of power Doppler imaging and conventional color Doppler sonography. *Eur Radiol.* 1997;7(9):1410-5.
2. Beets-Tan RG, et al. Hepatic adenoma and focal nodular hyperplasia: MR findings with superparamagnetic iron oxide-enhanced MRI. *Clin Imaging.* 1998 May-Jun;22(3):211-5.
3. Broglia L, et al. Computerized tomography, magnetic resonance, and nuclear medicine in the non-invasive diagnosis of focal nodular hyperplasia of the liver. *Radiol Med (Torino).* 1998 Sep;96(3):218-25
4. Cohen C, et al. Sex and androgenic steroid receptor expression in hepatic adenomas. *Hum Pathol.* 1998 Dec;29(12):1428-32.
5. Francis C et al. Benign liver tumors. In: *Surg Clin North Am* 1989;69:2:297-314
6. Fukukura Y, et al. Angioarchitecture and blood circulation in focal nodular hyperplasia of the liver. *J Hepatol.* 1998 Sep;29(3):470-5.
7. Lopez Cano A, et al. Focal nodular hyperplasia: characterization with Doppler ultrasonography. *Gastroenterol Hepatol.* 1998 Jun-Jul;21(6):277-9.
8. Mergo PJ, et al. MRI in focal liver disease: a comparison of small and ultra-small superparamagnetic iron oxide as hepatic contrast agents. *J Magn Reson Imaging.* 1998 Sep-Oct;8(5):1073-8.
9. Ott R, et al. Focal nodular hyperplasia and liver cell adenoma: operation or observation? *Zentralbl Chir.* 1998;123(2):145-53

10. Sakamoto M, et al. Natural history and prognosis of adenomatous hyperplasia and early hepatocellular carcinoma. *Jpn J Clin Oncol.* 1998 Oct;28(10):604-8.
11. Turkenburg JL, et al. Focal nodular hyperplasia. *J Belge Radiol.* 1998 Oct;81(5):249.

### ***QARACİYƏR TRAVMALARI***

1. Moore E.E. Critical Decisions in the Management of Hepatic Trauma. *Am J Surg* 148: 712-717, 1984
2. Feliciano DV, Jordan GL, Bitondo CG et al. Management of 1000 Consecutive Cases of Hepatic Trauma. *Ann Surg* 204: 438-445, 1986
3. Feliciano DV, Burch JM, Spjut-Patrinely V et al. Abdominal Gunshot Wounds. *Ann Surg* 208: 362-369, 1988
4. Əalker ML, Poindexter JM, Stovall I. Principles of Management of Shotgun wounds. *Surg Gynecol Obstet* 170: 01-05, 1990;
5. Feliciano DV. Surgery for Liver Trauma. *Surg Clinic North Am* 69: 273-284, 1989
6. Юароников ВВ. Диагностика и лечение ранений. Москва 1985
7. Bayramov NY. Odlu silah yaralanmalarının patogenezi və müalicə prinsipləri. Bakı 1994.
8. Bayramov NY. Classification Of Gunshot Wounds Of The Liver. *East J Surg* 1996;2:80-85
9. Bruce A., Cairns MD, Dale Ə. et al. Management and Outcome of Abdominal Shotgun Wounds. *Ann Surg.* 221: 272-277, 1995
10. Grimes ƏR, Deitch EA, McDonald JC. A Clinical Review of Shotgun Wounds to the Chest and Abdomen. *Surg Gynecol Obstet* 160: 148-152, 1985
11. Glezer JA, Minard G, Groce MA. Shotgun Wounds to the Abdomen. *Am Surg.* 59: 129-132, 1993
12. Reed RL, Merrell RC, Meyers ƏC et al. Continuing Evolution in the Approach to Severe Liver Trauma. *Ann. Surg* 216: 524-538, 1992
13. Pachter HL, Spencer FC, Hofstetter SR et al. Significant Trends in the Treatment of Hepatic Trauma. *Ann Surg* 215: 492-502, 1992

14. Degiannis E, Levy RD, Velmahos GC, et al. Gunshot injuries of the liver: The Baragəanath experience. Surg 117: 359-364, 1995
15. Moore EE, Shackford SR, Pachter HL. et al. Organ injury scaling: spleen, liver and kidney. J Trauma 29: 1664-1666

#### ***DİĞƏR XƏSTƏLİKLƏR***

1. Chen YS, et al. Pediatric liver transplantation from living-related donors. Transplant Proc. 1998 Nov;30(7):3252-3
2. Chan FL, et al. Modern imaging in the evaluation of hepatolithiasis. Hepatogastroenterology. 1997 Mar-Apr;44(14):358-69
3. HABERAL M. Organ ve doku transplantasyonları. 1994
4. Jeng KS. Treatment of intrahepatic biliary stricture associated with hepatolithiasis. Hepatogastroenterology. 1997 Mar-Apr;44(14):342-51
5. Kaəagishi N, et al. Safety of the donor operation in living-related liver transplantation: analysis of 22 donors. Transplant Proc. 1998 Nov;30(7):3279-80
6. Kelly DA. Pediatric liver transplantation. Curr Opin Pediatr. 1998 Oct;10(5):493-8
7. Liu CL, et al. Primary biliary stones: diagnosis and management. World J Surg. 1998 Nov;22(11):1162-6
8. Miyagaa S, et al. Concomitant caudate lobe resection as an option for donor hepatectomy in adult living related liver transplantation. Transplantation. 1998 Sep 15;66(5):661-3.
9. Oikaəa K, et al. Graft weight/recipient body weight ratio (G/R ratio) in living-related liver transplantation for pediatric patients: abdominal wall closure in cases with a large G/R ratio. Transplant Proc. 1998 Nov;30(7):3209-10.
10. Taira K, et al. A new, stable model of left lobectomy for living-related liver transplantation in the pig. Transplant Proc. 1998 Nov;30(7):3207-8.



## IV Bölüm

# QARACİYƏRİN REZEKSİYA ÜSULLARI

### QARACİYƏR REZEKSİYASININ TƏSNİFATI

Qaraciyər rezeksiyası *əməliyyata göstərişə, əməliyyat ardıcılığına, parenximanı kəsmə üsuluna, çıxarılan parenxima həcminə, və rezeksiya edilən bölgənin adına* görə təsnif edilir.

Göstərişin tə'cili olub olmadığına görə tə'cili və planlı rezeksiyalar ayırd edilir. Tə'cili rezeksiyalar az hallarda tətbiq edilir və travmalarda, şiş partlamaları və qanaxmalarda, mexaniki sarılıqda aparılır. Qaraciyərin əksər cərrahi xəstəliklərində isə, planlı rezeksiyalar daha çox yerinə yetirilir.

*Əməliyyat ardıcılığına* görə təsnifatda parenxima və damar ayaqcığının kəsilib bağlanması ardıcılığı nəzərdə tutulur. “*Şərq üsulunda*” əvvəlcə parenxima kəsilir, sonra isə, damar ayaqcıqlar bağlanıb kəsilir. “*Qərb üsulunda*” isə, bunun əksi - əvvəlcə ayaqcıq sonra isə, parenxima kəsilir. “*Qarışıq üsulda*” isə, qapı ayaqcığı bağlanıb kəsildikdən sonra parenxima kəsilir, ən axırda isə, qaraciyər venaları bağlanıb kəsilir.

Qaraciyər *parenximasını kəsmək* üçün istifadə edilən üsullar prinsipial olaraq *üç əsas gruba* ayrılır: *hemostatik tikiş qoyub kəsmə, dağlama və ayırma üsulları*. Hemostatik qoyub kəsmə üsulu hazırda yalnız biopsiyalarda istifadə olunur. Ən çox ayırma üsulu istifadə olunur. Dağlama üsulları isə, ayırma üsuluna köməkçi kimi tətbiq olunur.

Rezeksiya həcminə görə təsnifatında çıxarılan parçadakı sağlam parenximanın miqdarı nəzərdə tutulur ki, bu da çıxarılan sağlam parenximanın qalan qaraciyərə nisbəti ilə ölçülür. Yə'ni, nə qədər sağlam qaraciyər parenximası çıxarıldığı müəyyənləşdirilir. Bu əslində qalan

qaraciyərin funksional yükünü qiymətləndirmək deməkdir. Törəmənin həcmi nəzərə alınmır, çünki, törəmələr adətən qeyri-funksional hesab edilir. Rezeksiya həcminə görə böyük, orta və kiçik rezeksiyalar ayırd edilir. Parenximanın 30%-dən azının çıxarılması kiçik, 30-50%-nin çıxarılması orta, 50%-dən çoxunun çıxarılması isə, böyük həcmli rezeksiya adlanır. *Parenximanın pezeksiya həcmi* (PRH) qaraciyər parenximasının rezeksiya nəticəsində nə qədər azaldığını göstərir və aşağıdakı düsturla hesablanır:

$$PRH = \frac{\text{Çıxarılan qaraciyər parçasının həcmi} - \text{Pəlin həcmi}}{\text{Qaraciyərin vətəliyyatdan öncə həcmi} - \text{Pəlin həcmi}} \times 100$$

Parenximanın və rezeksiyanın həcmi təyin etmək üçün tomoqrafiya üsulu daha obyektivdir. Tomoqrafiya üsulu mümkün olmadıqda seqmentlərin təxmini həcminə görə hesablana bilər. I seqment qaraciyər həcmi 5%-ni, II+III seqmentlər birlikdə - 15%, IV seqment - 20%, V, VI, VII və VIII seqmentlərin hər biri qaraciyər həcmi 15%-ni təşkil edir. Onu qeyd etmək lazımdır ki, verilən seqment həcmi normal qaraciyər üçün nəzərdə tutulmuşdur. Qaraciyər xəstəliklərində seqmentlər atrofiyaya və ya hipertrofiyaya uğrayaraq həcmi çox dəyişə bilər. Məsələn, sirrozda sol pay hipertrofiyaya uğrayaraq sağ pay həcmi yaxınlaşa, hətta keçə bilər. Bundan başqa, bir payı və ya segmenti tutan törəmələrdə qaraciyərin digər bölgələri hipertrofiyaya uğrayaraq böyüyə bilərlər. Ona görə də, parenximanın rezeksiya həcmi qiymətləndirərkən tomoqrafik üsullara daha çox əhəmiyyət vermək lazımdır.

Çıxarılan *bölgənin adına görə* təsnifat ən çox qarışıqlıq törədən təsnifatdır. Eyni əməliyyat müxtəlif müəlliflər tərəfindən müxtəlif adlarla verilir və ya müxtəli həcmli rezeksiyalar eyni adla verilir. Məsələn, cərrahi sağ payın çıxarılması sağ lobektomi, sağ hepatektomi, sağ hemihepatektomi adlanır. Bu qarışıqlığın başlıca səbəbi *köhnə anatomik nomenklatura ilə qaraciyərin həqiqi arxitektonikası arasındakı uyğunsuzluqdur*. Köhnə anatomik nomenklaturada sağ və sol paylar arasındakı sərhəd oraqvari bağ hesab edilir. Həqiqətdə isə, paylar arasındakı sərhəd orta qaraciyər venası üzrədir. Yəni, köhnə nomenklaturada qaraciyərin xarici görünüşü nəzərdə tutulur. Ona görə də, klinik praktikada bunları ayırmaq üçün qaraciyərin xarici görünüşünə əsaslanan nomenklaturaya anatomik, daxili arxitektonikasına əsaslanan nomenklatura isə, cərrahi nomenklatura deyilir.

Məsələn, anatomik sağ paya cərrahi sağ pay və IV seqmentdən təşkil olunmuşdur. Anatomik sol pay isə, cərrahi II+III seqmentlərə uyğun gəlir.

Bizim tətbiq etdiyimiz təsnifatda qaraciyərin daxili arxitekonikasına əsaslanan cərrahi nomenklatura istifadə edilmişdir. Seqment çıxarılması *segmentektomiya*, sektor çıxarılması *sektorektomiya*, cərrahi payın çıxarılması isə, *lobektomiya* və ya *hemihepatektomiya* adlandırılır. Hepatektomiya terminini orqan köçürülməsində qaraciyərin bütövlükdə çıxarıldığı hallarda istifadə edirik.

Əməliyyatı adlandırarkən iki cəhəti qeyd etmək məsləhət görülür:

1. *Çıxarılan bölgənin ümumi adı və ona daxil olan seqmentlər*
2. *Parenximanın rezeksiya həcmi*

Misallar:

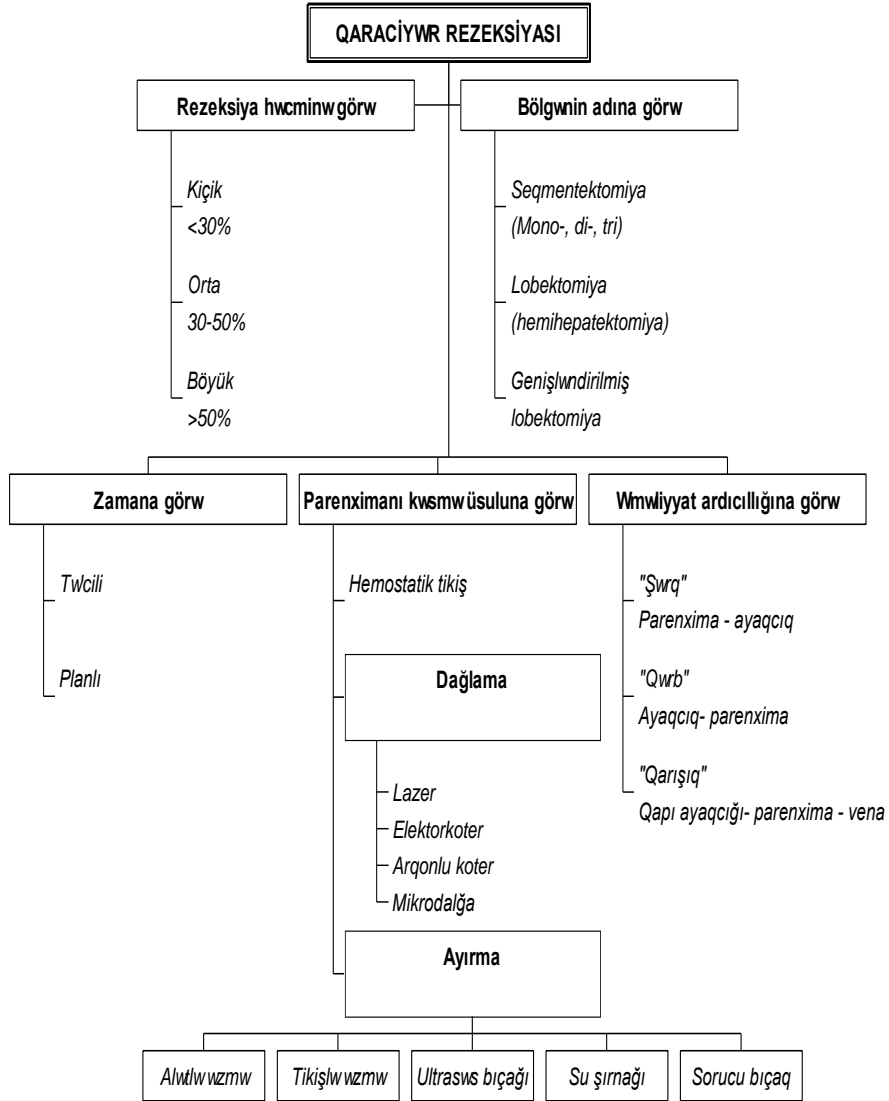
Qaraciyərin 2/3 rezeksiyası, sağ lobektomiya (hemihepatektomiya, V, VI, VII, VIII seqmentlər).

Qaraciyərin 35% rezeksiyası, sol lobektomiya (hemihepatektomiya - II, III, IV seqmentlər).

Qaraciyərin 55% rezeksiyası, genişləndirilmiş sağ lobektomiya (V-VIII+IV seqmentlər).

Klinik təcrübə və elmi araşdırmalar qaraciyər yetməzliyi, qanaxma, iltihabi proseslər və öd fistulları kimi ciddi ağırlaşmaların meydana gəlməsini parenximanın kəsilməsi vaxtı baş verən qanaxma, öd axarlarının yetərinə bağlanmaması, parenximanın nekrozu və qalıq qaraciyərin həcm və funksional baxımdan azlığı ilə əlaqələndirir. Əməliyyatdan sonrakı ağırlaşmalar içərisində ən çox rast gəlni və müalicə nöqtəyi-nəzərindən çətinlik yaradanı qanaxma və onun törətdiyi patoloji proseslərdir.

Şəkil 4.1 QARACIYWR REZEKSİYASININ TƏSNİFATI



Qaraciyərin qanaxmaya yüksək dərəcədə meyilli olması parenximanın anatomik quruluşundan irəli gəlir. Quruluş baxımından qaraciyər arteriyaların, qapı venalarının və öd axarlarının təşkil etdiyi qapı strukturları və qaraciyər venalarından əmələ gəlmiş damar-axacaq torundan və parenxim hüceyrələrdən ibarətdir. Damar-axacaq torunun təşkilində pay, sektoral, seqmqlar, subseqmqlar, lobulyar və kapilyar damarlar və axacaqlar (sinusoidlər, mərkəzi venulalar, xolangiolalar) iştirak edir. Ölçüləri 20 mm-dən 7 mkm-ə qədər olan damar və axacaqların təşkil etdiyi bu tor makroskopik və mikroskopik səviyyələrdə yüksək sıxlığa malikdir və təxminən dəqiqədə 1500 ml qanın qaraciyərdən keçməsinə və 1000 ml/gün miqdarında ödün ifrazını təmin edir. Damar-axacaq torunun yüksək sıxlığı, yüksək dərəcədə qan təhizatı (1 ml/g. dəq) və kapilyarlardan başlamış pay səviyyəsinə qədər bütün damarlardan qanaxma imkanının olması ilə əlaqədar parenximanın kəsilməsi vaxtı şiddətli qanaxma yaranır, vaxtında hemostaz edilmədikdə ağır qanıtirmə ilə nəticələnir.

Ona görə də, parenximanın kəsilməsi vaxtı qanaxmanı dayandırmaq qaraciyər rezeksiyası əməliyyatının “özək nöqtəsini” təşkil edir. Başqa sözlə, *qaraciyər parenximasının kəsilməsi əslində qaraciyərdaxili damar və axacaqların yetərli dərəcədə bağlanıb kəsilməsi deməkdir.*

Hazırda qaraciyər rezeksiyalarında qanaxmanı dayandırmaq üçün müxtəlif metodlar istifadə edilməkdədir. Bu üsulları prinsipal olaraq iki qrupda cəmləşdirmək olar.

*Birinci* qrup üsullarda qaraciyərdə və ya onun kəsiləcək bölgəsində əvvəlcə qan axını dayandırılır, sonra isə, parenxima kəsilir. “Hemostaz-kəsmə” adlandırdığımız bu üsullarda ya yerli sıxıcı tədbirlərin köməyi ilə (hemostatik tikişlərlə, sıxıcı alətlə) kəsik nahiyəsində, ya da, magistral damarlara (qaraciyər arteriyası, qapı venası, qaraciyər venaları, pay damarları ) nəzarət etməklə bütün qaraciyərdə və ya bir payda qan axını dayandırılır, sonra isə, rezeksiya edilir. Rezeksiyadan sonra sıxıcı, büzücü tikişlərlə son hemostaz həyata keçirilir.

*İkinci* qrup üsullarda qanaxmanın dayandırılması parenximanın kəsilməsi vaxtı həyata keçirilir. “Kəsərkən hemostaz” adlandırdığımız bu qrupa damarların parenximlə birlikdə dağlanaraq (koaqulyasiya edilərək) kəsilməsi (elektrik cərəyanı ilə, lazerlə, mikrodalğalarla, plazma ilə dağlama)

və ya damar-axacaq elementlərini paraenximdən ayıraraq bağlanıb kəsilməsi (digitoklaziya-barmaqla ayırma, alətlə əzmə, tikişlə əzmə, şırnaqla ayırma, sorucu bıçaqla ayırma, ultrasəsə ayırma) üsulları aid edilir.

#### **QANAXMANI DAYANDIRMA ÜSULLARI**

*Sıxıcı tikişlər* qaraciyər rezeksiyasında istifadə edilən ən qədim üsullardandır. İlk qaraciyər rezeksiyası bu üsulla yerinə yetirilmişdir. Metodun əsasında tikişlərin parenximanı və damarları birlikdə sıxaraq kəsiləcək bölgədə qan axınını dayandırması durur. Bu məqsədlə müxtəlif tikiş növləri təklif edilmişdir: fasiləli “Π” şəkilli, “Z” şəkilli, blok tikişlər; fasiləli döşək (matras) tikişi, çəkməçi tikişi, burmalı tikiş, qayıdan tikiş, metal, plastik tikişlər və s. Tikişlər kəsik xəttindən 1 sm aralı qoyulduqdan sonra parenxima kəsilir. Kəsik səthində baş verən qanaxan yerlərə əlavə sıxıcı tikişlər və ya örtücü “Z”-şəkilli tikişlər qoyularaq qanaxma dayandırılır .

Texnik olaraq asan və əlavə vəsait tələb etməməsinə baxmayaraq bu üsulların bir çox əksik cəhətləri vardır. Qaraciyər parenximasında nekrozlaşma, əməliyyat vaxtı və əməliyyatdan sonrakı dövrdə qanaxmalar, öd fistulları tikiş üsulunda ən çox rast gələn ağırlaşmalardır. Qaraciyərdaxili damarlardakı təzyiqlər nəzərə alınarsa, tikişlə qanaxmanı dayandırmaq üçün ən az 20-25 mm Hg st. təzyiq yaratmaq tələb olunur. Bu təzyiq işə, parenximanın əzilməsinə, tikişlərdən distal tərəfdə qalan 1sm enindəki toxumanın qan təchizatının pozulmasına və nəticədə tikiş xəttinə yaxın bölgələrdə parenximanın nekrozlaşmasına səbəb olur. Nekroza uğramış toxumalar əməliyyatdan sonrakı dövrdə intoksikasiya və septiki ağırlaşmalar törədə bilər. Bundan başqa nekrozlaşma tikişlərdə boşalma törədərək əməliyyatdan sonrakı dövrdə qanaxmaların və öd fistulların baş verməsinə səbəb ola bilər. Tikişlər vasitəsi ilə yüksək sıxıcı təzyiq yaratmaq mümkün olmadığı üçün (tikişlər parenximanı kəsir) təzyiqi 30-40 mm Hg st. səviyəsindən artıq olan damarlardan, xüsusən subseqmentar, seqmentar və pay arteriyalarından qanaxmanın qarşısının alınmasında yetərsiz olur. Ona görə də, sıxıcı tikişlərdən istifadə edərək aparılan rezeksiyalarda intraoperation qanaxmalar baş verir və onun dayandırılması üçün əlavə tikişlər qoymaq lazım gəlir. Bu səbəblərlə əlaqədar hazırda sıxıcı tikişlər qaraciyərin böyük həcmli rezeksiyalarında tətbiq edilmir.

**Sıxıcı alətlər vasitəsi ilə** rezeksiyalarda qaraciyər üçün hazırlanmış xüsusi sıxıcı ilə parenxima kəsik xəttinə yaxın yerdə müvəqqəti kompressiya edilərək kəsilir, kəsik səthinə tikişlər qoyularaq qanaxma dayandırılır, sonra alət çıxarılır. Mərkəzi və arxa seqmentektomiyalarda (IV, VII, VIII seqmentlər) bu üsulun tətbiqi texniki çətinliklər yaradır. Sıxıcı tikişlərə məxsus olan əksik cəhətlər bu üsulda da ortaya çıxdığından geniş tətbiq tapmamışdır.

**Magistral damarların müvəqqəti və daimi bağlanması.** Qaraciyərin böyük həcmli rezeksiyalarında, ağır və qanaxmalı travmalarında, qanın laxtalanma qabiliyyətində pozulmalar olan hallarda qanaxmanın azaltmaq üçün qapı damarlarını müvəqqəti olaraq sıxmaq lazım gəlir. Ədəbiyyatda bu metod Pringler usulu adlandırılır (235). Pringler üsulu qaraciyər venalından baş verən qanaxmaları nisbətən, qapı damarlarından baş verən qanaxmaları isə, kəskin olaraq azaldır. Ona görə də, bu üsul qaraciyər travmalarında qanaxma mənbəyinin qapı damarları yoxsa qaraciyər venaları olduğunu təyin etmək üçün də istifadə edilir. Pringler usulunda işemiyanın müddəti ilə ələqədar müxtəlif fikirlər var. Bu üsulun 10-15 dəqiqə sıxma, 5 dəqiqə açma hərəkətlərinin təkrarlanması ilə istifadə edilməsi geniş yayılmışdır. Bir çox müəlliflər qapı damarlarının 1 saata qədər sıxılmasının qaraciyər üçün təhlükəsiz olduğunu göstərirlər. Qaraciyərin işemiya-reperfuzya zədələnmələrinin profilaktikası üçün antioksidantlar və sitoprotektorlar təkilf edilir. Asan yerinə yetirilməsi, təcili vəziyyətlərdə istifadə oluna bilməsi, parenximanın istənilən kəsilmə üsulları ilə birlikdə tətbiq oluna bilməsi və travmalarda qanaxma mənbəyinin təyini üçün yararlı olması Pringler üsulunun üstün cəhətləridir. Ancaq bu üsulun mədə bağırsağ sistemində venoz staz (göllənmə) yaratması, dövr edən qanın həcmi azaltması, parenximada işemiya törətdiyi üçün işemiyaya çox həssas olan qaraciyər sirrozlarında istifadə imkanının kəskin azalması və canlı donordan qaraciyər parçasının köçürülməsi əməliyyatında istifadə oluna bilməməsi kimi əksik cəhətləri də mövcuddur. Həmçinin bu üsulla icra edilən rezeksiyalarda parenximanın kəsilməsindən sonra qanaxmanı son və davamlı dayandırmaq üçün tikişlərdən, dağlama üsullarından və lokal hemostatiklərdən istifadə edilməsi lazım gəlir və damarlar parenxima içərisinə qaçdığı üçün bu üsulların yerinə yetirilməsi çətinləşir, effektivliyi isə, azalır. Ona görə də

hazırda Pringler üsulu qaraciyər rezeksiyalarında sərbəst şəkildə yox, köməkçi və ehtiyat vasitə kimi istifadə olunur.

Magistral damarlara nəzarət metodlarından biri də onların qaraciyər qapısında, parenxima içərisində və aşağı boş venaya açılan yerdə ayrılıb bağlanmasıdır. Çıxarılan payın, sektorun və ya seqmentin gətirici və aparıcı damarları selektiv olaraq bağlandıqdan sonra parenxima kəsilir, baş verən qanaxmalar digər üsullarla dayandırılır. Qərb cərrahları tərəfindən çox istifadə edildiyi üçün bu üsul ədəbiyatlarda “qərb üsulu” adı ilə də məşhurdur. Magistral damarlar selektiv olaraq bağlandığı üçün çıxarılan parça tərəfdən qanaxma xeyli azalır, qalan qaraciyər parçasında isə, total işemiya, qapı sistemində venoz durğunluq və dövr edən qanın defisiti baş vermir. Lakin qalan parenxima hissəsindən qanaxma davam edir. Bundan başqa parenximi kəsmədən damarların ayrılması xeyli çətinliklər törədir, bə’zən də onların zədələnməsinə səbəb olur. Bu vəziyyətlər qaraciyər venalarını sərbəstləşdirərkən daha çox rast gəlir. Digər tərəfdən canlıdan qaraciyər köçürərkən bu üsul tətbiq oluna bilmir.

Magistral damarlara nəzarət üsullardan biri də total vaskulayar izolyasiya, yə’ni qaraciyərə gələn və çıxan bütün damarların bağlanaraq, qaraciyəri müvəqqəti olaraq tamamilə qansızlaşdırılmasıdır. Bu üsul son illər praktikaya tətbiq edilməyə başlamışdır. Bu üsul rezeksiyanı az qanitirmə ilə həyata keçirməyə imkan versə də, işemiya və portal sistemdə staz törətmək kimi əksik cəhətlərə sahibdir.

Beləliklə, hazırda mə’lum olan “hemostaz-kəsmə” metodları qanaxmanı yetərli dərəcədə dayandırmamaq, parenximada işemiya və nekroz törətmək kimi əksik cəhətlərə malik olduqları üçün sərbəst şəkildə geniş tətbiq tapa bilməmişlər. Lakin, bir çox müsbət cəhətlərinə görə digər üsullara birlikdə rezeksiya zamanı köməkçi vasitə kimi istifadə olunurlar.

#### **PARENXİMANI KƏSMƏ ÜSULLARI**

Qan axınını lokal və total olaraq dayandırdıqdan sonra parenximanın kəsilməsindən ibarət olan “hemostaz-kəsmə” üsullarının qaraciyər rezeksiyalarında başlıca problem olan qanaxmanı yetərinə dayandırmaması alternativ bir yolun - “kəsərkən hemostaz” adlandırdığımız və qanaxmanın



parenximanın kəsilməsi vaxtı dayandırması prinsipini meydana çıxarmışdır. Hazırda bu prinsip başlıca olaraq parenxima və damarları birlikdə dağlama və qaraciyərdaxili damarları parenximdən ayıraraq bağlayıb kəsmə yolları ilə həyata keçirilir.

### ***Dağlama üsulları***

*Elektriklə dağlama* (elektrokoagulyasiya) cərrahiyyədə ən geniş yayılmış koagulyasiya üsuludur. Müasir elektrokoagulyatorların geniş güc diapazonu, kəsmə və dağlama rejimlərində işləyə bilməsi onların imkanlarını artırır. Elektriklə dağlama üsulu qaraciyər parenximini və qaraciyərdaxili damar-axacaq strukturlarını sürətlə kəsməyə imkan verir. Lakin bir çox əksik cəhətləri bu usulun qaraciyər rezeksiyalarında istifadəsini məhdudlaşdırır. Elektriklə dağlama qaraciyər parenximasında geniş nekroz törədir. Diametri 0,5-1 mm-dən çox olan damarlar elektriklə dağlama vaxtı koagulyasiyaya uğramadığından qanaxma baş verir və bunun dayandırılması üçün dağlama gücünü və ya müddətini artırmaq lazım gəlir. Bu isə, parenximada nekroz sahəsinin daha da genişlədirir, bir çox hallarda isə, qanaxmanı tam dayandıra bilmir. Elektriklə dağlama magistral damarları zədələdiyi üçün onlara yaxın bölgələrdə istifadə edilməsi təhlükəlidir. Ona görə də elektiriklə dağlama qaraciyər rezeksiyalarında məhdud şəkildə - Qlisson kapsulunu, qaraciyər bağlarını və az hallarda isə, böyük damarlar olmayan bölgələrdə kiçik parenxim kəsilmələrində istifadə edilir.

*Lazer bıçağı* texniki tərəqqinin mühüm nəliyəyətlərindən biri olub cərrahiyyədə geniş istifadə edilir. Mə'lumdur ki, lazer məcburi şüalandırılma nəticəsində gücləndirilmiş monoxromatik və koherent işıq şüalarıdır. Bu xassələr lazerlərin fiziki, kimyəvi, bioloji və s. tə'sir effektlərinin əsasında durur. Şüalandırma dozası (vahid səthə verilən işığın enerjisi- güc və zamanın hasil) və şüaların dalğa uzunluğundan asılı olaraq lazerlər toxumalarda müxtəlif növ spesifik və qeyri-spesifik dəyişikliklər törədir. Toxumalarda lazerlərin tə'siri ilə aşağı dozalarda (0,3-5 C/sm<sup>2</sup>) spesifik biostimulyasiya, orta dozalarda (10-30 C/ sm<sup>2</sup>) bioloji proseslərin ləngiməsi, yüksək dozalarda isə, dağlama (200-400 C/ sm<sup>2</sup>) və buxarlandırma (800 C/sm<sup>2</sup> dozadan artıq) effektləri ortaya çıxır. Lazerlərin cərrahi əməliyyatlarda istifadəsinin əsasında termik tə'sir nəticəsində meydana gələn buxarlandırma, dağlama effektləri və bu effektlərin birmomentli baş verməsi durur. Yüksək

enerjiyə malik lazer işığının tə'sirindən toxumalarda təbiətə yarıq prosesi olan və morfoloji baxımdan 3 bölgəyə ayrılan "lazer yarası" əmələ gəlir. Mərkəzi yara defekti lazerin yüksək termik təsirindən toxumadakı bərk və maye təbiətli maddələrin birbaşa buxara çevrilməsi nəticəsində əmələ gəlir. Nekroz bölgəsi adlanan ikinci zonanı toxumaların koagulyasion nekrozu nəticəsində əmələ gəlmiş "koagulyasion pərdə" və nekrobioza uğramış toxumalar təşkil edir. Nekroz bölgəsinin ətrafında yerləşən üçüncü reaktiv bölgə isə, orqanizmin nekroza qarşı iltihab reaksiyası nəticəsində əmələ gəlir. Lazerin istifadə dozası və toxumanın xüsusiyyətlərindən asılı olaraq bu bölgələrin ölçüləri dəyişir.

Hazırda cərrahiyyədə lazer bıçağı kimi aktiv maddəsi karbon qazı (CO<sub>2</sub>) və yarımkəçiricilər (Er:YAG, Nd:YAG və s.) olan, infraqırmızı diapazonda şüalandıran yüksək enerjili lazerlər daha geniş yayılmışdır. Yumşaq işıqdaşıyıcıların və safir ucluğun köməyi ilə lazerlər istənilən dərinlikdəki əməliyyatlarda asanlıqla istifadə və idarə oluna bilirlər.

Qaraciyər cərrahiyyəsində çıxış gücü 25-80 Ə olan lazerlər > 1000 C/sm<sup>2</sup> dozada istifadə edilməkdədir. Bu təsir nəticəsində qaraciyərin parenximası kəsilir, damarlar isə, həm dağlanır, həm də kəsilir. İki effekti eyni vaxtda törədə bilmək kimi başlıca üstün cəhətlərə malik olan lazerin qaraciyər cərrahiyyəsində yeni era açacağı, "qansız əməliyyat" həyata keçirəcəyi və sür'ətli rezeksiya imkanı yaradacağına böyük ümid yaratmışdı. Ancaq qaraciyərin quruluş xüsusiyyətləri və lazerlərə məxsus bir çox nöqsanlarla əlaqədar lazer bıçağı qaraciyər rezeksiyasında əsas problem olan qanaxma problemini tam aradan qaldıra bilmədi.

*Birincisi*, lazer işığı qaraciyər toxumasında nekroz törədir. Nekrozun ölçüsü müxtəlif müəlliflərə görə 4 mm-dən 2 sm-ə qədər ola bilər. *İkincisi*, klinik və eksperimental işlər nəticəsində mə'lum olmuşdur ki, diametri 1 sm-dən çox olan qaraciyərdaxili damarlar lazerlərlə yetərli dərəcədə dağlanmırlar və ona görə də "qansız rezeksiya" icra etmək mümkün olmur. Yetərli hemostaz üçün uzunmüddətli dağlama lazım gəlir. Bu nekrozun artmasına səbəb olur. *Üçüncüsü*, kəsilən bölgədə qan dövranı dayandırıldıqda lazer enerjisinin ətrafa yayılmasının azalması ilə əlaqədar, nekroz sahəsi kiçilir, hemostatik effekt və kəsmə sür'əti artır. Ancaq işemiyaya həssaslığı yüksək olan sirrozlu qaraciyərlərdə, canlıdan parça qaraciyər köçürülməsində

orqanın müvəqqəti də olsa, qansızlaşdırılması mənfi nəticələrə gətirib çıxarır. Dördüncüsü, lazerlə kəsmə vaxtı oksigenin iştirakı ilə gedən yanma prosesi sayəsində toxumaların kömürləşməsi baş verir. Əməliyyat vaxtı görmə sahəsini örtülür, əməliyyatın icrası çətinləşir və magistral damarların zədələnməsi ehtimalı artır.

*Arqonlu elektrokoaqulyator* iki ünsürü - arqon qazının püskürülməsi və yüksək tezlikli elektrik cərəyanını birlikdə istifadə etməyə imkan verən cihazdır. Yüksək tezlikli elektrik cərəyanı digər elektrokoaqulyatorlarda olduğu kimi toxumalarda dağlama, kəsmə effektləri törədir. Elektrokoaqulyasiya vaxtı yaraya tökülən qan və toxuma hissələri püskürülən arqon qazı vasitəsi ilə kənarlaşdırılır. Arqon qazı inert qaz olduğundan toxumalarda dəyişiklik törətmir, əksinə dağlama sahəsindən oksigeni qovaraq toxumaların yanması və kömürləşməsinin qarşısını alır. Kəsilən nahiyəyə arqon qazı 2-7 L/dəq. sür'ətlə elektrik cərəyanı ilə birlikdə verilir. Arqon qazının yaranı təmizləməsi və kömürləşmənin qarşısını alması elektrokoaqulyasiya vaxtı kəsilən və dağlanan toxumaların görünməsinə imkan verir, magistral damarların zədələnmə ehtimalı və nekroz sahəsini azaldır. Nekroz bölgəsinin 3-4 mm-ə qədər olduğu göstərilir. Elektrokoaqulyatorlara və lazerlərə görə bu üstünlüklərə malik olan arqonlu elektrokoaqulyatorun bir çox nöqsan cəhətləri də var. Yüksək sür'ət və təzyiqlə verilən arqon qazı damarlara keçərək emboliyalar törədə bilər. Xüsusən də böyük damarlara yaxın yerlərdə istifadə edilərkən bu təhlükə daha artır. Püskürmə nəticəsində şiş hüceyrələrinin, viruslu toxumaların ətrafa yayılması da arqonlu elektrokoaqulyatorun mənfi tərəflərindəndir. Yüksək tezlikli elektrik cərəyanı (və ya elektromaqnit dalğaları) arqonlu fəzadan keçərkən arqon atomlarını ionlaşdırır və bu zaman mavi rəngli işıq əmələ gəlir. Ona görə də bə'zən səhv olaraq bu cihazı arqon lazeri və ya arqon şüaları adlandırırlar. Əslində isə, toxumalardakı dağlama və kəsilmə prosesləri elektrik cərəyanının tə'sirindən baş verir, arqon isə, yalnız püskürtmə effekti yaradır.

*Plazma bıçağının* cərrahiyədə tətbiqi nüvə reaksiyaları nəticəsində əmələ gələn yüksək plazma enerjisinin toxumalarda dağlama və kəsmə effektləri törətməsinə əsaslanmışdır. Şüalanma təhlükəsi, çətin idarə olunması ilə əlaqədar plazma bıçağı hazırda geniş tətbiq tapmamışdır.

**Ayrırma üsulları.**

Ayrırma üsulları adı altında intrahepatik damarlar və axacaqların parenximadan ayıraraq bağlanması prinsipinə əsaslanan metodlar birləşdirilir. Damar- axacaq strukturlarının və parenximatoz hüceyrələrin fiziki xüsusiyyətləri (elastiklik, bərklik, su tutumu) arasındakı fərqi olması onları bir-birindən ayırmağa şərait yaradır. Nisbətən kövrək və incə olan parenximanın mexaniki təsirdən əzilməsi, parçalanması və dağılması sayəsində elastikliyi və möhkəmliyi nisbətən yüksək olan damar-axacaq strukturlarının sərbəstləşməsinə imkan yaranır. Hazırda əzmə, ultrasəs və su şırnağı ayırma üsulları istifadə edilməkdədir.

**Əzmə üsullarında** barmaqların və ya alətlərin köməyi ilə parenxima əzilərək parçalanır, sərbəstləşən damar-axacaq strukturları bağlanıb kəsilir və bu hərəkətlər təkrarlanaraq çıxarılacaq parenximanın tam ayrılmasına qədər davam etdirilir.

**Barmaqla əzmə üsulu** (digitoklaziya) ayırma metodları içərisində ən qədimidir, 1958-ci ildə T.Y.Lin tərəfindən klinikada istifadə edilmişdir. Qlisson kapsulası kəsildikdən sonra qaraciyər toxuması baş və göstərici barmaqlar arasında əzilir və bu vaxt damar-axacaq elementləri atmalar şəklində ortaya çıxır. Bu üsul hər dəfə ayrılmış damar-axacaq elementlərinin bağlanıb kəsilməsinin təkrarlanması ilə və ya kəsik xətti üzrə bütün damarları sərbəstləşdirdikdən sonra bağlayıb kəsməklə istifadə edilir. Digitoklaziyada adətən diametri 1,5-2 mm-dən az olan damarlar dağılır, böyük damarlar isə, sərbəstləşdirilir. Texniki cəhətdən asan, sürətli olması və damarlara barmaqlarla nəzarət edilə bilməsi digitoklaziya üsulunun başlıca üstünlükləridir. Bu üsulla 5-8 dəq. ərzində parenxima ayrılır. Ona görə də qaraciyərin sürətli rezeksiyaları tələb olunan və qan axan böyük damarların tapılması üçün məsləhət görülür. Ancaq, toxumalar barmaqla əzilərkən diametri 1,5-2 mm-dən kiçik damarlar zədələndiyi və parenxima içərisinə qaçdığı üçün qanaxma artır, onun dayandırılması çətinləşir. Xüsusi ilə hipokoaqulyasiya fonunda qanıtirmə təhlükəsi çox yüksək olur. Digər üsullarla müqayisədə barmaqla əzmə vaxtı daha çox toxuma zədələndiyi üçün (2-3 sm) nekroz sahəsi böyük olur.

Prinsipcə barmaqla əzmə üsuluna yaxın olan *alətlə əzmə* metodunda parenxima küt alətlərin köməyi ilə əzilərək içərisindəki damarlar

sərbəstləşdirilir. Bu məqsədlə bıçaq sapı, arterial sıxıcılar, toxuma ayırıcıları (dissektor) və xüsusi olaraq bunun üçün hazırlanmış alətlər istifadə edilir. Damar-axacaq elementlərinin daha aydın görünməsi üçün kəsik sahəsindəki toxuma parçaları və qan vakuüm sorucusu ilə təmizlənir. Barmaqla əzmə metodundan fərqli olaraq alətə əzmə üsulunda nekroz sahəsi kiçik olur (1,5 sm) və kiçik damarlar (1mm-ə yaxın) ayrıldığından qanaxma az olur. Ancaq bu üsul qaraciyərin rezeksiya müddətini xeyli artırır.

Əzərək ayırma üsullarının biri də *tikiş sapı ilə əzmə metodudur*. Parenxima parçasından alətlərin köməyi ilə keçirilmiş tikiş sapı bağlanarkən parenxima kəsilir, damar və axacaqlar bağlanır. Damarların görünmədən, nəzarətsiz, kor-koranə bağlanması və düyün içərisinə parenximanın alınması ilə əlaqədar əməliyyatdan sonra nekroz, septik ağırlaşmalar və qanaxmalar baş verir.

#### ***Sorucu bıçaqla rezeksiya***

Sorucu bıçaq adlanan alətin işləmə prinsipinin əsasında qaraciyər parenximasının kiçik boru ilə yüksək təzyiqdə sorulması və bu vaxt parenximadaxili damar və axacaqların sərbəstləşməsi durur. Parenxima sorulduqdan sonra sərbəstləşən damar və axarlar bağlanıb kəsilir və ya kooqulyasiya olunur. Bu metodun bir çox çatışmayan cəhətləri vardır. Birincisi, sirrozlu qaraciyərdə aşırı fibroz olduğu üçün sorucu bıçaqla qaraciyər parenximasını ayırmaq çətinlik törədir. İkincisi, bu metodla xəstə qaraciyərdə rezeksiya zamanı elastikliyi itirmiş damarlar asanlıqla zədələnir və qanaxmaya səbəb olur.

Ayırma üsullarından biri də *su şırnağı* ilə rezeksiya metodudur. Yüksək təzyiq altında ( $12-50 \text{ Kg/sm}^2$ ) kiçik diametrlili (0,1-0,5 mm) borudan keçən su şırnağı qaraciyər parenximasına yönəldilir. Bu təzyiqin tə'siri nəticəsində parenxima hüceyrələri damarlardan qopub ayrılır. Diametri 0,2 mm-dən kiçik damarlar zədələnir, böyük damarlar isə, zədələnmədən sərbəstləşir. Çox kiçik damarlar eljtrokooqulyatorla dağlanaraq, nisbətən iri damarlar isə, bağlanaraq kəsilir. Normal qaraciyərdə  $12-20 \text{ Kg/sm}^2$  təzyiq yetərli olduğu halda, sirrozlu qaraciyərdə fibrotik prosesin dərəcəsiindən asılı olaraq şırnağın təzyiqini artırmaq lazım gəlir. Qaraciyər toxumasında çox az nekroz törətməsi (1-2mm), ucuz olması, çox kiçik damarları zədələməməsi bu üsulun səciyyəvi üstünlükləridir. Ancaq bu üsulun da bir çox əksik

cəhətləri də var. Su şırnağının qaraciyərə toxunarkən köpüklənməsi, qan və toxuma parçaları ilə qarışması sayəsində kəsik sahəsi örtülür, görmə çətinləşir. Kiçik damarlar (<0,2 mm) dağlanmadığı üçün kapilyar tipli qanaxma baş verir və koaqulyasiya pozulmalarında bu qanaxmalar təhlükəli olur. Şırnaq şiş hüceyrələrinin, infeksiyalı toxumaların ətrafa yayılmasına da səbəb olur. Əməliyyat müddətinin nisbətən artıq olması da şırnaqla rezeksiya üsulunun əksik cəhətlərindəndir.

#### ***Ultrasəsə ayırma***

Ultrasəs dalğalarının cərrahi bıçaq kimi istifadəsinə 1970-ci illərin sonundan başlanmışdır. Qaraciyər rezeksiyasına olan tələbatın artması və lazer, elektrokoagulyator kimi ümidverici üsulların rezeksiya problemlərini yetərli dərəcədə həll edə bilməməsi 1990-cı illərdə ultrasəsə ayırma metodunun inkişafına təkan verdi.

Ultrasəs dalğalarının cərrahiyyədə tətbiqinin əsasında toxumalarda törətdiyi kavitasiya hadisəsinin durduğu hesab edilir. Kavitasiya, yüksək enerjinin tə'siri ilə mühitdə olan molekulların sür'ətli hərəkət əldə edərək buxara çevrilməsi, buxar qovucuqlarının əmələ gəlməsi və qovucuqların partlaması hadisəsidir. Qovucuqların partlaması hüceyrəvi və qeyri-hüceyrəvi strukturların parçalanması, dağılması və destruksiyasını törədərək toxumada defektin, yaranın əmələ gəlməsinə səbəb olur. Toxumanın fiziki-kimyəvi xüsusiyyətləri və verilən dalğanın enerjisindən asılı olaraq ultrasəsin toxumada törətdiyi effekt müxtəlifdir. Su ilə zəngin və zərif olan parenxima hüceyrələri və kapilyarlar nisbətən azenerjili dalğaların təsirindən və daha tez destruksiyaya uğrayırlar. Birləşdirici toxuma lifləri ilə zəngin olan bağlar, fassiya, böyük ölçlü damar və axacaq elementlərinin zədələnməsi üçün daha böyük enerji tələb olunur. Parenxima və damar-axacaq elementlərinin fiziki-kimyəvi xüsusiyyətləri arasındakı fərqə və buna uyğun dalğa enerjisi ilə strukturların bir-birindən ayrılması ultrasəsin qaraciyər rezeksiyasında tətbiqinin əsasında durur. Müəyyən olunmuşdur ki, saniyədə verilən 1-3 KC/sm<sup>2</sup> (1-3 KƏ/sm<sup>2</sup> gücündə) ultrasəs enerjisi parenximada destruksiya və 1 mm-dən kiçik damarlarda dağlanma törətdiyi halda, Qlisson kapsulunu, peritonu, qaraciyərdəki 1 mm-dən böyük damarları zədələmir. Nəticədə bu ölçüdəki damar və axacaqlar parenximadan ayrılaraq sərbəstləşdirilir və onlara nəzarət üçün şərait yaranır. Müqayisə, üçün qeyd etmək olar ki,

müayinə üçün istifadə olunan ultrasəs cihazları 3 Mhz tezlikli və  $10 \text{ mƏ/sm}^2$  gücündə ultrasəs dalğalandırırlar.

Hazırda qaraciyər rezeksiyasında CUSA (Cavitron Ultrasonic Surgical Aspirator) adlanan ultrasəs ayırıcısı istifadə edilir. Bu cihaz prinsipal olaraq 3 prosesi eyni vaxtda həyata keçirməyə imkan verir: ultrasəs kavitasiyası; su ilə yuma; sorma. Cihazdan 23 KHz tezlikdə, və 100 mkm dalğa uzunluqlu ultrasəs çıxır. Bu dalğalar diametri 2 mm olan vibratordan çıxaraq  $2,5 \text{ KƏ/sm}^2$  güc sıxlığı yaradır və toxumaya  $2,5 \text{ KƏ/sm}^2$  dozada enerji verilməsini təmin edir.

Ultrasəslə birlikdə vurulan su ultrasəs dalğalarının toxumaya yayılması üçün mühit yaradır, şırnaq effekti törədərək hüceyrələrin damar-axacaq elementlərindən asanlıqla ayrılmasına imkan verir. Sorucu isə, yarıdakı parçaları, su və qanı təmizləyərək rezeksiya sahəsinin aydın görünməsi üçün şərait yaradır.

Ultrasəs kavitasiyası, su şırnağı və sorma proseslərinin eyni vaxtda həyata keçirilməsi nəticəsində kiçik damarlar ( $<1 \text{ mm}$ ) dağlanır, parenximada defekt yaranır, parenximadan ayrılaraq sərbəstləşən və defektdə aydın görünən damar-axacaq elementlərinin (diametri  $>1 \text{ mm}$ ) bağlanıb kəsilməsi mümkün olur. Bu elementlərin bağlanması üçün avtomatik klemlərin istifadə edilməsi kəsmə prosesini sürətləndirməyə imkan verir. Beləliklə qaraciyərin sürətli və az qanaxmalı rezeksiyası həyata keçirilir.

Ultrasəs bıçağının 70-ci illərdən, CUSA tipli cihazın isə, 90-cı illərdən başlayaraq ümumi cərrahiyyədə, ginekologiyada, neyrocərrahiyyədə istifadə edilməsinə baxmayaraq onun üstün və əksik cəhətləri ilə əlaqədar müxtəlif fikirlər var. Rezeksiya vaxtı baş verən qanaxmanın miqdarına görə aparılan tədqiqatların əksəriyyətində ultrasəs üsulunun digitoklaziyaya nisbətən qanaxmanı xeyli azaltmasını göstərilir. Digtoklaziya vaxtı qaraciyərin vahid səthinə düşən qanaxma miqdarı  $32,5 \text{ ml/sm}^2$  olduğu halda, ultrasəslə rezeksiyalarda bu miqdar  $24,3 \text{ ml/sm}^2$  təşkil etmişdir. Əzmə üsullarında rezeksiyanın həcmindən asılı olaraq qanaxma orta hesabla 1,5-3 l təşkil etdiyi halda, uyğun həcmli rezeksiyalarda ultrasəs tətbiq edildikdə qanaxmanın miqdarı 0,6-1,5 l-ə qədər azalmışdır, qanköçürməyə təlabat isə, azalmışdır. Ancaq ədəbiyyatda ultrasəs üsulunun əzmə üsulu ilə müqayisədə qanaxma miqdarını azaltmadığını göstərən faktlar da vardır.

Ultrasəs üsulunun elektokoaqulyasiya və lazerlərlə müqayisədə qanaxma miqdarını azaltması bir neçə tədqiqatda göstərilmişdir. Əksinə, lazer və ultrasəs üsulları arasında qanaxma miqdarına görə ciddi fərq olmadığını təsdiq edən işlər də mövcuddur.

Əməliyyata sərf edilən zamana görə ultrasəs üsulu ilə digər rezeksiya üsullarının müqayisəsinə həsr edilmiş işlərdə müxtəlif nəticələr ortaya çıxmışdır. Bə'zi araşdırmalarda ultrasəsin digitoklaziya və lazerə nisbətən əməliyyat müddətini azaltması qeyd edilir. Bir çox tədqiqatlarda isə, əzmə, ultrasəs və lazer üsullarının əməliyyat müddətinə görə bir-birindən fərqlənməməsi göstərilmişdir. Parenximanı kəsmə sür'ətinə görə aparılan tədqiqatlarda ultrasəslə (0,50 dəq/sm<sup>2</sup>) əzmə metodu (0,57 dəq/sm<sup>2</sup>) arasında ciddi fərq olmaması nəticəsi meydana çıxmışdır. Ədəbiyyatda nəticə müxtəlifliyinin başlıca səbəblərindən biri əməliyyata sərf edilən vaxtın hesablanmaları arasındakı fərqin olmasıdır. Çünki, bir çox müəlliflər tam əməliyyat vaxtını, bə'ziləri qaraciyərin kəsilmə və tam hemostaz müddətini, digərləri isə, sadəcə parenximanın kəsilməsinə sərf edilən vaxtı (damar-axacaq elementlərinin ayrılmasını) nəzərə almışlar. Zənnimizcə bu üsulların müqayisəsi qaraciyərin kəsilməsi və tam hemostaza sərf edilən zamana görə və qaraciyərin struktural dəyişikliklərini nəzərə alaraq aparılarsa idi, daha doğru nəticələr ortaya çıxardı.

***Beləliklə, hazırda qaraciyər rezeksiyası üçün mövcud olan üsulların heç biri "ideal rezeksiya üsulu" tələblərinə, yə'ni minimal qanaxma və ya qanaxmasız, sür'ətli kəsmə, qaraciyərdə nekroz törətməmə və sirrotik qaraciyərlərdə də effektiv ola bilmə kimi tələblərə yetərli dərəcədə cavab vermirlər. Ona görə də qaraciyər rezeksiyası üçün yeni effektiv üsulların axtarışı cərrahi hepatologiyanın vacib məsələsi olaraq qalmaqdadır.***



*Cədvəl 4.1. Qaraciyər rezeksiyalarında istifadə edilən üsulların qanaxmanı dayandırma imkanları üstünlükləri, nöqsanları və tətbiqinə göstərişlər*

<b>ÜSULLAR</b>	<b>Hemostaz mexanizmi</b>	<b>Hemostaz imkanları</b>	<b>Üstünlükləri</b>	<b>Nöqsanları</b>	<b>Tətbiqinə göstərişlər</b>
<b>Hemostatik tikişlər</b>	Parenxima və damarları birlikdə sıxma	Kapilyarlar, çapı <1mm venalar	Əlavə vəsait tələb etməməsi Asan olması Dərinə qaçmış damarlardan qanaxmanı dayandırması	Nekroz törətməsi (1-2 sm) Yetersiz intraoperasyon hemostaz (arteriyal) Əməliyyatdan sonra qanaxmalar (nekrozla əlaqədar)	İntraoperasyon biopsiyalar
<b>Hemostatik sıxıcı alət</b>	Parenxima və damarları birlikdə sıxma	Kapilyarlar, çapı <1mm venalar	Asan və tez olması	Nekroz törətməsi (1-2 sm) Müvəqqəti olması və daimi hemostaz üçün digər üsulların lazım gəlməsi Qaraciyərin arxa və mərkəzi seqmentlərinə qoyula bilməməsi	İntraoperasyon biopsiyalar
<b>Magistral damarlara selektiv nəzarət</b>	Çıxarılan parçanın qan dövrəsinin tam və ya hissəvi olaraq dayandırılması	Kollaterallar dan və qalan hissəninə əlavə başqa bitün damarlar	Qanaxma təhlükəsinin azalması Digər üsullarla birlikdə istifadə oluna bilməsi	Qalan paydan qanaxmanın olması və bunu dayandırmaq üçün digər üsulların lazım gəlməsi Damarları ayırarkən çətinliklər və zədələmə təhlükəsi Canlıdan qaraciyər köçürülməsində istifadə edilə bilməməsi	Digər üsullarla birlikdə qeyri-transplantasiya lobektomiyalarda
<b>Pringler üsulu</b>	Qapı damarlarını müvəqqəti sıxma	Kollaterallar dan və qaraciyər venalarından	Qanaxma təhlükəsinin azalması Digər üsullarla birlikdə istifadə oluna bilməsi	Müvəqqəti olması və daimi hemostaz üçün digər üsulların lazım gəlməsi	Qaraciyər travmalarında qanaxma mənbəyinin

**Cədvəl 4.1. Qaraciyər rezeksiyalarında istifadə edilən üsulların qanaxmanı dayandırma imkanları üstünlükləri, nöqsanları və tətbiqinə göstərişləri (davamı)**

<b>ÜSULLAR</b>	<b>Hemostaz mexanizmi</b>	<b>Hemostaz imkanları</b>	<b>Üstünlükləri</b>	<b>Nöqsanları</b>	<b>Tətbiqinə göstərişlər</b>
<b>Elektrikli dağlama</b>	Damarların dağlanması	<1 mm damarlar	Tə'cli vəziyyətlərdə istifadə oluna bilmesi Asan və tez olması Qanaxma mənbəyinin tə'yin edilməsi	Qaraciyər venalarından qanaxmanın davam etməsi Qaraciyərdə işemiya, portal sistemdə staz yaratması Sirrozlarda və canlıdan qaraciyər kəçürülməsində istifadə imkanının az olması	tə'yin etmək üçün İstənilən üsulla birlikdə, qanaxmanı müvəqqəti dayandırmaq və ya azaltmaq üçün
<b>Lazer bıçağı</b>	Damarların dağlanması	< 2 mm damarlar	Birmomentli hemostaz və kəsmə Sür'ətli kəsmə Laxtalanma pozulmalarında istifadə edilməsi Fibroz toxumaları tez kəsməsi	Nekroz törətməsi (1-1,5 sm) 2 mm-dən böyük damarlardan qanaxma Kömürləşmənin görmə sahəsini örtməsi Magistral damarları zədələyə bilməsi Effektivliyini artırmaq üçün işemiya lazım gəlməsi	Hipokoaqulyasya İşemiya törətməyə imkan olduqda bütün rezeksiyalarda
<b>Arqonlu elektro-koagulyator</b>	Damarların dağlanması, arqon qazı püskürdülmesi	< 2 mm damarlar	Birmomentli hemostaz və kəsmə Sür'ətli kəsmə	Nekroz törətməsi (1-1,5 sm) 2 mm-dən böyük damarlardan qanaxma	Hipokoaqulyasya Magistral damarlardan və

**Cwdvwl 4.1. Qaraciywr rezeksiyalarında istifadə edilwv üsulların qanaxmanı dayandırma imkanları üstünlüklwri, nöqsanları vvv tvtbiqinw göstwrışlwr (davamı)**

<b>ÜSULLAR</b>	<b>Hemostaz mexanizmi</b>	<b>Hemostaz imkanları</b>	<b>Üstünlükləri</b>	<b>Nöqsanları</b>	<b>Tətbiqinə göstərişlər</b>
			Laxtalanma pozulmalarında istifadə edilməsi Fibroz toxumaları tez kəsməsi Yarada kömürləşməməsi, qan və parçaların təmizlənməsi	Qaz emboliyası Magistral damarları zədələyə bilməsi Şiş və viruslu hüceyrələri ətrafa yayma	Şişlərdən kənar rezeksiyalarda Sirrozlu qaraciyərdə
<b>Barmaqla əzmə</b>	Damarların parenximdən ayrılaraq bağlanması	>2 mm damarlar sərbəstləşir	Sür'ətli kəsmə Asan olması Damarlara barmaqla nəzarət	Böyük nekroz bölgəsi (2-3 sm) 2 mm-dən kiçik damarlardan qanaxma Hipokoaqulyasiyalarda istifadə edilə bilməməsi	Travmalarda Qanayan böyük damarların tapılmasında
<b>Alətlə əzmə</b>	Damarların parenximdən ayrılaraq bağlanması	>1 mm damarlar sərbəstləşir	Nekrozun az olması (<1,5 sm) Qanaxmanın az olması	Uzun vaxt tələbi	İstənilən tipli rezeksiyalarda
<b>Tikişlə əzmə</b>	Parenximanın hissəvi kəsilərək damarlarla birgə bağlanması	>1 mm damarlar bağlanır	Nisbətən sür'ətli kəsmə Asan olması	Böyük nekroz bölgəsi (2 sm) Kor kəsmə Əməliyyatdan sonra qanaxmalar.	Biopsiyalarda
<b>Su sırnağı ilə ayırma</b>	Parenximanı damarlardan suyun təzyiqi ilə ayrılması	>0,2 mm sərbəstləşir	Az nekroz törətməsi (1-2 mm) Kiçik damarları (>0,2 mm) parenximadan ayırma Ucuz olması	Ətrafa su sıçraması Şiş və viruslu hüceyrələri ətrafa yayma Köpüklənmə nəticəsində görmənin pisləşməsi	İstənilən həcmli rezeksiyalar
<b>Ultrasəs bıçağı (CUSA)</b>	Parenximanı damarlardan ultrasəs kavitasiyası	>1mm damar və axacaqlar sərbəstləşir	Ayrırma, yuma və sorma prosesləri birmomentli olur Kiçik damarlar dağlanır (<1 mm) Nekroz azdır (1-2 mm)	Fibrotik qaraciyərlərdə əməliyyat müddəti artır Hipokoaqulyasiyalı xəstələrdə kapilyar qanaxma başverə bilər.	İstənilən həcmli rezeksiyalar

*Cədvəl 4.1. Qaraciyər rezeksiyalarında istifadə edilən üsulların qanaxmanı dayandırma imkanları üstünlükləri, nöqsanları və tətbiqinə göstərişlər (davamı)*

<i>ÜSULLAR</i>	<i>Hemostaz mexanizmi</i>	<i>Hemostaz imkanları</i>	<i>Üstünlükləri</i>	<i>Nöqsanları</i>	<i>Tətbiqinə göstərişlər</i>
	sayəsində ayırma		Asan idarə olunur və təhükəsi azdır	Bahalıdır	

## V BÖLÜM.

### QARACİYƏR REZEKSİYASININ TEXNİKASI

#### *II mərhələ: ƏMƏLIYYATDAXİLİ DİAQNOSTİKA*

Əməliyyatdaxili diaqnostika xəstəliyin, rezeksiya göstəriş və əks göstərişin müəyyən edilməsində son və həlledici mərhələdir. Bu mərhələdəki və əməliyyatın müayinələrə əsaslanaraq rezeksiya olunma və ya rezeksiyadan imtina qərarı verilir. Əməliyyatdaxili diaqnostikada iki əsas məsələ həll edilir. *Birincisi*, xəstəlik rezeksiya tələb edirmi və rezeksiya oluna bilərmi, yə'ni *xəstəlik rezektəldirmi?* *İkincisi*, tələb olunan rezeksiya həcmi nə qədərdir və qaraciyər buna davam gətirə bilərmi, yə'ni *qaraciyər rezektəldirmi?*

Bu məsələlərin həlli üçün əməliyyatın müayinələrin nəticələri nəzərə alınmaqla bərabər qaraciyər və ətraf orqanlar əməliyyat vaxtı müayinədən keçirilir. *Baxma, palpasiya*, lazım gəldikdə tə'cili *patohistoloji, punksiya, ultrasəs müayinələri yerinə yetirilir*. Bu müayinələr xəstəlik və qaraciyər haqqında mə'lumatlar verir.

Normal qaraciyər tünd qəhvəyi rəngdə, kənarları kəskin, səthi hamar olub ön kənarı qabırğa qövsü səviyyəsindədir, palpasyonda konsistensiyası yumşaqdır və içində kütlə əllənmir. Kəskin və ya kəskinləşmiş hepatitlərdə qaraciyərin ölçüsü böyümüş olub qabırğa qövsündən kənara çıxır, kənarları kütləşir və şişkindir, rəngi nisbətən avazımıdır. Konsistensiyasını sərtləşməsi xronik hepatit, sirroz və ya fibrozla əlaqədar birləşdirici toxumanın inkişaf etdiyini göstərir. Yaygın düyünlərin olması, avazımlı rəng, sərt konsistensiya və portal hipertenziya (assit, qaraciyər qapısında və ətrafında genişlənmiş venoz damarlar) sirrozun başlıca əlamətləridir və adətən sol paayın hipertrofiyası müşahidə edilir.

Əməliyyatdaxili ultrasəs müayinəsinin iki ühüm əhəmiyyəti var. *Birincisi*, qaraciyərdəki patoloji kütlənin ölçülərini, damar və axacaqlara münasibətini tə'yin etmək, palpasiya olunmayan qaraciyərdaxili kütlələrin yerini, ölçüsünü müəyyən etmək üçün. *İkincisi*, qaraciyər pay və seqmentlərin sərhəddini, xüsusən də qaraciyər venalarının yerini müəyyən etmək üçün.

Punksiya kütlənin kistik və ya toxumalı olduğunu, patohistoloji müayinə isə kütlənin təbiətini və ya qaraciyər parenximasının vəziyyətini müəyyən etmək üçün istifadə edilir.

Birinci məsələnin- *xəstəliyin rezeksiya tələb etməsi və rezektəbelliyinin həlli* üçün patoloji kütlənin təbiəti, yeri, ölçüsü, və yayılma dərəcəsi müəyyən edilir. Ortası çökük, kənarları qaraciyər səthindən yuxarı qalxmış, “nəlbəki “ tipli sərt kütlə adətən metastatik adenokarsinomalarda olur. Sərt, səthi düzensiz səthi olan kütlələr

hepatosellular karsinomalarda, yumşaq, elastik, səthi hamar, qırmızıya çalan rəngli kütlələr isə hemangiomalarda olur. Kistlər adətən düzgün səthi, ağımtıl rəngli divarı olan elastik və ya sərt-elastik kütlələrdir. Kütlənin kist və ya toxuma tipli olduğunu müəyyən etmək üçün USM və ya punksiya edilə bilər.

Xəstəliyin rezektabelliği iki cəhəti ilə müəyyən edilir: *təbiəti və yayılma dərəcəsi*. Bəd xassəli şişlər mütləq və sağlam toxuma səviyyəsində rezeksiya tələb edir. Xoşxassəli şişlər kapsulları və ya hüdudları səviyyəsində rezeksiya oluna bilərlər. Kistlərdə isə rezeksiya adətən periferik (kist divarının 1/3-dən azı qaraciyərlə bitişik olduqda) tipli olduqda uyğundur.

Xəstəliyin qaraciyər daxilinə və xaricinə yayılma dərəcəsi rezektabelliği müəyyən edən ikinci əsas amildir. Qaraciyərdən kənar orqanlara, xüsusən magistral damarlara (qaraciyər venası, aşağı boş vena, qarçı damarları), limfa düyünlərinə sirayət edən və/və ya hər iki payda da olan bəd xassəli şişlər rezeksiya olunmaz hesab edilir. Qaraciyərin bir payında yerləşən, magistral damarlara sirayət etməmiş şişlər rezeksiya edilə bilərlər. Ona görə də əməliyyatdaxili müayinə vaxtı hər iki pay diqqətlə müayinə edilməlidir, magistral damarların və limfa düyünlərinin vəziyyətinə baxılmalıdır. Assit adətən rezeksiyaya əks göstəriş hesab edilir. Çünki, assit ya dekompensasiya mərhələsindəki sirrozu, ya magistral damarlara sirayəti, ya da limfadik damarların şişlə blokadasını göstərir. Palpasiya ilə səthdə yerləşən, USM və BT isə dərinə yerləşən kütlələrin aşkar edilməsi üçün daha həssasdır.

*İkinci məsələ*- qaraciyərin rezektabelliğinin müəyyən olunmasında əsas amillər rezeksiya həcmi və qaraciyərin funksional ehtiyatlarıdır. Əməliyyat vaxtı qaraciyər həcmi tə'yin etmək üçün sağ payı 65%, sol payı isə 35 % qəbul etmək olar. Normal qaraciyərin 75% qədər rezeksiya edilə bilər. Sirroz və xronik hepatitdə qaraciyərin davam gətirilə biləcək rezeksiya həcmi bu xəstəliklərin ağırlıq dərəcəsindən asılıdır. Bu xəstələrdə rezeksiya həcmi tə'yin etmək üçün əməliyyatönu qaraciyər göstəriciləri və əməliyyatdaxili müayinə nəticələri birlikdə qiymətləndirilir. Kəskin hepatitdə hər növ rezeksiya əks göstərişdir. Əməliyyat vaxtı bariz assiti olan, Child C qrupuna daxil olan hastalarda rezeksiya edilməməlidir. Child B qrupunda 30% qədər rezeksiya, Child A qrupunda isə 70% qədər rezeksiya edilə bilər. Bu üsullar təxmini olduqları üçün dəqiq nəticələr vermirlər. Ona görə də daha obyektiv üsul olan əməliyyatdaxili indosianin yaşıl sınağı (İNDOSYS) aparılması məsləhət görülür.

Əməliyyatdaxili indosianin yaşılı indeksi böyük və orta həcmli qaraciyər rezeksiyalarının planlanmasında istifadə edilir. Əməliyyatdan öncə 10-cu dəqiqədə indosianinin qandan təmizlənmə göstəricisi hesablanır. Əməliyyat vaxtı çıxarılması planlanan qaraciyər payının qarçı elementlərinə sıxac qoyulur və xəstənin venasına 0,5 mg/kg dozada indosianin yaşıl boyası vurulur. Boya vurulmadan öncə və 1, 3, 5, 7, 10 dəq. sonra qanda boyanın konsentrasiyasına baxılır. Bu göstəricilərə

əsasən portal elementlərin birtərəfli sıxıldığı halda boyanın 10-cu dəqiqədəki təmizlənmə faizi hesablanır. Əməliyyatdan öncəki 10-cu dəqiqədə təmizlənmə göstəricisinin, portal elementlərin birtərəfli sıxılması zamanı 10-cu dəqiqədə boyanın təmizlənmə göstəricisinə olan nisbəti hesablanır. Bu nisbət 3-dən çox olması qalan qaraciyərin funksiyonal rezervlərinin çox az və əməliyyatdan sonrakı dövrdə qaraciyər yetməzliyi baş vermə ehtimalının yüksək olduğunu göstərir. Bu xəstələrdə sıxac qoyulmuş bölgənin çıxarılmasında məsləhət deyildir. Rezeksiya həcmi azaltmaq və ya rezeksiya etməmək lazımdır. Əməliyyatdan əvvəlki təmizlənmə nisbətini 3-dən kiçik olduğu hallarda sıxac qoyulmuş bölgənin çıxarılması mümkündür.

Beləliklə, əməliyyatdan əvvəlki müayinələrin nəticəsində aşağıdakı vəziyyətlər ola bilər:

1. Rezeksiya tələb edən xəstəlik və qaraciyər rezektabeldir. Bu halda rezeksiyanın növbəti mərhələsinə keçilir.
2. Rezeksiya tələb etməyən xəstəliklərdə uyğun müalicə üsulu seçilir.
3. Rezeksiya tələb edən, lakin, yaygın olduğu və ya qaraciyər rezektabel olmadığı üçün rezeksiya oluna bilməyən hallarda rezeksiyadan imtina edilir. Metastatik adenokarsinomalarda qaraciyər arteriyasına kateter qoyulur və əməliyyatdan sonrakı dövrdə kimyaterapiya aparılır. Hepatosellular karsinomalarda isə əməliyyatdan sonrakı dövrdə arteriyadaxili kimyaterapevtik embolizasiya tətbiq edilir.

### *III mərhələ: Qaraciyərin sərbəstləşdirilməsi*

*Bu mərhələdə əsas məqsəd qaraciyərin çıxarılacaq bölgəsini ətraf toxumalardan ayıraraq yaraya asanlıqla gəlməsini təmin etməkdir.*

Diğər orqanlarda olduğu kimi qaraciyər rezeksiyasında da sərbəstləşdirmə vacib mərhələdir. Bu mərhələdə qaraciyərin çıxarılacaq bölgəsinin bağları kəsilir, varsa ətraf orqanlarla bitişmələri ayrılır və çıxarılacaq bölgə ilə vücut arasında parenxima və damar əlaqəsi qalır.

Qaraciyər ilə ətraf toxumalar arasındakı iltihab mənşəli bitişmələr olduqda bunlar çətinlik törətmədən elektrokoter ilə ayrılırlar. Şiş invaziyası nəticəsindəki bitişmələr çətin ayrılır və bu xəstələrdə rezeksiya əks göstəriş olduğu üçün adətən lazım gəlmir. Lakin, bəzi hallarda, xüsusən əməliyyatdan öncəki biopsiya xətti üzrə invaziyalara rast gəlinir və bunların sağlam toxumalar səviyyəsində kəsilməsi məsləhətdir.

Bağların kəsilməsi qaraciyər rezeksiyası üçün çox vacibdir. Əvvəlcə girdə bağ bağlanaraq kəsilir. Bu bağın qaraciyər tərəfinə qoyulan ip tutacaq kimi istifadə edilə bilər. İkinci oraqvari bağ kəsilir. Oraqvari bağı kəsmədən qaraciyərin sağ və sol payları yetərli dərəcədə sərbəstləşə bilməz. Oraqvari bağda limfa kapilyarları vardır və bunlar periton ilə plevra arasında kollteral rolu oynayaraq əməliyyatdan sonra

hidrotoraksın baş verməsində rol oynayırlar. Ona görə də bu bağı dağlayaraq kəsmək lazımdır. Oraqvəri bağ qaraciyərin “venozx yəhər” (bu bağın tac bağlara ayrıldığı yer) bölgəsinə qədər kəsilir. ~Yəhər bölgəsində qaraciyər venaları yerləşir və bə’zən venalar tac bağlarla yaxın təmasda olurlar. Ona görə də bu bölgədə ehtiyatla davranmaq, toxumaları incə, ayıraraq və görərək kəsmək lazımdır.

*Üçüncü*, çıxarılacaq tərəfin tac və üçbucaq bağları kəsilir. Tac bağları kəsərkən “yəhər” bölgəsində onların qaraciyər venaları, sağ tərəfdə isə aşağı boş vənə ilə yaxın təmasda ola biləcəyini və limfatik kapilyarlarla zəngin olduğunu unutmamaq lazımdır. Ona görə də onları ayırma texnikası vasitəsi ilə- disektorla altdakı toxumalardan ayıraraq elektrokoterlə kəsmək lazımdır.

Qaraciyər mediala doğru çəkildikdə sağ üçbucaq və tac bağlar daha bariz görünür. Sağ üçbucaq və arxa tac bağlar kəsildikdən sonra ön tac bağ aşağıdan başlayaraq “yəhərə” qədər kəsilir. Bu zaman qaraciyərlə aşağı boş vena arasındakı kiçik venalar bağlanıb kəsilməlidir. “Yəhər” bölgəsində bağlarla venalar arasında birləşmə sıx olduğu üçün bağı kəsməyə çalışmamaq lazımdır. Əgər qaraciyər venasını əvvəlcədən bağlamaq planı varsa, onda kəsiyi Qlisson kapsulundan aparıb venanın qaraciyərdaxili hissəsini bağlamaq lazımdır. Qaraciyər venalarını parenxima kəsildikdən sonra bağlamağı tövsiyə edirik.

Sağ üçbucaq, tac və oraqvəri bağlar kəsildikdən sonra qaraciyərin sağ payı yetərli dərəcədə sərbəstləşir və istənilən həcmli rezeksiya üçün şərait yaranır. Qaraciyər arxasındakı aşağı boş venaya açılan kiçik venaların bağlanıb kəsilməsi sərbəstləşməni daha da asanlaşdır.

Rezeksiya sol payda aparılacağı halda isə sol üçbucaq və tac bağların kəsilməsi şərtidir. Qaraciyər aşağıya və sağa çəkildikdə üçbucaq və tac bağlar bariz görünür. Əvvəlcə üçbucaq və varsa qaraciyər-qida borusu bağı, sonra tac bağlar “yəhərə” qədər kəsilir. Bu bağlar və oraqvəri bağ kəsildikdən sonra II və III segmentlər yetərli dərəcədə sərbəstləşir.

Qaraciyərin çıxarılacaq bölgəsi sərbəstləşdirildikdən sonra çıxarılacaq bölgə ilə vücut arasında parenxima və damar əlaqəsi qalır və əməliyyatın növbəti mərhələsinə başlanılır.

#### *IV mərhələ: Mağistral damarlara nəzarət*

*Bu mərhələdə əsas məqsəd rezeksiya vaxtı baş verən qanaxmanı azaltmaq və asanlıqla nəzarət altına almaq üçün qaraciyərdə qan axımını dayandırmaqdır.*

Qaraciyər ikili qan təhcizatına və zəngin damar toruna malik olduğu üçün parenximanı kəsərkən böyük və təhlükəli qanaxmalar baş verə bilər. Ona görə də qanaxmanın olmaması və baş verdikdə isə tezliklə dayandırılması qaraciyər rezeksiyasının ən vacib elementidir.



Bu mərhələdə qaraciyərə gələn və qaraciyərdən çıxan damarlar nəzarət altına alınır. Lazım gəldikdə isə bu damarlar bağlanaraq və ya sıxılaraq rezeksiya xəttində qan dövranı dayandırılır. Nəticədə qanaxma azalır və qanayan damarın tutulub bağlanması və ya dağlanması üçün əlverişli şərait yaranır.

Qaraciyərdə qan dövranının tam, natamam və bölgəsəl şəkildə dayandırılması üsulları vardır. *Tam* dayandırmada qaraciyərə gələn və çıxan damarların hamısı sıxılaraq bütün qaraciyərdə qan dövranı dayandırılır. *Natamam* dayandırmada yalnız qaraciyərə gələn damarlar-qapı venası və qaraciyər arteriyası sıxılaraq (Pringler üsulu) qaraciyərə qangəlimi müvəqqəti olaraq kəsilir. *Bölgəsəl* dayandırılmada isə çıxarılaçaq bölgəyə gələn və çıxan damarlar bağlanır.

Qaraciyərdə qan dövranını tam dayandırmaq üçün qapı venası, qaraciyər arteriyası və venaları ayrı-ayrılıqda sərbəstləşdirilir və nəzarət altına alınır. Qapı elementlərini nəzarət altına almaq üçün sol əlin göstərici barmağı Vinslav dəliyinə daxil edilir, baş barmaqla arteriya, vena və axacaq üçlüyü müəyyən edilir. Üçlüyün sol tərəfində qaraciyər-mə'də bağı damarsız yerdən dəşilir və buradan qaytan keçirilərək qapı üçlüyü asqıya alınır.

Qaraciyər venalarını nəzarətə almaq üçün oraqvari, sağ və sol tac bağlar kəsilərək "qaraciyərin çıxışına-"yəhərə" çatılır. Burada venaları iki yolla- ekstra- və intrahepatik üsullarla sərbəstləşdirmək olar. Ekstrahepatik sərbəstləşdirmədə bağlar çox ehtiyatla və incə ayırma texnikası ilə altdakı venalardan ayrı-ayrılıqda kəsilir. Venaların ekstrahepatik hissələri çox kiçik (0,5-1,5 sm) və bağlarla sıx təmasda olurlar. Sol və orta venalar əksər hallarda çoxışda birləşərək bir vena şəkilində boş venaya açılırlar. Ona görə də əksər hallarda ekstrahepatik olaraq iki vena-sağ və birləşmiş sol-orta venalar müşahidə edilir. Qaraciyər venaları incə divarlı və bağlarla sıx bitişməli olduğu üçün ayrılma vaxtı asanlıqla zədələnmə bilirlər. Bu isə təhlükəli qanaxmalara və hava emboliyasına səbəb ola bilər. Bə'zi hallarda isə bu bölgədə şiş və iltihabi bitişmələr olduqda venaların ekstrahepatik sərbəstləşdirilməsi mümkün olmur. Bu səbəblərə görə təhlükəsi az olan intrahepatik üsula üstünlük verilir. İntrahepatik üsulda qaraciyər çıxışına yaxın yerdə Qlisson kapsulu kəsilir, ayırma texnikası ilə parenxima içərisində venalar tapılır. Sərbəstləşdirilmiş venalar qaytanla asqıya alınır.

Qaraciyərə gələn və çıxan damarlara asqılar qoyulduqdan sonra lazım olan vaxt qaraciyərdə qan dövranını dayandırmaq olar. Bunun üçün əvvəlcə qapı elementlərinə , sonra isə qaraciyər venalarına əzməyən sıxaclar qoyulur. İşəmik zədələnməni azaltmaq üçün 10 dəq sonra sıxaclar açılır. Lazım gəldikdə 5 dəq sonra sıxaclar təkrar qoyula bilər. Bu şəkildə, 10 dəq. işəmiya (qansızlaşdırma), 5 dəq reperfuziya (qanlandırma) bir neçə dəfə təkrar edilə bilər. Bə'zi tədqiqatçılar qaraciyərin toplam 60 dəq qədər qansızlaşdırmaya davam gətirdiyi bildirilir.

Qan döranını tam dayandırma üsulu qaraciyər əməliyyatlarında qanaxmanı dayandırmaq üçün ən effektiv üsuldür. Lakin bu üsulun çox ciddi əksik cəhətləri vardır. Bu üsul qaraciyərin qalacaq hissəsində işəmiya törədir. Qaraciyər venalarını sərbəstləşdirmək bir tərəfdən əməliyyat müddətini artırır, digər tərəfdən təhlükəli ağırlaşmalar (qanaxma, emboliya) törədə bilər. Ona görə də tam dayandırma üsulu hazırda geniş istifadə olunmur və biz də bu üsulu tövsiyə etmirik.

Natamam dayandırma üsulunda yalnız qapı üçlüyü nəzarətə alınır və qaraciyər venalarına müdaxilə edilmir. Yuxarıda göstərilədiyi kimi qapı elementləri qaytanla asqıya alınır və rezeksiya vaxtı əzməyən damar sıxıcısı ilə sıxılır. 10 dəq. qansızlaşdırma, 5 dəq qanlandırma tətbiq edilir. Pringlər üsulu qaraciyərdə qan dövranını ciddi şəkildə azaldır və qapı damarlarından baş verən yüksək təzyiqli qanaxmanı dayandırmaq üçün çox effektivdir. Sıxmaya baxmayaraq qanaxma davmam etməsi qanaxmanın qaraciyər venalarından olduğunu göstərir. Qaraciyər venalarında qapaq olmadığı üçün aşağı boş venadan retroqrad qan axını baş verir və bu qanaxmaya səbəb olur. Bu qanaxmalar zəif təzyiqli qanaxmalardır və adətən qaraciyər toxumasına zəif təzyiq ilə dayandırmaq olur. Qaraciyərdə işəmiya törətməsi və retroqrad qanaxmanı dayandıra bilməməsi bu üsulun mənfi cəhətidir. Lakin, asan yerinə yetirildiyi, yüksək təzyiqli və böyük qanaxmaları dayandırmada yararlı olduğu üçün ən geniş yayılmış üsuldür.

Təcrübəmizdə Pringler üsulu aşağıdakı şəkildə istifadə edilir. Qaraciyər rezeksiyası vaxtı bütün xəstələrdə qaraciyər “qapı üçlüyü” qaytanla asqıya alınır. Sıxacın qoyulmasını isə bütün xəstələrdə yox aşağıdakı hallarda tövsiyə edirik:

- \* rezeksiya vaxtı qanayan daamarı tapıb bağlamaq üçün
- \* diffuz kapilyaar qanaxmalarda qaraciyər səthini effektiv koaqulyasiya etmək üçün
- \* sirrozlu xəstələrdə parenximanı kəsmək üçün əzmə üsulu tətbiq edildiyi hallarda.

Göstərişə görə istifadə etməklə üsulun işəmiya törətmə imkanları minimuma endirilir

Bögəsəl dayandırma üsulu əslində qaraciyər rezeksiyasının, xüsusən də seqmentektomiya və daha böyük əməliyyatların mütləq komponentidir. Çünki, qaraciyər qaraciyər parçasını çıxarmaq üçün parenximanın kəsilməsi ilə yanaşı ayaqcığın da bağlanıb kəsilməsi şərtidir. tam və natamam üsullardan fərqli olaraq bu üsul müvvəqqəti yox daimidir, qalan qaraciyərdə işemik zədələnmə törətmir və çıxarılacaq bölgənin sərhədlərini dəqiq müəyyən etməyə imkan verir. Lakin bu üsul rezeksiya xəttində qan axınını və qanaxmanı tam dayandırmır, çünki qarşı tərəfdə qan axını mövcuddur. Bu üsulun texnikası irəlidə “damar ayaqcığının bağlanması” bölümündə veriləcəkdir.

*V mərhələ: Damar-axacaq ayaqcıqlarının bağlanması*

*Bu mərhələdə əsas məqsəd çıxarılacaq bölgənin əsas damar və axacaqlarının bağlayıb kəsməklə, bu bölgəni qalan qaraciyərdən ayırmaq və qan dövranını kəsməkdir.*

Çıxarılacaq bölgə ətraf orqanlardan ayrılıb sərbəstləşdirildikdən sonra orqanizmlə iki əlaqəsi qalır: damar-axacaqlarla (DA) və parenxima ilə. Hansının- , parenximanın yoxsa damar -axacaq əlaqəsinin ilk növbədə kəsilməsindən asılı olaraq müxtəlif üsullar var.

Qərb cərrahlarının istifadə etdiyi üsulda qapı elementləri və qaraciyər venaları bağlanıb kəsildikdən sonra parenxima kəsilir. Bu üsulun müsbət cəhəti odur ki, damarlar bağlandığı üçün qanaxma nisbətən az olur, lakin tam dayanmır. Çünki, qalan qaraciyərdə qan dövranı dayandırılmamışdır. Digər tərəfdən damarların bağlanması ilə əlaqədar qansızlaşan bölgənin rəngi dəyişir və sərhəddləri dəqiq müəyyən olunur. Mənfi cəhəti isə odur ki ayaqcıqların, xüsusən də venaların sərbəstləşdirilməsi texniki çətinlik törədir, və əməliyyat müddətini uzadır.

İkinci üsul şərq (Yaponiya, Çin) cərrahları tərəfindən geniş istifadə olunur və əvvəlcə parenxima, sonra isə DA ayaqcığı kəsilir. Bu üsulun müsbət cəhəti odur ki, parenxima kəsildikdən sonra damar və axacaqlar ortaya çıxır və asanlıqla bağlanıb kəsilir, əməliyyat müddəti qısa olur. Həm qalan həm də çıxarılan parçalarda işemiya törənmədiyi üçün bu üsul canlıdan qaraciyər köçürülməsində əlverişlidir. Lakin bu üsulda qanaxma yüksək olur və adətən bütöv qansızlaşdırmaya ehtiyac duyulur. Bundan başqa çıxarılacaq anatomik bölgənin sərhəddləri dəqiq müəyyən olunmur. Damarlar bağlandıqdan sonra qansızlaşmış bölgələr ortaya çıxarsa təkrar rezeksiya edilməsi lazım gəlir.

İstifadə və tövsiyə etdiyimiz üçüncü üsulda isə aşağıdakı ardıcillıq yerinə yetirilir: əvvəlcə çıxarılacaq bölgənin “qapı üçlüyü” bağlanıb kəsilir, sonra parenxima kəsilir, ən axırda isə qaraciyər venaları bağlanıb kəsilir. Beləliklə həm çıxarılacaq bölgənin sərhəddləri dəqiq müəyyən olunur, həm qanaxma nisbətən azaldılır, həm də qaraciyər venası təhlükəsiz və asanlıqla tapılaraq, əməliyyat müddəti qısaldılır.

DA ayaqcıqlarının düzgün bağlanması üçün aşağıdakı anatomik cəhətləri unutmamaq lazımdır:

\* Qapı venası, qaraciyər arteriyası və öd axacaqları qaraciyər daxilində ayrı-ayrı şəkildə yox, Glisson kapsuludan əmələ gəlmiş ümumi bir qılıf içərisindədirlər. Ona görə də bu üç element birlikdə bağlana bilirlər.

\* Qaraciyərdaxili qapı DA ayaqcıqları qaraciyərə boylama və perpendikulyar istiqamətdə olub visseral səthə yaxın yəələşirlər.

\* Qaraciyər venaları qaraciyərə köndələn istiqamətdə olub diafraqmatik səthə yaxın yerləşirlər, qılıfları yoxdur və asanlıqla zədələnmə bilirlər.

*Payların qapı ayaqcıqlarının ayrılması*

Sağ və sol qapı üçlüyünün ayrılması ekstrahepatik və intrahepatik üsullarla ola bilər.

*Ekstrahepatik ayırma üsulunda* qaraciyər-12-barmaq bağının ön səhifəsi damar damar və axacaqlardan ayrılır. Qaraciyərə yaxın yerdə arteriya, axacaq və venanın sağ və sol şaxələri tapılır. Burada unutmamaq lazımdır ki, ən erkən arteriya sonra axacaq, qaraciyərə ən yaxında isə qapı venası sağ və sol şaxələrə ayrılır. Rezeksiya olunacaq tərəfin damar və axacaqları ayrı ayrılıqda bağlanıb kəsilir. Bu üsulun müsbət cəhəti odur ki, şaxələr gözlə görünərək dəqiq bağlanıb kəsilir. Lakin, üsulun bir çox mənfə cəhəti də vardır. Qapı elementlərinin ayrılması əməliyyatı uzadır, xüsusən, sirrotik xəstələrdə qaraciyər qapısında zəngin kollateralları ayırmaq və kəsmək üçün uzun zamantələb olunur. Digər tərəfdən əlavə qaraciyər arteriyası olan anomaliyalarda, bu arteriyaların bağlanmaması rezeksiya vaxtı qanaxmaya səbəb ola bilər.

*Intrahepatik ayırma üsulu* nisbətən sadə, lakin təcrübə tələb edən üsuldur. Qaraciyər qapısından 1-1,5 sm yuxarıda Qlisson kapsulu və qapıya paralell 2-2,5 sm kəsilir. Göstərici barmaq buradan qaraciyər parenximasına daxil edilir və qapı arxasında baş barmaqla qarşılaşdırılır. Parenxima iki barmaq arasında əzildikdə qapı ayaqcığı müəyyən edilir. Üç qapı elementi qaraciyər daxilində ümumi qılıfda olduğu üçün barmaqla qaytan şəkildə hiss edilir. Sağ payın qapı qayaqcığı nisbətən dərinədə və qısa (0,6-1,5 sm) olub tezliklə sektoral-seqmentar şaxələrə ayrılır. Sağ hemihepatektomiyalarda əvvəlcə xolesistektomiya edildiyi üçün sağ qapı ayaqcığına öd kisəsi yatağından da müdahilə etmək olar. Sol payın qapı ayaqcığı isə solda və səthə yaxın olub daha uzundur (4-6 sm) və girdə bağ çuxurunda seqmentar şaxələrə ayrılır. Tapılmış ayaqcıq qaytanla asqıya alınır və parenximadan daha geniş ayrılır. Sonra ayaqcığa sıxac qoyuluraq 2-3 dəq gözlənir və qaraciyərdə rəng dəyişikliyinə baxılır. Rəngi dəyişən anatomik bölgəyə görə hansı ayaqcığın sıxıldığı dəqiqləşdirilir. Rəng dəyişikliyi orta yarıqdan hansı tərəfdə baş verirsə, bu eyni tərəfin ayaqcığının sıxıldığını göstərir. Bu dəqiqləşdirmə işləmindən sonra ayaqcıq 01-02 sayılı sorulmayan iplə bağlanaraq kəsilir.

Bəzən sağ ayaqcıq sıxıldıqda IV seqmentdə də rəng dəyişikliyi baş verir. Bu anomaliya olaraq IV seqment saxəsinin sağ ayaqcıqdan ayrıldığına göstərir. Belə halda sağ ayaqcıq daha distaldan sıxılıb təkrar baxılır. Əgər IV seqmentdə rəng dəyişikliyi təkrar baş verirsə onda sağ ayaqcığın bağlanıb kəsilməsi parenxima kəsildikdən sonraya saxlanılır. Parenxima kəsildikdən sonra sağ payın seqmentar şaxələri ayrı-ayrılıqda bağlanıb kəsilir, IV seqmentin saxəsi qorunur.

Bu üsul təcrübə tələb etsə də (barmaqla ayaqcığı hiss etmə və dərinlik hissi) tez olduğu, hər üç element birlikdə tapıldığı üçün geniş istifadə edilir. Digər tərəfdən arteriya anomaliyalarında da bu üsul faydalıdır. Öünki, əlavə arteriyalar da ümumi qılıfın içində olurlar.

*Seqmentlərin qapı ayaqcıqların ayrılması.*

I seqment qapı təhcizatını adətən sol qapı ayaqcığından bir və ya bir neçə şaxə ilə alır. Venoz axını isə kiçik venalarla birbaşa aşağı boş venaya

açılır. Ona görə də bu seqmentin ayaqcığıny parenximanı kəsmədən tapıb bağlamaq çox çətin dir.

II seqmentin qapı ayaqcığıny tapmaq üçün girdə bağ çuxurunda sol qapı ayaqcığıny ayırmaq lazımdır. Girdə bağ qaraciyər daxilində sol qapı venasının II, III və IV seqmentlərə şaxələndiyi yerə birləşir. Girdə bağın parenximada gedişi izlənilir və birləşdiyi yer parenximadan küt üsulla ayrılır. II seqmentin şaxəsi girdə bağdan solda, III seqment şaxəsindən arxada yerləşir. III seqment şaxəsi də bağdan solda, lakin, visseral səthə yaxın və öndə yerləşir. IV seqment şaxəsi isə üçüncününkü ilə eyni səviyyədə lakin bağdan sağda yerləşir. Bir çox hallarda II seqmentə bir yox bir neçə qapı şaxəsi daxil olur. Ona görə də bağlanıb kəsmədən əvvəl rəng dəyişmə sınağının aparılması tövsiyə olunur.

III seqmentin qapı ayaqcığı visseral səthə yaxın və öndə olduğu üçün ikinci seqmentinkinə nəzərən daha asan tapılır. Bu seqmentin şaxəsi IV seqment şaxəsinə yaxın olduğu üçün səhvən hər ikisi də bağlana bilər. Buna yol verməmək üçün III seqment şaxəsini həmişə bağın sol tərəfində axtarmaq və bağlamadan əvvəl rəng dəyişmə sınağı aparılmalıdır.

II və üçüncü seqmentlərin şaxələri bir-birinə yaxın olduqları üçün tapılıb ayrılıqda bağlanmaları çox vaxt çətinlik törədir. Ona görə də ya hər iki seqment birlikdə çıxarılır, ya da ayaqcığın bağlanması parenximanın kəsilməsindən sonra yerinə yetirilir.

IV seqmentin qapı ayaqcığı III seqmentin şaxəsi ilə eyni səviyyədə girdə bağın qapı venasına birləşdiyiyerdən ayrılır və sağa doğru istiqamətlənir. IV seqment ayaqcığıny tapmaq üçün girdə bağın sağ tərəfi parenximadan ayrılır. Burada sol qapı ayaqcığı da ortaya çıx bilər. IV seqment şaxəsi sol qapı ayaqcığından öndə və yuxarıda yerləşir. Rəng dəyişmə sınağı seqment ayaqcığıny tapılmasında köməkçi ola bilər. Lakin seqmentin bir neçə şaxəsi olarsa bu sınaq düzgün nəticə verməyə bilər.

IV seqment ayaqcığı yerinə səhvən sol qapı ayaqcığı, III və IV saxalər birlikdə bilər ki, bu da II və III seqmentlərdə nekroz törədir. Bu səhvlərə yol verməmək üçün sol qapı ayaqcığıny parenximadan kifayət dərəcədə ayırmaq, sübhəli hallarda isə ayaqcığın bağlanmasını parenxima səsilməsindən sonraya saxlamaq lazımdır. *Ümumiyyətlə, IV seqmentin rezeksiyalarında qapı ayaqcığıny parenximadan ayrılması və nəzarət altına alınması tövsiyə olunur. Bu həm qanaxmanı asanlıqla nəzarət altına almağa həm də səhvlilərə yol verməmək üçün lazımdır.*

Sağ paydakı seqmentlərin qapı ayaqcıqlarının tapılması sola nəzərən daha çətin dir. Çünki, sağ seqmentar şaxələr daha dərində yerləşir və nisbətən qısadırlar. Sağ paydakı seqmentlərin (V, VI, VII və VIII seqmentlər) qapı ayaqcıqlarını iki üsull tapmaq olar: barmaqla qaraciyərə daxil olub parenximanı əzərək tapmaq; parenximanı kəsdikdən sonra görərək bağlama.

Sağ qapı şaxəsinin intrahepatik yolla tapılmasında olduğu kimi, qapı üzərində kapsul 2-3 sm kəsilir, barmaqla qaraciyər toxumasına daxil olunur, sağ tərəfdə parenxima iki barmaq arasında əzilir. Sağ qapı ayaqcığı və şaxələndiyi yeri barmaqla parenximadan ayrılır. Bundan

sonra şaxənin istiqamətinə və rəng dəyişikliyi sınağına görə sektoral və seqmentar şaxələr müəyyən olunur.

Sağ orta sektorun ayaqcığı qısa olub yuxarıya doğru gedir və önə V seqmentə, arxaya isə VIII seqmentə şaxələnir. Sağ yan sektorun ayaqcığı uzun olub sağa və aşağıya doğru gedirək önə VI seqmentə, arxaya VII seqmentə şaxələnir.

Sağ payın seqmentlərinin qapı ayaqcıqlarının tapılıb bağlanmaları zamanı bir çox çətinliklər və ağırlaşmalar baş verə bilər. Sirrozda parenximanın əzilməsi çətinlik törədir, çoxlu qanaxmaya səbəb ola bilər. VI və VII seqmentlərin öd axacaqları orta sektorun ayaqcığını soldan və arxadan dolandığı üçün ("Hjortsjo qarmağı") orta sektor ayaqcığının bağlanması vaxtı bu axacaq da bağlana bilər.

Bu çətinliklərlə qarşılaşmamaq və ağırlaşmaları azaltmaq üçün sağ payın seqmentar ayaqcıqlarını parenxima kəsildikdən sonra bağlamaq daha məqsədəuyğundur.

Beləliklə, bu mərhələdə çıxarılacaq bölgənin qapı venası, qaraciyər arteriyası və öd axacağından ibarət üçlü qapı ayaqcığı tapılıb bağlanaraq yerli qan dövrəni dayandırılır. Bu, çıxarılacaq bölgənin sərhədlərini dəqiq müəyyən etməyə və parenximanı kəsərkən qanaxmanı azaltmağa şərait yaradır. Sağ və sol payların qapı ayaqcıqları ekstrahepatik yolla qaraciyər-12 barmaq bağırsağ bağında və ya intrahepatik yolla qapı ətrafındakı parenximanı barmaqla əzərək tapılıb bağlanırlar. II, III və IV seqmentin qapı ayaqcıqları girdə bağ çuxurunda, V, VI, VII və VIII seqmentin ayaqcıqları isə öd kisəsi yatağına və ya qarıya yaxın bölgədə intrahepatik yolla tapılıb bağlanır. *Qapı ayaqcıqlarını bağlayıb kəsmədən əvvəl rəng dəyişmə sınağı ilə ayaqcığın doğru tapıldığını dəqiqləşdirmək lazımdır. Ayaqcığın axtarılması texniki çətinlik törədirsə, onun axtarılması və bağlanması parenximanı kəsildikdən sonra yerinə yetirilməlidir*

#### *VI mərhələ: Parenximanın kəsilməsi*

*Bu mərhələdə əsas məqsəd çıxarılacaq qaraciyər bölgəsi ilə qalan qaraciyər arasındakı əlaqəni kəsmək, kiçik damar və axacaqları bağlamaqdır.*

Çıxarılacaq bölgə müəyyən edildikdən, ətraf toxumalardan sərbəstləşdirildikdən, qanaxmaya nəzarət üçün bütöv qansızlaşdırmaya hazırlıq gördükdən, qapı ayaqcığı bağlanıb kəsildikdən və sərhədlər dəqiqləşdirildikdən sonra onu qalan qaraciyərdən ayırmağa başlanılır. Çıxarılacaq qaraciyər parçası qalan qaraciyərə parenxima, intrahepatik qapı damarları, axacaqlar və qaraciyər venaları ilə bağlıdır.

Qaraciyər toxuması qapı elementləri və qaraciyər venalarından təşkil olunmuş müxtəlif diametrli damar torunndan və bunlar arasında yerləşən hepatosit kütləsindən ibarətdir. Hepatosit kütləsi kövrək olduğu üçün asanlıqla ayrılır. Damar-axacaq torunun kəsilməsi isə qanaxma və öd

sızması törədir. *Ona görə də parenximanın kəsilməsi əslində qaraciyərdaxili damar və axacaqların bağlanması və kəsilməsi əməliyyatıdır.*

Əvvəlki bölümdə qeyd edildiyi kimi qaraciyər parenximasını kəsmək üçün dğlama (lazer, plazma, elektrikoter, arqonlu koter), ayırma (digitoklaziya, alətlə əzmə, ultrasəs bıçağı, su şırnağı, sorucu bıçaq) və s. müxtəlif kimi üsullar mövcuddur. Hazırda ən geniş istifadə olunan üsullar ayırma prinsipinə əsaslanan üsullardır. Bu üsullarda qaraciyərdaxili damar və axacaq elementləri parenximadan ayrılıb sərbəstləşdirildikdən sonra bağlanıb kəsilir.

Təcrübəmizdə istifadə etdiyimiz iki ayırma üsulunun -alətlə əzmə və ultrasəs bıçağının tətbiqi haqqında mə'lumat verəcəyik.

#### *Əzmə üsulu*

Qlisson kapsulu elektrokoagulyator isə kəsildikdən sonra sıxıcı alətlə qaraciyər toxuması əzilərək içərisindəki damarlar sərbəstləşdirilməyə çalışılır. Bunun üçün üçü 2-3 sm olan əyri tipli dişsiz sıxıcılar istifadə edilə bilər. Qaraciyər toxuması sıxıcının ayaqları arasına kəsik xəttinə paralell olaraq alınır və sıxıcı sıxılaraq toxuma əzilir. Sıxıcının yerini yaraya köndələn istiqamətdə 2-5 mm dəyişərək əzmə təkrarlanır. Nəticədə parenxima əzilir, 1 mm-dək kiçik damarlar qırılır, bundan böyük damar və axacaqlar isə zədələnmirlər . Sorucu alət vasitəsi isə yarıdakı parenxima parçaları və qan təmizləndikdə parenximadan ayrılmış damarlar sərbəst şəkildə ortaya çıxır. Bu damarlar tutulur, hər iki tərəfdən bağlanır və kəsilir. Bu işləm, yə'ni "əzmə →sorma →bağlama →kəsmə" prosesi addım-addım yerinə yetirilərək çıxarılaçaq parça tam ayrılana qədər davam etdirilir. Hemostaz normal olduqda zədələnən kiçik damar və kapilyarlardan baş verən qanaxma öz-özünə durur. Parenxima içərisinə qaçan və qanaxma törədən böyük damarlar eyni üsulla parenximadan ayrılaraq tapılıb bağlanır.

#### *Ultrasəs bıçağı*

Ultrasəs bıçağı qaraciyər cərrahiyyəsinin inkişafında mühüm rol oynamışdır. Bu üsulun tətbiqi sayəsində qaraciyər rezeksiyasının təhlükəsi xeyli azalmış, və istənilən həcimdə rezeksiyalar aparmaq mümkün olmuşdur. Ultrasəs bıçağı ilə parenximanın kəsilməsində CUSA (Cavitron Ultrasonic Surgical Aspirator, Surgical Technology Group, USA) cihazından istifadə edilmişdir. Bu alətin 3 prosesi (kavitasiya, irriqasiya və aspirasiya) eynimomentli həyata keçirməsi sayəsində qaraciyərdaxili damarlar və axacaqlar parenximadan ayrılır və sərbəstləşir. Kavitasiya nəticəsində həssas parenxima hüceyrələri destruksiyaya uğrayır, irriqasiya ilə kavitasiya üçün şərait yaranır və zədələnmiş toxumalar yuyulur, aspirasiya isə zədələnmiş toxumaları və qanı rezeksiya xəttindən təmizləyir. Bu proseslər nəticəsində parenximadan ayrılaraq sərbəstləşən intrahepatik damar və axacaqlar tutulur, sapla bağlanaraq kəsilir.

#### *Parenximanın kəsilməsi metodikası*

Parenximanı kəsərkən aşağıdakı qaydalara əməl etmək lazımdır:

\* Əməliyyat vaxtı qaraciyər toxumasını az travmaya uğratmaq və qanaxmaya yol verməmk lazımdır.

\* Mümkün qədər anatomik rezeksiyalar aparılmalı, qansız, nekrotik toxumalar qalmamalıdır. Bu əməliyyat vaxtı və sonrası ağırlaşmaların profilaktikası üçün əhəmiyyətlidir.

\* Kəsik qaraciyər venalarında 1 sm kənarından aparılmalıdır. Venaların zədələnməsi təhlükəli qanaxmalara və hava emboliyasına səbəb ola bilər.

\* Residivi azaltmaq üçün parenxima şiş toxumasından ən az 1 sm kənarında sağlam toxuma səviyyəsində kəsilməlidir.

Bu qaydalar əməl etmək surətiylə parenximanın kəsilməsi prosesinə başlanılır. Bu işləm aşağıdakı ardıcılıqla aparılır: *rezeksiya sərhədlərinin təyin edilməsi, Qlisson kapsulunun kəsilməsi, parenximadaxili damar və axacaqların ayrılması, bağlanıb kəsilməsi, qanaxmaya nəzarət, qaraciyər venalarının bağlanıb kəsilməsi və parçanın çıxarılması.*

Parenximanı kəsmədən əvvəl çıxarılaçaq *bölgənin sərhədləri* müəyyən olunmalıdır. Bu iki üsulla təyin edilir. Qarı ayaqcığı bağlı olduğu halda rəngi dəyişmiş bölgə ilə normal bölgə arasındakı xətt çıxarılaçaq bölgənin sərhəddini göstərir. Qarı ayaqcığı bağlı olmadığı hallarda isə sərhəddi təyin etmək üçün qaraciyərin cərrahi anatomiyası nəzərə alınır. Məlumdur ki, qaraciyər venalarının proeksiyası pay, sektor və seqmentlərin sərhədlərini müəyyən etməkdə əsas istiqamətvəridir. Qaraciyər venalarının yerini dəqiq təyin etmək üçün əməliyyatdaxili USM istifadə edilir. USM olmadıqda isə təxmini xətlərə görə (məsələn, orta vena aşağı boş venadan öd kisəsi yatağına çəkilən xətt üzrə yerləşir) müəyyən olunur.

Çıxarılaçaq bölgənin sərhədləri müəyyən edildikdən sonra *kəsik xəttinin yeri* təyin edilir. Kəsik xətti qaraciyər venasından çıxarılaçaq bölgəyə doğru 1 sm, şişdən sağlam toxumaya doğru isə ən az 1 sm uzaqlıqda aparılmalıdır.

Müəyyən olunmuş kəsik xətti üzrə *Qlisson kapsulu* elektrokoagulyatorla 1-2 mm dərinlikdə kəsilir. Əzmə və ya ultrasəs bıçağı ilə *parenximadaxili damar və axacaq elementləri sərbəstləşdirilərək bağlanıb kəsilir.* Bu işləm addım-addım yerinə yetirilir və parenxima tam kəsilənə qədər davam etdirilir. Qaraciyərin aşağı boş venaya bitişik olan arxa səthi də əzmə və ultrasəs üsulu ilə ayrılır və burada rast gələn kiçik venalar bağlanıb kəsilir.

Damarlar *kliplə və ya iplə bağlana* bilər. Bunun üçün elektrokoagulyatorun istifadə edilməsini məsləhət görmürük. Yara kənarlarının yanlara doğru zəif çəkilməsi yaranın daha yaxşı görünməsi, ayırma, bağlama və kəsmə işləri üçün əlvərişli şərait yaradır.

Böyük damarlardan və ya yeri tapılmayan qanaxma yox isə Pringler işləminə ehtiyac qalmır. Qırılaraq parenxima içinə qaçan və qanayan damarların yerini tapmaq üçün sorucu ilə yara qandan aktiv təmizlənilir.



Damarın tutulub bağlanması mümkün deyilsə ətrafi parenximadan ayrıldıqdan sonra tutulub bağlanır. Qanaxma güclü olduğu hallarda Pringler işləmi yerinə yetirilir. Əgər, bu işləmdən sonra qanaxma dayanmazsa, qaraciyər venalarında zədələnmə olduğu düşünəlməlidir. Bu qanaxmalar yara kənarına zəif təzyiq vasitəsi ilə dayana bilir. Qanaxma dayandıqdan sonra həmin bölgə ətraf parenximadan ayrılır və qanaxan damar tapılıb bağlanır.

Parenximanı kəsərkən qaraciyər venalarına diqqət edilməlidir. Venalar adətən diafraqmal səthə yaxın yerləşirlər və aşağı boş venaya yaxın yerlərdə daha bəlgindirlər Qapı elementlərindən fərqli olaraq venaların ətrafında qılıf yoxdur və divarları nazik olduğu üçün asanlıqla zədələne bilirlər. Ona görə də bunları parenximadan ehtiyatla ayırıb bağlamaq lazımdır. Çıxarılacaq bölgənin venasını aşağı boş venaya qədər sərbəstləşdirmək lazım deyil. Onu boş venaya yaxın ancaq parenxima içərisində bağlamaq daha təhlükəsizdir. Qapı ayaqcığının parenxima kəsilməsindən öncə bağlanmadığı hallarda qaraciyər venasını bağlamdan əvvəl qapı ayaqcığı bağlanmalıdır. Qapı ayaqcığı qaraciyərin visseral səthinə və mərkəzə yaxın yaxın yerləşir.

Parenxima, parenximadaxili damar və axacaqlar, qapı ayaqcığı və qaraciyər venası kəsildikdən sonra qaraciyər parçası qalan qaraciyərdən tam ayrılır və yaradan çıxarılır.

*Beləliklə, bu mərhələdə rezeksiya sərhədləri təyin edilir, Qlisson kapsulu kəsilir, parenximadaxili damar və axacaqlar sərbəstləşdirilərək bağlanıb kəsilir, qanaxma dayandırılır, qaraciyər venaları sərbəstləşdirilərək parenximadaxili hissədə bağlanıb kəsilir və parça çıxarılır.*

## VII mərhələ: Yara səthinin təvtişi

*Bu mərhələdə əsas məqsəd əməliyyat vaxtı buraxılan səhvləri aşkar etmək və aradan qaldırmaqdır.*

Bu mərhələdə qalan qaraciyərdə qanaxma, öd sızıntısı, nekrotik toxuma, venoz axının vəziyyətində dəyişiklik, yerdəyişmə və ətraf orqanlarda zədələnmə olub-olmadığı yoxlanılır.

Rezeksiya səthindən qanaxma iki başlıca səbəbdən ola bilər: kapilyar qanaxma; böyük damarların yetərli bağlanmaması və ya liqaturanın çıxması. Ayırma texnikasına əsaslanan mövcud rezeksiya üsulları adətən 1-2 mm-dən böyük damarları sərbəstləşdirməyə və bağlamağa imkan verir. Bu ölçüdən kiçik, xüsusən də kapilyar damarlar adətən qırılır və bağlana bilmir. Laxtalanma sistemi normal olan hallarda kapilyar damarlarda əmələ gələn tromblar qanaxmanın dayanmasını təmin edirlər. Lakin, hipokoaqulyasiyası olan xəstələrdə tromb əmələ gəlməsində və ya lizisindəki pozulmalar nəticəsində kapilyar qanaxma davam edə bilər. Kapilyar qanaxma yara səthində difuz, “bulaq kimi

qaynama” şəkilində olur. Az təzyiqli olmasına baxmayaraq buqanaxma çətin durduğu və diffuz olduğu üçün çoxlu miqdarda qanitirməyə səbəb ola bilər.

Kapilyar qanaxmanı dayandırmaq üçün Pringler manevrası ilə qanaxma azaldılır, rezeksiya səthi qurudulur və koaulyatorla incə təbəqə şəkilində dağlanır. Əgər bu fayda verməzsə, lokal hemostatiklər (trombin süngərləri, fibrin yapışqanları və s) istifadə olunur. Buimkanlar olmaıqda isə rezeksiya səthi tamponada edilir və 24-48 saat sonra relaparatomiya edilərək tamponlar çıxarılır. Kapilyar qanaxmada yerli tədbirlərlə yanaşı laxtalanma sistemindəki pozulmaları korreksiya etmək mühüm şərtidir. Laxtalanma faktorlarının köçürülməsi, YDDL sindromunda isə bununla yanaşı heparin verilməsi ən vacib tədbirlərdəndir.

Yeterli bağlanmama və liqaturanın çıxması nəticəsində nisbətən böyük damarlardan baş verən qanaxmaları dayandırmaq üçün qanaxan damar tapılıb bağlanır.

*Öd sızması* öd axacaqlarının zədələnməsi, kəsilən axacaqların yetərli bağlanmaması nəticəsində baş verir. Öd axacaqlarında sızmanın olub-olmadığını yoxlamaq üçün “hava qabarcığı sınağı” aparılır. Əməliyyat gölgəsinə fizioloji məhlul doldurulur və qalan qaraciyərin rezeksiya səthi məhlul içərisində tutulur. İncə iynə ilə xoledoxa hava vurulur və kəsik səthi müşahidə edilir. Hava qabarcıqlarının çıxması bağlanmamış od yolunu göstərir. Bu yer tapılıb bağlanır. Anatomik olmayan, texniki cəhətdən çətin və sirrotik qaraciyərlərdə aparılan rezeksiyalarda öd sızmasına daha çox diqqət edilməlidir.

Qalan qaraciyərdə görünən hər tərəfinə diqqətlə baxılaraq rəngini dəyişmiş bölgələr olub-olmadığı yoxlanılır. Bu bölgələr çıxarılmadıqda *nekrozlaşaraq* infeksiya və intoksikasiya mənbəyinə çevrilirlər. Rəng dəyişikliyinə uğramış bölgələr rezeksiya edilərək çıxarılmalıdır.

Qaraciyər venalarının səhvən bağlanması və ya qatlanması qalan qaraciyərdə venoz axının pozulmasına və ödəmin inkişafına səbəb olur. Venoz staz qaraciyərin bir bölgəsində olduqda həmin bölgəni çıxarmaq lazımdır və ya əməliyyatdan sonra diqqətlə müşahidə edilməlidir. Qalan qaraciyəri tamamilə tutan venoz axın pozulmasının aradan qaldırılması çətinidir. Venaya qoyulan liqaturanın açılması və fayda vermədiyi hallarda venoz plastika, həttdə transplantasiya lazım gələ bilər.

Böyük həcmli rezeksiyalardan sonra qalan qaraciyər damar ayaqığı ətrafında çevrilərək damar və axacaqların burulmasına, qatlanmasına səbəb ola bilər. Bağların kəsilməsi də buna şərait yaradır. Ona görə də əməliyyatın sonunda qalan qaraciyərin hərəkətliliyinə diqqət edilməlidir. Yerdəyişmə ehtimalı yüksək olan hallarda qalan qaraciyər bir neçə tikişlə diafraqmaya tikilir.

Əməliyyat sahəsinə yaxın orqanlar, xüsusən 12 barmaq bağırsağ, mə'də, köndələn bağırsağ, aşağı boş vena diqqətlə yoxlanılmalıdır. Zədələnmə olars bərpa edilməlidir.

*Beləliklə, bu mərhələdə qalan qaraciyərdə qanaxma, öd sızıntısı, nekroz, venoz axın pozulması, yerdəyişmə, ətraf orqanlarda zədələnmə olub-olmadığı yoxlanılır və uyğun tədbirlərlə aradan qaldırılır. Rezeksiya səthinin omentoplastika, "U"- "Z"- şəkilli tikişlərlə tikilməsi və digər işlənmə üsullarını istifadə və tövsiyə etmirik.*

#### *VIII mərhələ: Drenaj və yaranın tikilməsi*

Əməliyyatın bu son mərhələsində qarın boşluğu drenaj edilir və laparotomi yarası tikilir. Drenaj diafraqmaaltı, qaraciyəraltı nahiyələrdə maye toplanmasının qarşısını almaq və rezeksiya səthindən baş verən qanaxmaların, öd sızmasının erkən diqnozu üçün vacibdir. Drenaj rezeksiya səthinə yaxın bölgəyə, diafraqmaaltı və ya qaraciyəraltı nahiyəni əhatə edəcək şəkildə yerləşdirilir və əsas yarıdan kənardan çıxarılır.

Laparotomi yarası qat-qat tikilir. Əzələ və aponevroz qatlarının birlikdə sorulmayan sintetik monofilament saplarla tikilməsi tövsiyə olunur.

#### **QARACIYƏR REZEKSİYASI ƏMƏLİYYATININ QISA XÜLASƏSİ**

##### *Rezeksiyaya göstəriş*

- Hepatosellular karsinoma və digər birincili bəd xassəli şişlər: I, II, bə'zən də III dövrdə
- Metastatik şişlər: ekstrahepatik yayılım olmadıqda
- Hepatik adenoma
- Fokal nodular hiperplaziya
- Hemangioma, simptomatik, 5 sm-dən böyük
- Periferik kistlər
- Neoplastik kistlər
- İntrahepatik daşlar
- Canlıdan qaraciyər köçürülməsi
- IV dərəcəli qaraciyər travması (destruksiya, devaskularizasiya)

##### *Rezeksiyaya əks göstərişlər*

- III, IV dövrdə hepatosellular karsinoma və digər birincili bəd xassəli şişlər
- Ekstrahepatik yayılımı olan metastatik şişlər
- Kəskin hepatit
- Dekompensasiya dövründəki sirroz

- Əməliyyatdaxili indosianin sınağı 3-dən kiçik olanlar
- Qan dövranı, ağciyər, böyrək yetməzliyi, şok, koma

***I mərhələ: Qarın boşluğunun açılması- kəsiklər***

- Sağ paydakı və hər iki paydakı rezeksiyalarda: *ikitərəfli qabırğaaltı, “Mercedes”, Topçubaşov, Mak Dermotti, kəsikləri*
- Sol paydakı rezeksiyalarda: *orta yuxarı, Feodorov kəsikləri*

***II mərhələ: Əməliyyatdaxili diaqnostika***

- *Əməliyyatözü müayinə nəticələri, əməliyyatdaxili müayinələrə-baxma, palpasiya, punksiya, biopsiya USM, ƏDİSY sınağına dayanaraq aşağıdakı məsələlər həll edilir*
- *Xəstəlik rezektabeldirmi? - xəstəliyin təbiəti və yayılma dərəcəsi nəzərə alınır.*
- *Qaraciyər rezektabeldirmi? - rezeksiya həcmi və qaraciyərin funksional ehtiyatları nəzərə alınır.*

***III mərhələ: Sərbəstləşdirmə***

- Çıxarılacaq bölgə ətraf toxumalarla bitişmələrdən ayrılır
- Çıxarılacaq bölgənin bağları (girdə, oraqvari, tac, üçbucaq bağlar) kəsilir

***IV mərhələ: Mağistral damarlara nəzarət***

- Qaraciyər- 12 barmaq bağırsağa asqıya alınır
- Əməliyyat vaxtı lazım gəldikdə (profuz qanaxmalar, sirrotik qaraciyər rezeksiyalarında) 10 dəq. sıxma, 5 dəq. açma işləmi yerinə yetirilir. Sıxma-açma 5-6 dəfə təkrar oluna bilər.

***V mərhələ: Damar ayaqcığının bağlanması***

- *Ekstrahepatik üsul:* sağ və ya sol payın qarın damar və axacaqları qaraciyər- 12 barmaq bağırsağa bağının içərisində sərbəstləşdirilib bağlanır.
- *Intrahepatik üsul:* Qaraciyər qarınından 2 sm yuxarıda Qlisson kapsulu 2-2,5 sm kəsilir→ barmaqla qaraciyərə daxil olunur→ parenxima əzilərək qarın ayaqcığı tapılır→ ayaqcığa sıxıcı qoyulub doğru tapıldığı yoxlanılır→ ayaqcıq bağlanır
- Sol seqment ayaqcıqları girdə bağ çuxurunda, sağ pay seqmentlərinin qarın ayaqcıqları öd kisəsi yatağına yaxın yerdə axtarılır.

#### *VI mərhələ: Parenximanın kəsilməsi*

- Çıxarılacaq bölgənin sərhəddləri dəqiqləşdirilir: *törəmənin yerinə, ölçüsünə görə; anotomik bölgənin təxmini sərhəddlərinə görə; qapı ayaqcığı bağlandıqdan sonra rəng dəyişikliyinə görə*
- Venadan 1 sm distala, bəd xassəli törəmədən ən az 1 sm kənarında Qlisson kapsulu koaqulyatorla kəsilir
- Əzmə və ya ultrasəs bıçağı ilə parenxima damar-axacaq elementlərindən sərbəstləşdirilir → bağlanır → kəsilir
- Sərbəstləşdirmə → bağlama → kəsmə işləmi parenxima tam ayrılana qədər davam etdirilir.
- Qaraciyər venası parenxima içərisində bağlanır kəsilir.

#### *VII mərhələ: Yaranın təftişi*

- Qalan qaraciyərdə *qanaxma, öd sızması, nekroz, venoz axın, yerdəyişmə təftiş edilir, varsa uyğun müalicələr edilir.*
- Ətraf orqanlar təftiş edilir

#### *VIII mərhələ: Drenaj və yaranın tikilməsi*

- Qalan qaraciyərin rezeksiya səthinə yaxın bölgəyə drenaj borusu qoyulur.
- Laparatomi yarası qat-qat tikilir

## VI BÖLÜM

### QARACİYƏR REZEKSİYASINDA ƏZMƏ, ULTRASƏS BIÇAĞI VƏ ARQONLU KOAQULYATORUN TƏTBİQİ

Klinik tədqiqat 1985-1996-cı illəridə Türkiyə Yüksək İxtisas Xəstəxanası, Ankara Universiteti Cərrahi Onkoloji Bölümü və Başkənd Universiteti Ümumi Cərrahiyyə kafedrasında qaraciyər rezeksiyası olunan cəmi 165 xəstənin müayinə və müalicə nəticələrini əhatə etmişdir. Xəstələrin yaşı, cinsi, xəstəliyi, qaraciyər parenximasındakı diffuz dəyişikliklər, yanaşı xəstəliklər və rezeksiya həcmi haqqında ümumi mə'lumat *Cədvəl 6.1-də* verilmişdir. Rezeksiya olunan xəstələrin əksəriyyətini orta yaşlılar və kişilər (78,8%) təşkil etmiş, kişilər qadınlardan 3,7 dəfə çox olmuşdur. Xəstələrin böyük hissəsində hepatit virusu səthi antigeni müsbət olmuş (HBsAg+) və 47 nəfərdə xronik hepatit, digərləri isə virus daşıyıcısı olmuşdur.

Rezeksiyaya göstərişlərə gəldikdə isə, xəstələrin əksəriyyətində rezeksiya qaraciyərin birincili şişləri (64,2%), metastatik şişlərinə görə (16,4%) və canlıdan qaraciyər köçürülməsi üçün donorlarda (12,7%) aparılmışdır. Qaraciyərin birincili şişləri metastatik şişlərdən 3,9 dəfə çox olmuşdur və bunun səbəbi xəstələrdə qaraciyər sirrozunun yüksək olmasıdır. Sirroz fonunda mə'lum olduğu kimi, hepatosellular karsinoma çox rast gəldiyi halda, metastatik şişlər nadirdir və bizim xəstələrdə müşahidə edilməmişdir. Birincili şişlər içərisində hepatosellular karsinoma əksəriyyət təşkil etmişdir (87/106- 82,1%).

Yanaşı xəstəliklər 24 xəstədə (14,5%) rast gəlmişdir. Bu xəstəliklər içərisində ən çox rast gələn ürək-damar xəstəlikləri, şəkərli diabet və xolesistitdir.

*Cədvəl 6.1*

*Qaraciyər rezeksiyasında əzmə üsulu, ultrasəs bıçağı və arqonlu koaqulyator*

Xəstələr haqqında ümumi mə'lumatlar və onların rezeksiya və müalicə üsuluna görə paylanması.

Göstəricilər	Xəstələrin ümumi sayı		Rezeksiya üsulu		
	müt.	%	Əzmə	UB	UBAK
Yaş	55,4±4		52,4±4	55,4±4	57,4±4
Kişi	130	78,8	37	51	42
Qadın	35	21,2	9	15	11
HBsAg müsbət	113	68,5	31	42	40
Yanaşı xəstəliklər	24	14,5	5	10	9
Rezeksiyaya göstərişlər					
Qaraciyər donoru	21	12,7	-	12	9
Metastatik şiş	27	16,4	9	11	7
Hepatosellular karsinoma	87	52,7	20	35	32
Hemangioma	17	10,3	10	4	3
Hepatik adenoma	2	1,2	1	-	1
Endokrin şiş	2	1,2	1	-	1
Exinokokk	4	1,8	2	1	1
Alveolokokkoz	1	0,6	-	-	1
İntrahepatik xolelitiaz	2	1,2	1	-	1
Karoli xəstəliyi	2	1,2	1	1	-
Qaraciyərin vəziyyəti					
Sirroz	59	35,8	14	24	21
Xronik hepatit	54	32,7	15	19	20
Normal qaraciyər	52	31,5	16	21	15
Rezeksiya həcmi					
Böyük həcmli	64	38,8	16	25	23
Orta həcmli	64	38,8	16	26	22
Kiçik həcmli	37	22,4	13	13	11
Cəmi	165		45	64	56

Tədqiqatın məqsədinə uyğun olaraq rezeksiya əməliyyatında parenximani kəsmə üsuluna görə xəstələr qruplara ayrılmışdır.

Qaraciyər parenximasının vəziyyətinə görə xəstələr 3 qrupa ayrılmışdır:

- qaraciyəri normal olan xəstələr - 52 xəstə. Bu xəstələrdə qaraciyərdə diffuz dəyişiklik olmamışdır, qaraciyər funksiyalarındakı dəyişikliklər başlıca olaraq əsas xəstəliklə əlaqədar olmuşdur. Qaraciyər donorlarında qaraciyər morfo-funksiyonal cəhətdən praktik sağlam olmuşdur.
- xronik hepatit olan xəstələr - 54 xəstə. Bu xəstələrdə qaraciyərdə xronik aktiv və persistan hepatit və buna uyğun funksiyonal dəyişikliklər qeyd edilmişdir
- qaraciyər sirrozu olan xəstələr - 59 xəstə. Bu xəstələrin qaraciyərində əsas xəstəliklə yanaşı sirrotik dəyişikliklər və funksiyonal pozulmalar mövcud olmuşdur.

*Sirroz və xronik hepatit zamanı qaraciyərdə fibrotik prosesin mövcud olduğunu və parenximanı kəsərkən fibrotik elementlərin kəsmə prosesinə tə'sirini nəzərə alaraq rezeksiya üsullarının müqayisəsində sirrotik və xronik hepatiti olan xəstələr ümumi ad altında, (fibrotik qaraciyər) adı altında nəzərdən keçirilmişdir.*

Qaraciyər rezeksiyasında parenximanı kəsmə üsullarının yararlılığını tə'yin etmək məqsədinə uyğun olaraq xəstələr 3 qrupa ayrılmışdır (*Cədvəl 6.2*):

- Əzmə qrupu - 45 xəstə. Bu qrupda parenximanı kəsmək üçün barmaqla (digitoklaziya) və ya alətlə əzmə texnikası istifadə edilmişdir.
- Ultrasəs bıçağı (UB) qrupu - 64 xəstə. Bu qrupda parenximi kəsmək üçün ultrasəs bıçağı tətbiq edilmişdir.
- Ultrasəs bıçağı və arqonlu koaqulyator (UBAK) qrupu - 56 xəstə. Bu xəstələrdə parenximanı kəsərkən ultrasəs bıçağı ilə parenximadan ayrılıb sərbəstləşdirilən kiçik intrahepatik damarlar arqonlu koaqulyatorla dağlanmış və kəsilmişdir.



**Cədvəl 6.2**

*Xəstələrin rezeksiya üsulu, rezeksiya həcmi və qaraciyər dəyişikliklərinə görə paylanması*

Qaraciyərin vəziyyəti və rezeksiya həcmi	Rezeksiya üsulu			Toplam
	Əzmə	UB	UBAK	
Normal	16	21	15	52
Böyük	7	11	7	25
Orta	6	7	5	18
Kiçik	3	3	3	9
Fibrotik	29	43	41	113
Böyük	9	14	16	39
Orta	10	19	17	46
Kiçik	10	10	8	28
Cəmi	45	64	56	165

Tətbiq olunan bu 3 rezeksiya üsulu aşağıdakı göstəricilərə görə müqayisə edilmişdir:

- \* *intraoperativ qanaxma*
- \* *köçürülən qanın miqdarı*
- \* *rezeksiyaya sərf olunan zaman*
- \* *qarı elementlərinin sıxılma müddəti*
- \* *qaraciyərdə baş verən nekroz*
- \* *əməliyyatdan sonrakı ağırlaşmalar*

Qanaxma miqdarı qaraciyər parenximasını kəsərkən baş verən qanaxmanın miqdarını ifadə edir. *Qanaxma şiddəti isə*, parenximanın kəsilməsi vaxtı kəsik sahəsinin vahid sahəsindən axan qanın miqdarını

göstərir. Bu göstəricini hesablamq üçün qanaxma miqdarı və rezeksiya səthinin sahəsi tapılmışdır və aşağıdakı düsturdan istifadə edilmişdir.

$$\text{Qanaxma şiddəti} = \frac{\text{qanaxma miqdarı (ml)}}{\text{rezeksiya səthinin sahəsi (sm<sup>2</sup>)}}$$

Rezeksiya müddəti qaraciyər parenximasının kəsilməsinə sərf edilən zamanı ifadə edir. Bu müddət qaraciyərin damarlarının sərbəstləşməsindən başlayır, rezeksiya bitdikdən sonra tam hemostaza qədər olan zamanı əhatə edir. *Parenximanı kəsmə sür'əti* vahid zamanda kəsilən parenxima sahəsini ifadə edir və aşağıdakı düsturla hesablanır.

$$\text{Parenximanı kəsmə sür'əti} = \frac{\text{rezeksiya səthinin sahəsi (sm<sup>2</sup>)}}{\text{rezeksiya müddəti (dvq)}}$$

Transfuziya miqdarı və portal sıxac müddətinin rezeksiya səthinə olan nisbətləri də, anoloji qayda ilə ölçülmüşdür.

Qanaxma şiddəti, parenximanın kəsmə sür'əti, transfuziya miqdarı və portal sıxac müddətinin rezeksiya səthi sahəsinə nisbəti kimi göstəricilərin istifadə etməklə rezeksiya həcmi və sahəsinin qanaxma miqdarı və rezeksiya müddətinə tə'siri aradan qaldırılmışdır. Bu isə, rezeksiya üsullarının müqayisəsini daha obyektiv zəmində aparmağa imkan verir.

Qaraciyər nekrozunu qiymətləndirmək üçün laborator (ALT, AST) və patohistoloji göstəricilər istifadə olunmuşdur.

Qaraciyərin dəyişiklikləri, rezeksiya həcmi və əməliyyatın dövrə ləxtalanma sisteminin dəyişiklikləri rezeksiya üsulunun effektivliklərini tə'yin etmək üçün seçdiyimiz göstəricilərə ciddi tə'sir göstərir. Bunu nəzərə alaraq üsullar arasında müqayisə aşağıdakı qaydada aparılmışdır:

1. *Qaraciyərdə struktur dəyişiklikləri nəzərə alınmışdır. Rezeksiya üsullarının nəticələri normal və fibrotik qaraciyərlərdə ayrılıqda müqayisə edilmişdir.*
2. *Rezeksiya həcminin nəticələrə tə'sirini aradan qaldırmaq, müqayisəni asanlaşdırmaq və daha obyektiv zəmində aparmaq məqsədi ilə üsulların müqayisəsində qanaxma miqdarı və rezeksiya müddəti nəzərə alınmamış,*

- daha obyektiv göstəricilər olan qanaxma şiddəti və parenximi kəsmə sür'əti istifadə edilmişdir.
3. Qaraciyərdə törədilən nekrozun biokimyəvi və patohistoloji göstəriciləri böyük və orta həcmli rezeksiyalarda daha bariz olduğu və həcmələr arasında ciddi fərqlər olmadığını nəzərə alaraq, qaraciyər nekrozu üzrə aparılan müqayisədə böyük və orta həcmli rezeksiyaların nəticələrindən istifadə edilmişdir.
  4. Əməliyyatın dövründə normokoaqulyasiyası olan xəstələrin rezeksiya nəticələrinin normal quruluşlu qaraciyəri olan xəstələrin nəticələrindən, hipokoaqulyasiyalı xəstələrin nəticələrinin isə fibrotik qaraciyərləri olan xəstələrin nəticələrindən ciddi fərqlənmədiyini hər 3 üsulda müşahidə edildiyi üçün koaqulyasiya dəyişiklikləri müqayisədə nəzərə alınmamışdır.

### **NORMAL QARACİYƏRLƏRDƏ REZEKSİYA ÜSULLARININ QARŞILIQLI MÜQAYİSƏSİ**

#### ***Qanaxma***

Normal qaraciyərdə yerinə yetirilən rezeksiyalarda qanaxma miqdarı Cədvəl 6.3-də verilmişdir. UB və UBAK üsullarında qanaxma miqdarı daha azdır.

Qanaxma şiddəti əzmə üsulunda  $30,5 \pm 2,1$  ml/sm<sup>2</sup>, ultrasəs bıçağı üsulunda  $17,5 \pm 1,4$  ml/sm<sup>2</sup>, UBAK üsulunda isə  $14,3 \pm 1,5$  ml/sm<sup>2</sup> olmuşdur (Qrafik 6. 1). qanaxma şiddətin ən çox əzmə, ən az isə UBAK üsulunda müşahidə edilmişdir.

#### ***Cədvəl 6.3***

*Normal qaraciyərdə əzmə, UB və UBAK üsulu ilə rezeksiyalarda rezeksiya həcmindən asılı olaraq qanaxma miqdarı.*

Rezeksiya üsulu	Qanaxma miqdarı (ml)		
	Böyük həcmli rezeksiya	Orta həcmli rezeksiya	Kiçik həcmli rezeksiya

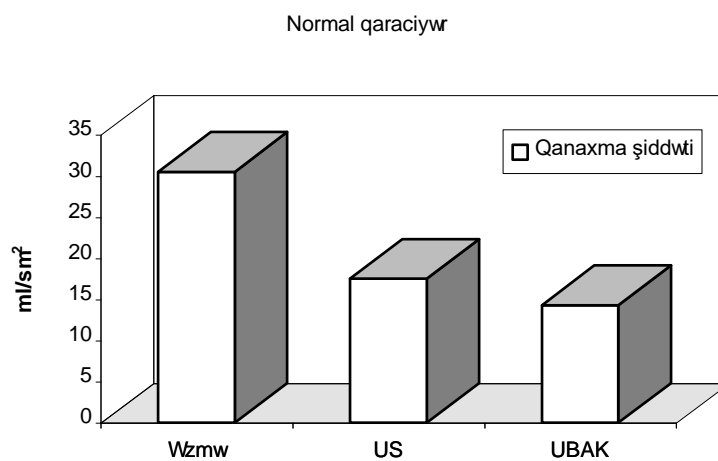
Əzmə	1412±41	1045±36	535±21
UB	1090±34	849±29	275±21
UBAK	825±43	678±37	196±27

Ancaq, statistik analizdə fərqli nəticələr ortaya çıxmaqdadır. Əzmə üsulu ilə müqayisədə həm ultrasəs bıçağı, həm də UBAK usulu qanaxma şiddətini əhəmiyyətli dərəcədə (hər 2 halda  $p < 0,05$ ) və uyğun olaraq 1,8 və 2 dəfə azaldır. Ultrasəs bıçağı ilə UBAK müqayisə edildikdə isə qanaxma şiddəti UBAK üsulunda nisbətən az olmasına baxmayaraq, fərqin statistik əhəmiyyətli ( $p > 0,05$ ) olmadığı meydana çıxır. Yə'ni ultrasəs bıçağı ilə yerinə yetirilən rezeksiyalarda arqonlu koaqulyatorun əlavə edilməsi qanaxma şiddətini ciddi olaraq dəyişdirmir.

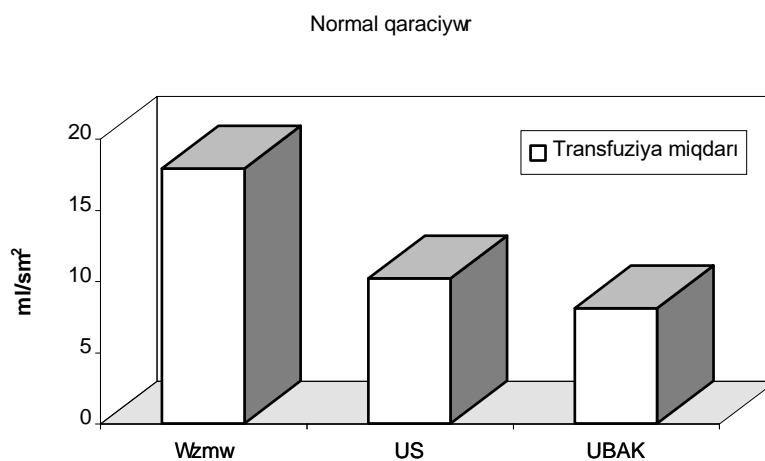
Beləliklə, aparılan müqayisəli analiz göstərir ki, normal parenximaya malik olan qaraciyərlərin rezeksiyalarında qanaxmanı azaltmaq üçün ən effektiv üsul ultrasəs bıçağı və UBAK üsuludur və bu 2 metodlar bir-birinə yaxın yararlılığa malikdir.

#### ***Transfuziya miqdarı***

Normal qaraciyərlərdə aparılan rezeksiyalarda rezeksiya sahəsinə düşən transfuziya miqdarının əməliyyat üsuluna görə müqayisəli analizi göstərir ki, həm UBAK ( $8,1 \pm 0,8$  ml/sm<sup>2</sup>) həm də ultrasəs bıçağı ( $10,2 \pm 0,9$  ml/sm<sup>2</sup>) əzmə üsuluna ( $17,9 \pm 1,0$  ml/sm<sup>2</sup>) nəzərən transfuziya miqdarını əhəmiyyətli dərəcədə və uyğun olaraq 1,8 və 2 dəfəyə yaxın azaltmışdır (Qrafik 6. 2). UBAK ilə ultrasəs bıçağı arasındakı fərqlər isə statistik əhəmiyyətli olmamışdır



Qrafik 6. 1. Normal qaraciyərlərdə rezeksiya üsulundan asılı olaraq qanaxma şiddəti



Qrafik 6. 2. Normal qaraciyərlərdə rezeksiya üsulundan asılı olaraq transfuziya miqdarı

*Beləliklə, normal quruluşlu qaraciyərin rezeksiyalarında UBAK və ultrasəs bıçağı üsulları rezeksiya səthinə düşən transfuziya miqdarına görə bir birindən əhəmiyyətli dərəcədə fərqlənmir və əzmə üsuluna nəzərən transfuziya miqdarını təxminən 2 dəfə azaldır.*

**Rezeksiya müddəti**

Normal qaraciyərdə yerinə yetirilən rezeksiyalarda rezeksiya müddəti **Cədvəl 6.4-də** verilmişdir. UB və UBAK üsullarında rezeksiya müddəti daha azdır.

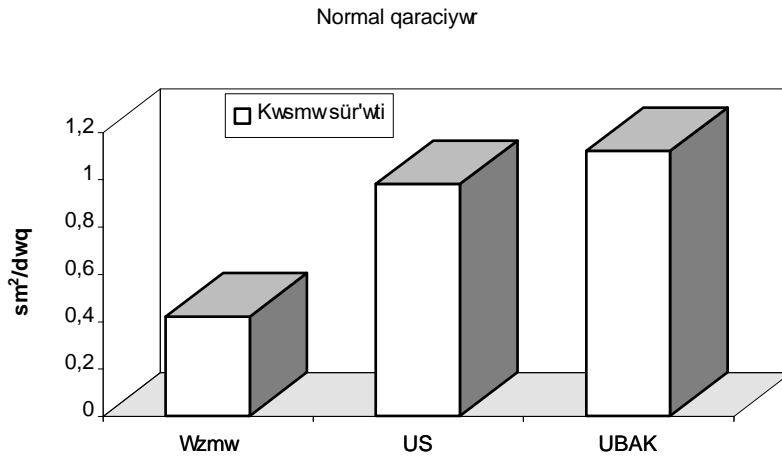
Normal qaraciyərlərdə parenximanı kəsmə sür'əti əzmə üsulunda  $0,42 \pm 0,02 \text{ sm}^2/\text{dəq}$ , ultrasəs bıçağı ilə rezeksiyalarda  $0,98 \pm 0,07 \text{ sm}^2/\text{dəq}$ , UBAK üsulunda isə  $1,12 \pm 0,08 \text{ sm}^2/\text{dəq}$  təşkil etmişdir. Göründüyü kimi UBAK üsulu ən yüksək kəsmə sür'ətinə malik metoddur (**Qrafik 6.3**). Statistik analizdə ultrasəs bıçağının əzmə üsuluna nisbətən əhəmiyyətli dərəcədə ( $p < 0,05$ ) və 2,3 dəfə sürətli kəsmə üsulu olduğu üzə çıxır.

**Cədvəl 6.4**

*Normal qaraciyərdə əzmə, UB və UBAK üsulu ilə rezeksiyalarda rezeksiya həcmindən asılı olaraq əməliyyat müddəti*

Rezeksiya üsulu	Parenximanın kəsmə müddəti (dəq.)		
	Böyük həcmli rezeksiya	Orta həcmli rezeksiya	Kiçik həcmli rezeksiya
Əzmə	142±8	112±8	54±4
UB	72±9	59±4	25±3
UBAK	70±5	58±5	22±4

UBAK üsulu əzmə üsulundan əhəmiyyətli dərəcədə fərqlənməklə yanaşı ( $p < 0,05$ ), 2,6 dəfə sürətli kəsmə imkanına malikdir. UBAK üsulu ultrasəs bıçağına nisbətən yüksək kəsmə sür'ətinə malik olsa da onlar arasındakı fərq statistik əhəmiyyətli olmamışdır ( $p > 0,05$ ).



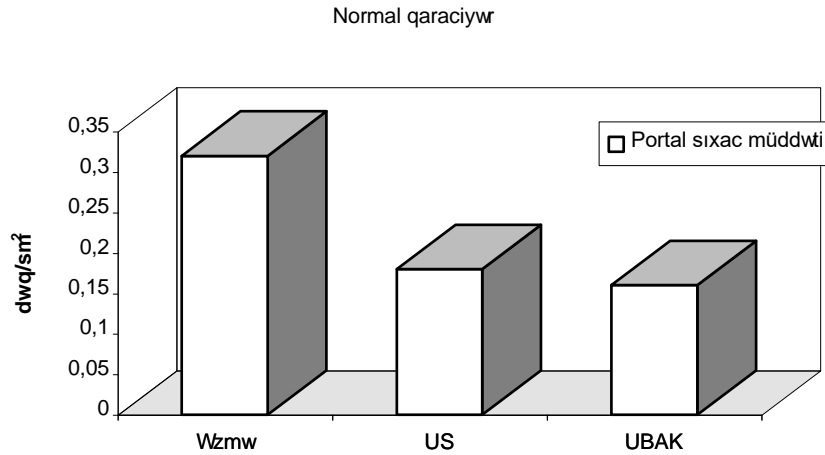
Qrafik 6. 3. Normal qaraciyərlərdə rezeksiya üsulundan asılı olaraq parenximanı kəsmə sür'əti

Beləliklə, normal qaraciyərlərin rezeksiyalarında parenximanı kəsmə sür'ətinə görə UBAK və ultrasəs bıçağı üsulları bir - birinə yaxındır və əzmə üsuluna nəzərən kəsmə sür'ətini 2,5 dəfə artırır.

#### **Portal sıxaca müddəti**

Normal qaraciyərlərin əzmə üsulu ilə rezeksiyalarında rezeksiya səthinə düşən portal sıxaca müddəti  $0,32 \pm 0,02$  dəq/sm<sup>2</sup>, ultrasəs bıçağı ilə rezeksiyalarında  $0,18 \pm 0,01$  dəq/sm<sup>2</sup>, UBAK üsulu ilə rezeksiyalarında isə  $0,16 \pm 0,01$  dəq/sm<sup>2</sup> olmuşdur (Qrafik 6.4). Bu nəticələr göstərir ki, normal quruluşlu qaraciyərlərin rezeksiyalarında əzmə üsulu ilə müqayisədə ultrasəs bıçağı və UBAK üsulu portal elementlərin müvəqqəti sıxma müddətini əhəmiyyətli dərəcədə və təxminən 2 dəfə azaltmışdır. UBAK üsulu ilə ultrasəs bıçağı arasındakı fərqlər isə statistik əhəmiyyətli olmamışdır. Bundan başqa portal sıxaca əzmə üsulunda 75% halda, ultrasəs bıçağı üsulunda 66,7% halda, UBAK üsulunda isə 46,7% halda zərurət yaranmışdır.

**Beləliklə, normal qaraciyərin rezeksiyalarında portal sıxaca müddəti ultrasəs bıçağı və UBAK üsulları bir-birindən ciddi fərqlənmir və əzmə üsuluna nəzərən daha yararlıdır.**



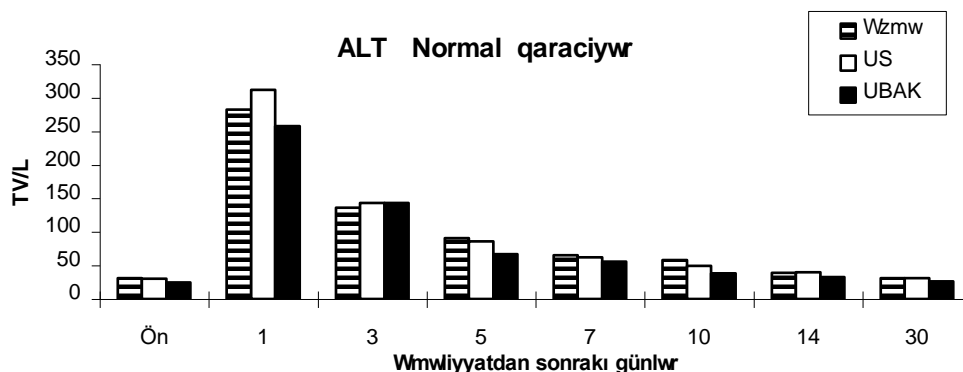
Qrafik 6. 4. Normal qaraciyərlərdə rezeksiya üsulundan asılı olaraq portal sıxac müddəti

#### **Qaraciyər nekrozu**

Normal qaraciyərlərdə aparılan rezeksiyalarda ALT səviyyəsinin araşdırılması göstərir ki, rezeksiya üsulundan asılı olmayaraq fermentin qandakı aktivlik səviyyəsi ümumi qanunauyğunluqlarla dəyişir. Hər 3 üsulla aparılan rezeksiyalardan sonra birinci gündə ALT səviyyəsi maksimal artır, 3-cü gündə maksimal səviyyədən əhəmiyyətli dərəcədə düşür, 5-ci gündə azalma davam edir və 7-ci gündə normal səviyyəyə qayıdır (Qrafik 6. 5).

Rezeksiya üsulları fermentin artma miqdarı üzrə müqayisə edildikdə UBAK üsulunda ALT-ın maksimal artma miqdarı ( $339 \pm 15$  TV/L) ultrasəs bıçağı ( $312 \pm 16$  TV/L) və əzmə üsulundakına ( $282 \pm 16$  TV/L) nəzərən yüksək görünsə də, onlar aralarındakı fərqlər statistik əhəmiyyətli olmamışdır (bütün hallarda  $p > 0,05$ ).





Qrafik 6. 5. Normal qaraciyərdə rezeksiya üsulundan sılı olaraq ALT dinamikası

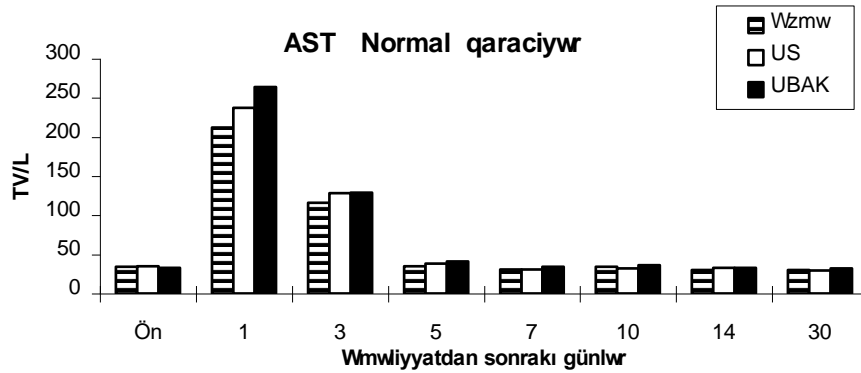
Bu vəziyyətə yaxın hal AST dinamikasının müqayisəsində də meydana çıxmışdır. Rezeksiya üsulundan asılı olmayaraq əməliyyatdan sonra 1-ci gündə AST-nin plazmadakı aktivlik səviyyəsi maksimal artmış, 3-cü gündə maksimal səviyyədən əhəmiyyətli düşmə baş vermiş, 5-ci gündə isə normal hədudlara enmişdir (Qrafik 6. 6). ALT səviyyəsində olduğu kimi, AST-nin maksimal artma səviyyəsi UBAK üsulunda ( $264 \pm 15$  TV/L) ultrasəs bıçağı ( $237 \pm 16$  TV/L) və əzmə üsuluna ( $212 \pm 15$  TV/L) nəzərən yüksək görünsə də, onlar aralarındakı fərqlər statistik əhəmiyyətli olmamışdır (bütün hallarda  $p > 0,05$ ).

Beləliklə qaraciyər nekrozunun biokimyəvi göstəricilərinin analizindən mə'lum olur ki, rezeksiya üsulları transaminazaların dinamikası və artma səviyyələri üzrə bir-birindən əhəmiyyətli dərəcədə fərqlənmir. Bu onu göstərir ki, rezeksiyadan sonra ALT və AST dinamikası rezeksiya üsulundan asılı olmayaraq ümumi dinamika üzrə gedir, əzmə üsulu ilə müqayisədə ultrasəs bıçağı və UBAK üsulu qaraciyər nekrozunu ciddi surətdə artırmır.

#### Patohistoloji göstəricilər

Patohistoloji tədqiqatın nəticələrinin müqayisəsində nekrozun dərinliyi ultrasəs bıçağı ( $9,2 \pm 1,1$  mm) ilə yerinə yetirilən rezeksiyalarda xeyli

aşağıdadır. Ancaq bu üsulla əzmə üsulu ( $14,5 \pm 2,1$  mm) və UBAK ( $16,3 \pm 2,3$  mm) arasında statistik əhəmiyyətli fərqlər ortaya çıxmamışdır (bütün hallarda  $p > 0,05$ ).



*Qraqik 6. 6. Normal qaraciyərdə rezeksiya üsulundan asılı olaraq AST dinamikası*

Beləliklə, həm biokimyəvi həm də patohistoloji meyarlar subut edir ki, əzmə üsulu ilə müqayisədə ultrasəs bıçağı və UBAK üsulu normal qaraciyərlərdə rezeksiya vaxtı törədilən nekrozun səviyyəsini ciddi artırır.

#### ***Ağırlaşmalar***

Normal qaraciyəri olan xəstələrdə rezekiyadan sonra ağırlaşmalar cəmi 9 (17,3%) xəstədə rast gəlmişdir (**Cədvəl 6. 5**). Əzmə üsulu ilə yerinə yetirilən rezeksiyalarda ağırlaşma 4 (25%), ultrasəs bıçağında 3 (14,2%), UBAK ilə aparılan rezeksiyalarda isə 2 xəstədə (13,3%) təsadüf etmişdir. Yə'ni normal qaraciyərdə ultrasəs bıçağı və UBAK üsulu rezeksiyadan sonrakı ağırlaşmaları azaldır.

Cədvəl 6. 5

*Normal qaraciyərdə aparılan rezeksiyalardan sonra baş verən ağırlaşmaların rezeksiya üsuluna görə paylanması.*

Qaraciyərin vəziyyəti	Əzmə n=16	UB n=21	UBAK n=15
Ağırlaşma halları	4 (25%)	3 (14,2%)	2 (13,3%)

### FİBROTİK QARACIYƏRLƏRDƏ REZEKSIYA ÜSULLARININ QARŞILIQLI MÜQAYİSƏSİ

#### *Qanaxma*

Fibrotik qaraciyərdə yerinə yetirilən rezeksiyalarda qanaxma miqdarı *Cədvəl 6.6-da* verilmişdir. UB və UBAK üsullarında qanaxma miqdarı daha azdır.

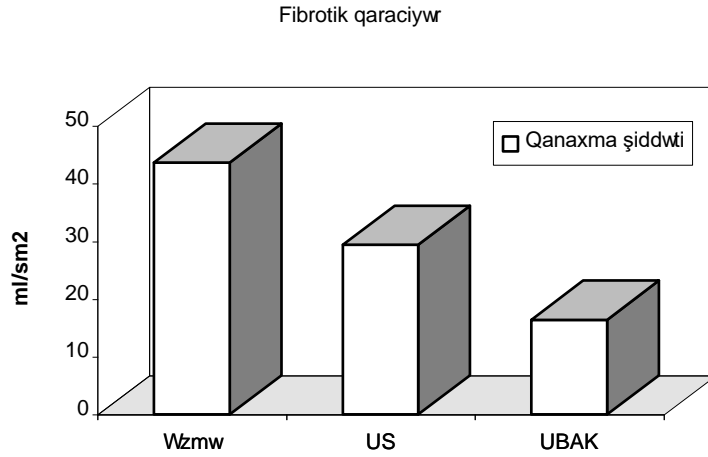
Fibrotik qaraciyərlərdə rezeksiya üsullarının qanaxma şiddətinə görə müqayisəsində normal qaraciyərlərdə olduğundan fərqli nəticələr əldə edilmişdir. Fibrotik qaraciyərlərdə ultrasəs bıçağı ( $29,4 \pm 1,5$  ml/cm<sup>2</sup>) əzmə üsuluna ( $43,6 \pm 2,2$  ml/cm<sup>2</sup>) nəzərən qanaxma şiddətini əhəmiyyətli dərəcədə ( $p < 0,05$ ) və 1,5 dəfə azaltmışdır (Qrafik 6.7). UBAK üsulunada isə qanaxma şiddəti ( $16,4 \pm 1,8$  ml/cm<sup>2</sup>) həm əzmə, həm də ultrasəs bıçağına görə xeyli az olmuşdur və onlar aralarındakı fərqlər statistik əhəmiyyətlidir (hər iki halda  $p < 0,05$ ).

*Cədvəl 6.6*

*Fibrotik qaraciyərdə əzmə, UB və UBAK üsulu ilə rezeksiyalarda rezeksiya həcmindən asılı olaraq qanaxma miqdarı.*

Rezeksiya üsulu	Qanaxma miqdarı (ml)		
	Böyük həcmli rezeksiya	Orta həcmli rezeksiya	Kiçik həcmli rezeksiya
Əzmə	1750±52	1579±49	745±34
UB	1332±38	1147±35	412±23
UBAK	901±41	789±39	231±29

Fibrotik qaraciyərlərin rezeksiyalarında UBAK üsulu qanaxma şiddətini əzmə üsuluna nisbətən 2,6 dəfə, ultrasəs bıçağına nisbətən isə 1,7 dəfə azaltmışdır.

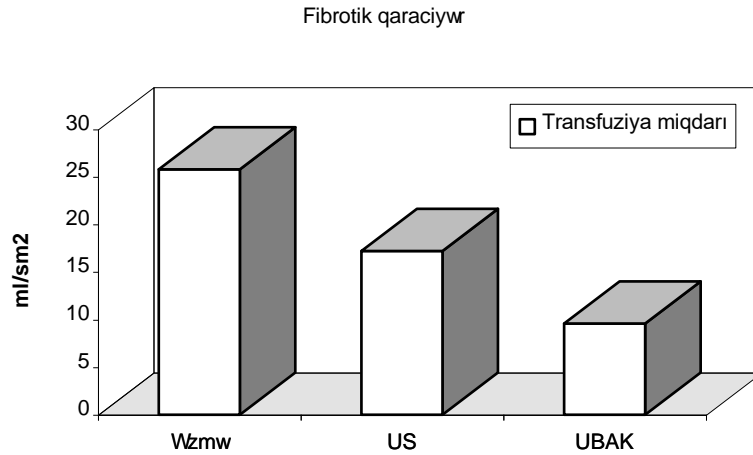


Qrafik 6. 7. Fibrotik qaraciyərlərdə rezeksiya üsulundan asılı olaraq qanaxma şiddəti

Beləliklə, normal qaraciyərlərdən fərqli olaraq fibrotik qaraciyərlərdə aparılan rezeksiyalarda UBAK üsulu əzmə və ultrasəs bıçağı ilə müqayisədə qanaxma şiddətini əhəmiyyətli dərəcədə azaltmaq üçün ən effektiv metod kimi ortaya çıxmışdır.

#### **Transfuziya miqdarı.**

Fibrotik dəyişikliqli qaraciyərlərin rezeksiyalarında rezeksiya sahəsinə düşən transfuziya miqdarına görə əməliyyat üsulları bir-birindən əhəmiyyətli dərəcədə fərqlənmişlər (bütün hallarda  $p < 0,05$ ). Əməliyyat vaxtı qan ən çox əzmə üsulunda ( $25,8 \pm 1,1$  ml/sm<sup>2</sup>), ən az isə UBAK üsulunda ( $9,6 \pm 0,7$  ml/sm<sup>2</sup>) köçürülmüşdür (Qrafik 6. 8). Ultrasəs bıçağı ilə yerinə yetirilən rezeksiyalarda transfuziya miqdarı ( $17,2 \pm 0,9$  ml/sm<sup>2</sup>) əzmə üsulundan 1,5 dəfə az, UBAK üsulundan isə 1,8 dəfə çox olmuşdur.



*Qrafik 6. 8. Fibrotik qaraciyərlərdə rezeksiya üsulundan asılı olaraq transfuziya miqdarı*

Beləliklə, fibrotik dəyişiklikli qaraciyərlərin rezeksiyalarında rezeksiya sahəsi vahidinə düşən transfuziya miqdarına görə UBAK üsulu ən effektiv metoddur və bu transfuziya miqdarını ultrasəs bıçağı rezeksiyası ilə müqayisədə 1,8 dəfə, əzmə üsuluna nisbətən isə 2,7 dəfə azaltmışdır.

#### ***Rezeksiya müddəti***

Normal qaraciyərdə yerinə yetirilən rezeksiyalarda rezeksiya müddəti ***Cədvəl 6.7-də*** verilmişdir. UB və UBAK üsullarında rezeksiya müddəti daha azdır.

Fibrotik qaraciyərlərdə aparılan rezeksiyalarda 3 üsulun kəsmə sür'ətinə görə müqayisəli analizində (***Qrafik 6.9***) normal qaraciyərlərdən fərqli nəticələr alınmışdır.

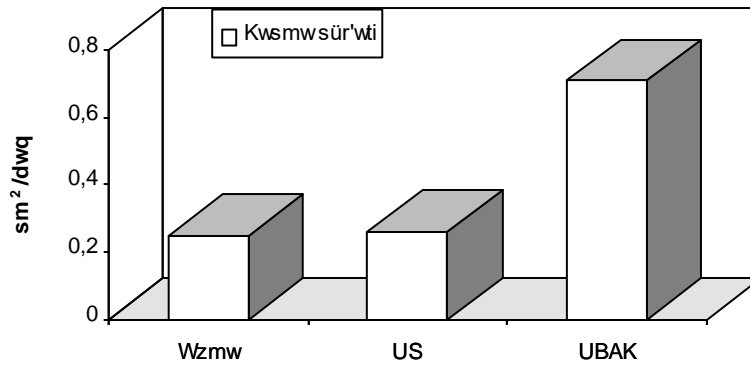
***Cədvəl 6.7***

*Fibrotik qaracəyərdə əzmə, UB və UBAK üsulu ilə rezeksiyalarda rezeksiya həcmindən asılı olaraq parenximanın kəsmə müddəti (dəq.)*

Rezeksiya üsulu	Parenximanın kəsmə müddəti (dəq.)		
	Böyük həcmli rezeksiya	Orta həcmli rezeksiya	Kiçik həcmli rezeksiya
Əzmə	213±11	183±10	93±6
UB	189±13	152±11	103±9
UBAK	97±6	84±6	43±6

Ultrasəs bıçağının kəsmə sür'əti ( $0,26 \pm 0,05 \text{ sm}^2/\text{dəq}$ ) əzmə üsulundan ( $0,25 \pm 0,02 \text{ sm}^2/\text{dəq}$ ) azacıq yüksək olsa da, onlar aralarındakı fərqlər statistik əhəmiyyətli olmamışdır ( $p > 0,05$ ). Yə'ni normal qaraciyərlərdən fərqli olaraq fibrotik qaraciyərlərdə ultrasəs bıçağı qaraciyərin kəsmə sür'ətini artırmamışdır. UBAK üsulunda kəsmə sür'əti ( $0,71 \pm 0,07 \text{ sm}^2/\text{dəq}$ ) həm ultrasəs bıçağı, həm də əzmə üsuluna nəzərən əhəmiyyətli dərəcədə (hər iki halda  $p < 0,05$ ) və 2,7 dəfə yüksək olmuşdur.

Fibrotik qaraciyər



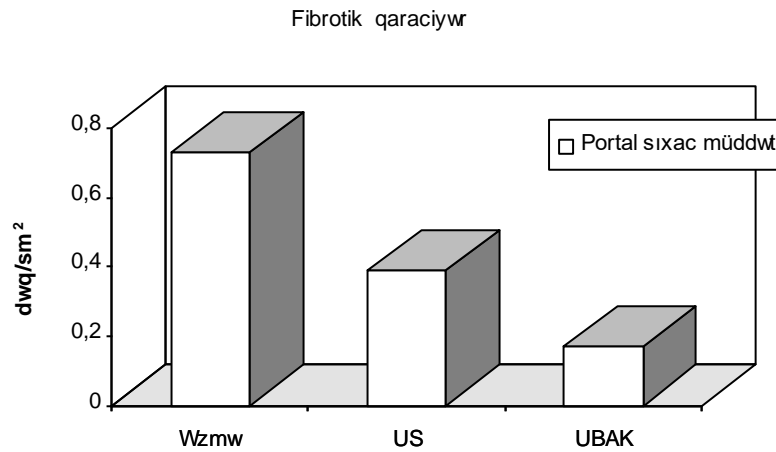
*Qrafik 6. 9. Fibrotik qaraciyərlərdə rezeksiya üsulundan asılı olaraq parenximanı kəsmə sür 'əti*

Beləliklə, fibrotik qaraciyərlərdə aparılan rezeksiyalarda ultrasəs bıçağı əzmə üsuluna nəzərən parenximanın kəsmə sür'ətini artırmadığı halda, UBAK metodunun tətbiqi kəsmə sür'ətini hər iki metoda nəzərən əhəmiyyətli dərəcədə artırmağa və qaraciyəri kəsmə müddətini təxminən 2,7 dəfə azaltmağa imkan vermişdir.

#### ***Portal sıxac müddəti***

Fibrotik qaraciyərlərin rezeksiyalarında portal sıxaca ehtiyac halları və sıxacın rezeksiya səthinə düşən müddəti əzmə üsulunda 93,1% və  $0,73 \pm 0,06$  dəq/sm<sup>2</sup>, ultrasəs bıçağında 79,1% və  $0,39 \pm 0,03$  dəq/sm<sup>2</sup>, UBAK üsulunda isə uyğun olaraq 56,1% və  $0,17 \pm 0,02$  dəq/sm<sup>2</sup> təşkil etmişdir (Qrafik 6. 10). Ultrasəs bıçağı əzmə üsuluna nəzərən portal sıxaca olan ehtiyacı və sıxac müddətini əhəmiyyətli dərəcədə azaltmışdır. ( $p < 0,05$ ). UBAK üsulu tətbiq edildiyi hallarda isə portal sıxaca ehtiyac və sıxac müddəti həm əzmə, həm də ultrasəs bıçağına nəzərən əhəmiyyətli dərəcədə azalmışdır (hər iki halda  $p < 0,05$ ).

Beləliklə, fibrotik qaraciyərlərin rezeksiyalarında UBAK üsulunun tətbiq edilməsi əzmə və ultrasəs bıçağı üsullarına nəzərən portal sıxaca ehtiyacı və sıxac müddətini əhəmiyyətli dərəcədə və uyğun olaraq 2 və 4 dəfə azaltmağa, fibrotik qaraciyərlərin işemiyaya daha az mə'ruz qalmasına imkan verir.



*Qrafik 6. 10. Fibrotik qaraciyərlərdə rezeksiya üsulundan asılı olaraq portal sıxac müddəti*

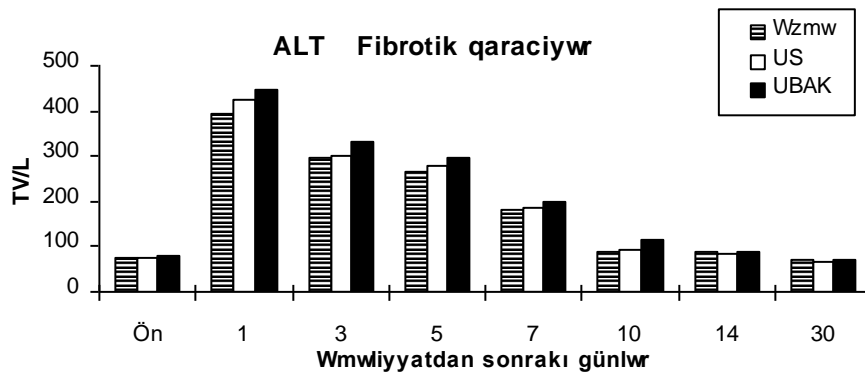
#### **Qaraciyər nekrozu**

Fibrotik qaraciyərlərdə aparılan rezeksiyalardan sonra transaminaza səviyyəsinin tədqiq edilməsi göstərir ki, ALT dinamikası hər 3 üsulda bənzər gədir (Qrafik 6. 11). Belə ki, əməliyyatdan sonra ilk gündə enzim səviyyəsi maksimal artır, 3-5-ci günlərdə yüksək səviyyədə davam edir, 7-ci gündə əhəmiyyətli dərəcədə düşərək, 10-cu gündən başlayaraq əməliyyatönu səviyyəyə qədər enir. ALT-nin maksimal artma səviyyəsi UBAK üsulunda ( $449 \pm 32$  TV/L) əzmə ( $423 \pm 25$  TV/L) və ultrasəs bıçağı üsuluna ( $392 \pm 25$  TV/L) nəzərən yüksək olsada onlar aralarındakı fərqlər statistik əhəmiyyəti olmamışdır (hər 3 halda  $p > 0,05$ ).

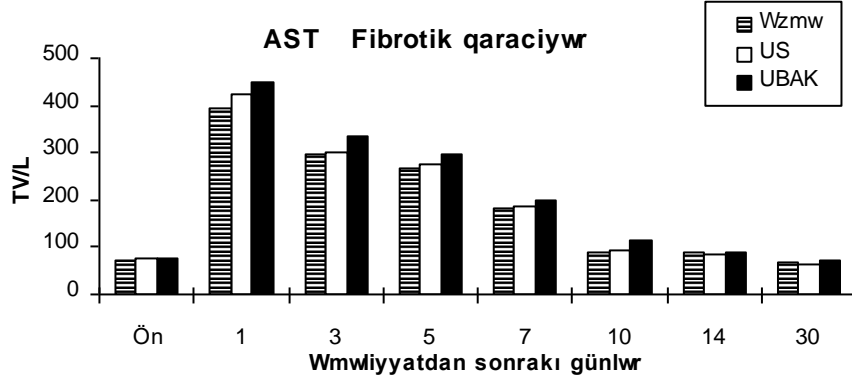
AST səviyyəsindəki dəyişikliklər də ALT dinamikasına yaxın olmuşdur. Yə'ni rezeksiya üsulundan asılı olmayaraq AST səviyyəsindəki dəyişikliklər ümumi dinamika üzrə getmişdir: əməliyyatdan sonra birinci



gündə maksimal artma, 3-5-ci günlərdə yüksək səviyyədə seyr etmə, 7-ci gündə maksimal səviyyəyə nəzərən əhəmiyyətli dərəcədə azalma, 10-cu gündən başlayaraq əməliyyatın səviyyələrinə enmə baş vermişdir (Qrafik 6. 6). AST-nin maksimal artma miqdarı UBAK üsulunda ( $513 \pm 33$  TV/L) nisbətən yüksək olsa da ultrasəs bıçağı ( $491 \pm 34$  TV/L) və əzmə üsullarındanan ( $487 \pm 33$  TV/L) fərqləri statistik əhəmiyyəti olmamışdır (hər 3 halda  $p > 0,05$ ).



Qrafik 11. Fibrotik qaraciyərlərdə rezeksiya üsulundan asılı olaraq ALT dinamikası



*Qrafik 12. Fibrotik qaraciyərlərdə rezeksiya üsulundan asılı olaraq AST dinamikası*

Beləliklə, qaraciyər nekrozunun biokimyəvi nöqteyi- nəzərdən tədqiqi fibrotik qaraciyərlərdə rezeksiyadan sonra ALT və AST səviyyələrinin maksimal artma miqdarı və dinamikasının rezeksiya üsulundan asılı olmadığını ortaya çıxarmış və bu göstərici əzmə üsulu ilə müqayisədə, ultrasəs bıçağı və UBAK üsullarının qaraciyərdə nekrozu artırmadığını sübut etmişdir.

#### ***Patohistoloji göstəricilər***

Patohistoloji tədqiqatın nəticələrinin müqayisəsində nekrozun dərinliyi ultrasəs bıçağı ( $14,3 \pm 2,1$  mm) ilə yerinə yetirilən rezeksiyalarda daha az olmuşdur. Ancaq bu üsulla əzmə ( $19,3 \pm 3,2$  mm) və UBAK üsulları ( $21,7 \pm 2,6$  mm) arasında statistik əhəmiyyətli fərqlər ortaya çıxmamışdır (bütün hallarda  $p > 0,05$ ).

Beləliklə, həm biokimyəvi həm də patohistoloji meyarlar əzmə üsulu ilə müqayisədə ultrasəs bıçağı və UBAK üsullarının fibrotik qaraciyərlərdə rezeksiya vaxtı törədilən nekrozun səviyyəsini ciddi artmadığını təsdiq etmişdir.

### Ağırlaşmalar

Fibrotik qaraciyəri olan xəstələrdə rezeksiyadan sonra ağırlaşmalar cəmi 37 xəstədə (35,9%) rast gəlməmişdir. Əzmə üsulu ilə yerinə yetirilən rezeksiyalarda ağırlaşma 15 (51,7%) xəstədə, ultrasəs bıçağı üsulunda 14 (32,5%), UBAK ilə aparılan rezeksiyalarda isə 8 (19,5%) təsadüf etmişdir. Yə'ni, əzmə üsuluna nəzərən fibrotik qaraciyərdə ultrasəs bıçağı ağırlaşmaları nisbətən, UBAK üsulu isə ciddi şəkildə ( $p < 0,05$ ) azaldır (Cədvəl 6. 8).

Cədvəl 6. 8

*Fibrotik qaraciyərdə aparılan rezeksiyalardan sonra baş verən ağırlaşmaların rezeksiya üsuluna görə paylanması.*

	Əzmə n=29	UB n=43	UBAK n=41
Ağırlaşma halları	15 (51,7%)	14 (32,5%)	8 (19,5%)*

\*-  $p < 0,05$  əzmə üsuluna nəzərən

Rezeksiya üsullarının ağırlaşmalar üzrə aparılan ümumi müqayisəsində mühüm nəticələr ortaya çıxmışdır. Cəmi 46 xəstədə (27,8%) 87 ağırlaşma, 17 xəstədə isə (10,3%) ölüm qeyd edilmişdir. Mə'lum olmuşdur ki, ultrasəs bıçağı və UBAK üsulları əzmə üsuluna nəzərən həm ağırlaşma, həm də ölüm hallarını azaltmışdır (**Cədvəl 6. 9**). Ağırlaşmaların xarakteri üzrə aparılan müqayisədə görünür ki, ultrasəs bıçağı və UBAK bütün ağırlaşmaları, xüsusən də qaraciyər yetməzliyi, intraabdominal qanaxma və ölüm hallarını, UBAK isə bunlarla yanaşı hidrotoraks və öd fistulu hallarını ciddi şəkildə azaldır. Ultrasəs bıçağı və

Cədvəl 6. 9

Rezeksiyadan sonrakı ağırlaşmaların rezeksiya üsulundan asılı olaraq rastgəlmə tezliyi.

Ağırlaşmalar	Rezeksiya üsulu	Cəmi
--------------	-----------------	------

	Əzmə		UB		UBAK		müt.	%
	müt.	%	müt.	%	müt.	%		
Qaraciyər yetməzliyi	8	17,7	5	7,8	3	5,3*	16	9,7
İntraabdominal qanaxma	4	8,8	2	3,1	-	-*	6	3,6
Qastrointestinal qanaxma	1	2,2	2	3,1	1	1,7	4	2,4
Öd fistulları	3	6,6	1	1,6	-	-*	4	2,4
İntraabdominal absess	3	6,6	1	1,6	1	1,7	5	3,03
Yaranın irinləməsi	1	2,2	1	1,6	-	-	2	1,2
Davamlı assit	3	6,6	4	6,2	1	1,7	7	3,6
İntraoperativ şok	2	4,4	-	-	-	-	2	1,2
Hidrotoraks	13	28,8	11	17,1	5	8,9*	29	17,5
Pnevmoniya	1	2,2	1	1,6	1	1,7	3	1,8
Yaygın damardaxili laxtalanma sindromu	1	2,2	1	1,6	-	-	2	1,2
Böyrək yetməzliyi	1	2,2	1	1,6	1	1,7	3	1,8
Tromboflebit	1	2,2	-	-	1	1,7	2	1,2
Bağırsaq keçməzliyi	1	2,2	-	-	-	-	1	0,6
Miokard infarktı	-	-	1	1,6	-	-	1	0,6
Cəmi ağırlaşmaların sayı	42		31		14		87	
Cəmi ağırlaşmış xəstələrin sayı	19	42,2	17	26,5*	10	17,8*	46	27,8
Ölüm	8	17,7	6	9,3	3	5,3*	17	10,3

\* -  $p < 0,05$  əzmə üsulu ilə müqayisədə

UBAK üsullarında qaraciyər yetməzliyinin əzmə üsuluna nəzərən azlığının aşağıdakı səbəblərlə izah etmək olar: qanaxma miqdarı, transfuziya miqdarı, portal sıxac müddətinin az olması; əməliyyat müddətinin qısalması. UBAK üsulunda hidrotoraks, assit və öd fistulu kimi ağırlaşmaların nisbətən az rast gəlməsini isə arqonlu koaqulyatorun limfa, kapilyar damarları və kiçik öd axarlarını dağılması ilə əlaqələndirmək olar.

### Bölümün yekunu.

1. Qaraciyərdə quruluş dəyişiklikləri və əməliyyatın dövründə qanın laxtalanma sisteminin kənarçıxmaları rezeksiya üsullarının yararlılığına və rezeksiya nəticələrinə ciddi şəkildə təsir göstərir.
2. Rezeksiya üsulundan asılı olmayaraq qaraciyərdə fibrotik dəyişikliklər nekrozu artırır.
3. Normal quruluşlu qaraciyərlərdə və normokoaqulyasiyalı xəstələrdə ultrasəs bıçağı və UBAK üsulları eyni yararlılıq və əzmə üsuluna nəzərən üstün olduqları halda, fibrotik qaraciyərlərdə yalnız UBAK üsulu ən yararlı metoddur.
4. Həm ultrasəs həm də əzmə üsulu ilə rezeksiyalarda qaraciyərin fibrotik dəyişiklikləri və hipokoaqulyasiya normal quruluşa və normokoaqulyasiyaya nəzərən qanaxma şiddəti, transfuziya miqdarı və portal sıxac müddətini artırır, parenximi kəsmə sürətini isə azaldır.
5. Ultrasəs bıçağı və əzmə üsulundan fərqli olaraq UBAK üsulu ilə aparılan rezeksiyalarda qaraciyərin quruluş dəyişiklikləri və koaqulyasiya pozulmaları bu metodun yararlılığına ciddi şəkildə təsir etmir.
6. Əzmə üsulu ilə müqayisədə ultrasəs bıçağı həm normal quruluşlu, həm də fibrotik qaraciyərlərdə qanaxma şiddəti, transfuziya miqdarı və portal sıxac müddətini azaldır, kəsmə sürətini isə normal qaraciyərlərdə artırır, fibrotik qaraciyərlərdə isə ciddi şəkildə dəyişdirmir.
7. UBAK üsulu fibrotik qaraciyərlərdə ultrasəs bıçağı və əzmə üsullarına nəzərən qanaxma şiddəti, transfuziya miqdarı, portal sıxac müddəti və ağırlaşmaları azaldır, kəsmə sürətini artırır, normal qaraciyərlərdə isə ultrasəs bıçağına yaxın yararlılıq göstərir.

## VII Bölüm

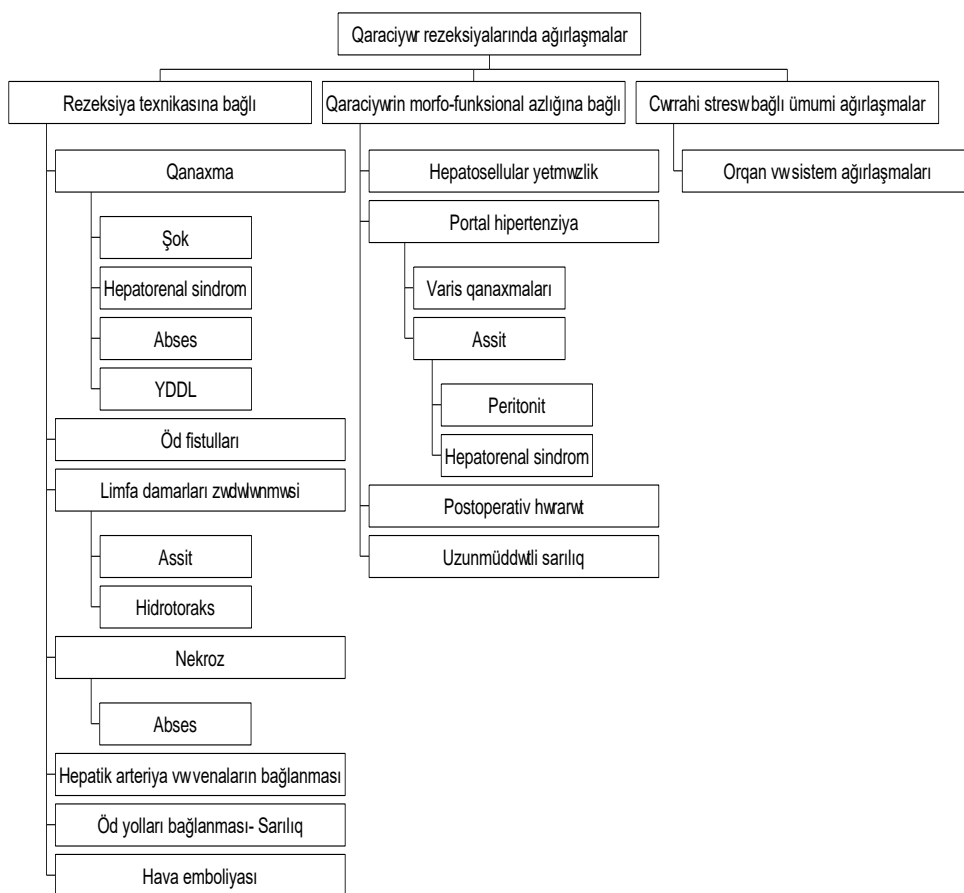
### QARACİYƏR REZEKSİYALARINDAN SONRAKI AĞIRLAŞMALAR

Qaraciyər rezeksiyası texniki çətinliyi, böyük travmatikliyi, uzun sürməsi, əməliyyatdaxili və əməliyyatdan sonrakı ağırlaşmaların və ölüm hallarının yüksək tezlikdə rast gəlməsi ilə səciyyələnən əməliyyatlar qrupuna aid edilir. İkitərəfli qabırğaaltı, “Mercedes”, bə’zən də torakoabdominal tipli kəsiklərin istifadə olunması, qaraciyər bağlarının kəsilməsi, portal elementlərin sərbəstləşdirilməsi, portal sıxac, 0,5-4 litr qanaxma ilə müşayət olunan parenxima kəsilməsi, çoxlu miqdarda qanköçürülməsi kimi amillər qaraciyər rezeksiyasının texniki çətinliyini, yüksək travmatikliyi göstərir, əməliyyat müddətinin 2-5 saat davam etməsinə səbəb olur. Qaraciyər rezeksiyalarında ağırlaşma hallarının orta hesabla 38%, ölüm hallarının isə, orta hesabla 14% xəstədə rast gəlməkdə, və bunlar qaraciyərin əməliyyatönlü funksional vəziyyəti və rezeksiya həcmindən asılı olaraq dəyişməkdədir. Normal qaraciyərlərdə aparılan rezeksiyalardan sonra ağırlaşma hallarının 20-30% xəstədə rast gəldiyi halda, sirrotik qaraciyərdə bu 50-60% xəstədə müşahidə olunur.

Qaraciyər rezeksiyalarından sonra baş verən ağırlaşmaları klinik olaraq iki qrupa bölmək olar: *ümumi və xüsusi ağırlaşmalar*. Qaraciyər rezeksiyası üçün spesifik olmayan, cərrahi stress ilə əlaqədar ümumi ağırlaşmalara qan dövranı, tənəffüs, ifrazat, immun, humoral, koaqulyasiya və s. sistemlərdə, su-elektrolit, enerji mübadiləsində, yarada və s. baş verən patoloji prosesləri aid etmək olar. Müasir anestezioloji və intensiv terapiya sayəsində ümumi ağırlaşmalar kəskin azalaraq 5%-ə qədər enmişdir. Xüsusi ağırlaşmalara isə, birbaşa olaraq qaraciyər rezeksiyası əməliyyatı ilə əlaqədar törənən əməliyyatdaxili və əməliyyatdan sonrakı ağırlaşmaları aid etmək olar. Xüsusi ağırlaşmaların əksəriyyətinin çoxsəbəbli olmasına baxmayaraq, onları baş vermə səbəbinə görə iki əsas qrupa ayırmaq olar: *rezeksiya texnikası ilə*

*əlaqədar baş verən ağılaşmalar və qaraciyərin morfo-funksional çəhətdən azalması ilə əlaqədar ortaya çıxan ağırlaşmalar (Şəkil 7.1).*

Şəkil 7.1. Qaraciyər rezeksiyalarındakı ağırlaşmaların təsnifatı



## **QANAXMALAR**

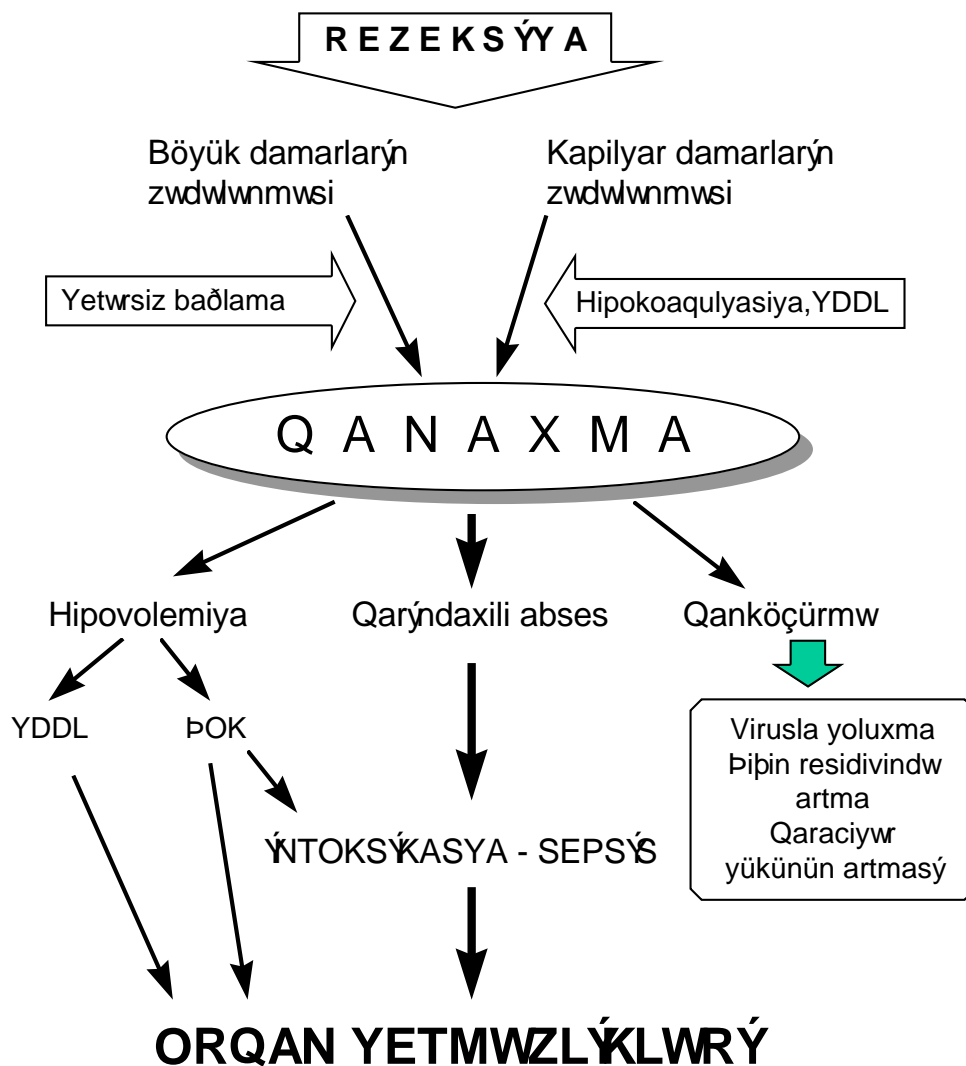
Rezeksiya vaxtı baş verən böyük *qanaxmalar* ən ciddi ağırlaşmalardan biri hesab edilir. Çünki, bir tərəfdən kəskin qan azlığına bağlı şok və yaygın damardaxili laxtalanma meydana gələ bilər ki, bunlar da

əməliyyatdan sonrakı multiorqan və sistem yetmezliklərinə səbəb ola bilər. Digər tərəfdən əməliyyat vaxtı 0,5 litirdən çox olan qanaxmalarda çoxlu miqdarda qan köçürmək lazım gəlir ki, bu da intoksikasiya, laxtalanma pozulmaları, immun reaksiyar, virus infeksiyaları ilə yoluxma kimi arzuolunmaz nəticələr verə bilər, qalan qaraciyərin yükünü artırır (*Şəkil 7.2*). Hətta, qanköçürmənin şiş hüceyrələrinin çoxalmasını, qaraciyər xərçənginin residiv vermə ehtimalını artırdığı da mə'lumdur.

Rezeksiya vaxtı qanaxmalar başlıca olaraq iki əsas səbəblə əlaqədar baş verir. *Birincisi*, nisbətən böyük damarların *yətərli bağlanmaması* və ya böyük damarların *zədələnməsi* ki, bunlar başlıca olaraq texniki səbəblərlə əlaqədardır. *İkincisi* isə, *kapillyar qanaxmasıdır* ki, bunun da başlıca səbəbləri ya əməliyyatdan əvvəl mövcud olan, ya da əməliyyat vaxtı baş verən yaygın damardaxili laxtalanma nəticəsində meydana gələn hipokoaqulyasiyadır. Böyük həcmli qanaxmalar yaygın damardaxili laxtalanma sindromu törədir, bu isə, kapillyar qanaxmasına səbəb olaraq qanaxmanı davam etdirir və qüsurlu patoloji dövrə meydana gəlir.

*Klinika və diaqnostikası*. Qanaxmanın klinik gedişini axan qanın miqdarı və intensivliyi müəyyən edir. Qanaxma *yerli və ümumi əlamətlərlə* özünü biruzə verir. Yerli əlamətlərə *əməliyyat vaxtı görünən qanaxma, əməliyyatdan sonra drenajdan qangəlmə, ultrasəs müayinəsi (USM), bilgisayarlı tomoqrafiya (BT) və punktsiyada qarın boşluğunda qanın olması aid edilir*. Ümumi əlamətlərin əsasında isə, *qanın ümumi həcmindəki (hipovolemiya) və formalı elementlərin miqdarındakı* (qanın konsentrasiya göstəricilərində azalma) dəyişikliklər durur (*Cədvəl 7.1*). Hipovolemiya dərəcəsinin avazıması, nəbz tezləşməsi, arterial və venoz təzyiğin azalması, diurezin azalması kimi göstəricilərlə qiymətləndirilir.





Şəkil 7.2. Qaraciyər rezeksiyasında qanaxmanın etiopatogenezi

Qanın konsentrasiya göstəriciləri kimi hemoglobin miqdarı (Hb) və hematokrit (Ht) istifadə olunur. Əməliyyat vaxtı və əməliyyatdan sonrakı

qanaxmalarda xəstədə infuziyon terapiya aparıldığı üçün hemodinamik göstəricilər bariz olmaya bilər. Bu hallarda qanaxmanı qiymətləndirmək üçün konsentrasiya göstəricilərindən istifadə edilir. Hb və Ht göstəricilərinin azalmağa davam etməsi, qan köçürülməsinə baxmayaraq Hb və Ht artmaması və ya 500 ml qan köçürdükdə Ht-in 3 vahiddən az artması, xəstəyə 24 saat ərzində 1500 ml-dən çox qan köçürüşməsi davam edən qanaxmanın xarakteristik əlamətlərindən hesab edilir. Lakin, xəstəyə çoxlu miqdarda maye köçürülsə konsentrasiya göstəriciləri dəqiq olmaya bilər. Ona görə də, konsentrasiya göstəriciləri düzgün nəticəni hemodinamik göstəricilər normal olduğu zaman verir.

Cədvəl 7.1

*Rezeksiya olunan xəstələrdə qanaxmaya nəzarət üçün göstəricilər.*

<i>Göstəricilər</i>	<i>Qanaxma əlamətləri</i>
<b><i>Yerli əlamətlər</i></b>	
Baxma	<i>Qanaxmanın görünməsi*</i>
USM, BT	<i>Drenajdan qan gəlmə*</i>
Drenaj və möhtəviyyəti	<i>Qarında qan *</i>
Punksiya	<i>Punktatda qan*</i>
<b><i>Hemodinamika göstəriciləri</i></b>	
Dərinin rəngi	Avazımış
Nəbz	> 100
AT	< <b>90 mm Hg st.</b> , <i>Alqover indeksi (Nəbz/AT) &lt; 1</i>
Mərkəzi venoz təzyiq	< 0 mm Hg st
Diurez	< 0,5 ml/dəq.
<b><i>Konsentrasiya göstəriciləri</i></b>	
Hemoqlobin	Azalmaqda davam edir, < 90 q/l
Hematokrit	Azalmaqda davam edir, < 25
Qanköçürməyə cavab	500 ml qan köçürülməsinə baxmayaraq Ht 3 vahiddən az artır.
<i>* qanaxmanın mütləq əlamətləri</i>	

Bu səbəblərlə əlaqədar, qaraciyər rezeksiyası olunan xəstələrdə hemodinamik göstəricilərlə yanaşı, konsentrasiya göstəriciləri də diqqətlə müşahidə edilməli və bu iki qrup göstərici birlikdə qiymətləndirilməlidir.

**Müalicəsi.** Qanaxmanın effektiv müalicəsi üçün mə'lum olan iki əsas prinsip həyata keçirilməlidir: **qanaxmanı dayandırmaq və bərpa- axmış qanı əvəz etmək.**

Qanaxmanın dayandırılması üçün qanaxan damarın bağlanması və laxtalanma sisteminin normallaşdırılması əsas şərtədir. Qanaxma nəticəsində həm damardaxili qanın ümumi miqdarı, həm də qanın oksigen daşıma qabiliyyəti - hemoqlobin miqdarı azaldığı üçün, əvəzedici tədbirlər damardaxili mayenin həcmi və hemoqlobin miqdarının bərpasına istiqamətləndirilir. İlk növbədə damardaxili qanın həcmi bərpa olunur və bunun üçün kristalloid və kolloid (2:1) məhlullar istifadə olunur. Qanın ümumi həcmnin qiymətləndirilməsində hemodinamik göstəricilər əsas götürülür. Mərkəzi venoz təzyiqin 0-5 mm Hg st., arterial təzyiqin >100 mm Hg st., diurezin >0,5 ml/dəq. olması lazımdır. Mümkün olduğu hallarda dövr edən qanın həcmnin ölçülməsi də yararlı ola bilər.

Qanın oksigen daşıma qabiliyyətinin bərpası üçün tam qan və ya eritrosit kütləsi köçürülür. Kiçik qanaxmalarda (<500 ml) qan və eritrosit kütləsi köçürülməsinə ehtiyac yoxdur, böyük qanaxmalarda (> 1000 ml) isə, qanköçürmə mütləq lazımdır.

Qanazlığında orqanizmin cavab reaksiyası kimi qan dövrənı sür'ətlənir və toxumaların oksigen təllabatını ödəməyə çalışır. Lakin, Ht səviyyəsi kapillyar qandakı səviyyədən (25 vahid) aşağıya düşdükdə toxumalarda oksigen aclığı başlayır. Ona görə də hematokritin 25 vahidi kritik səviyyə hesab edilir. Ürək-damar xəstəliyi olanlarda kompensator imkanlar tükəndiyi üçün qan dövrənının sür'ətlənməsi zəif olur, az miqdar qanaxma şok hadisəsi törədə bilər. Ona görə də bu xəstələrdə hematokritin 30 vahiddən aşağı düşməsi təhlükəlidir.

**Qanköçürməyə göstərişlər**

1. Dövredən qanın 20% - dən çox itirilməsi
2. Ht - in 25 vahiddən az olması
3. Ürək- damar xəstəliyi olan xəstələrdə Ht- in 30 vahiddən aşağı düşməsi

*Əməliyyatdaxili qanaxmanın profilaktikası və dayandırılması.*  
Əməliyyat zamanı qanaxma qaraciyərdaxili damarlardan, və qaraciyərə girən

və çıxan magistral damarlardan və şəxələrdən ola bilər. Qaraciyər daxilində qarşı venası, qaraciyər arteriyası şəxələri və öd axacaqları ümumi bir qılıfla örtülü olur. Ona görə də, parenxim kəsilərəkən adətən bunlar birlikdə bağlana bilərlər. Qaraciyər venalarının isə, qılıfı olmur.

Qaraciyər rezeksiyası vaxtı qanaxmanın profilaktikası və dayandırılmasında əsas prinsip qaraciyərdən xaric damarların ehtiyatla ayrılması və nəzarəti, qaraciyərdaxili damarların görərkən bağlanması, və qanın laxtalanma sisteminin normal vəziyyətdə tutulmasıdır. Aşağıdakı şərtlərin yerinə yetirilməsi rezeksiya vaxtı qanaxmanın azaldılmasına imkan verir.

***Qaraciyər rezeksiyası vaxtı qanaxmanın profilaktikası tədbirləri***

1. Qaraciyərə daxil olan və çıxan magistral damarlar ehtiyatla ayrılmalı və nəzarətdə saxlanılmalıdır.
2. Çıxarılacaq hissənin (pay, sektor, seqment) gətirici damarları parenxim kəsilməsindən əvvəl bağlanılmalıdır. Bu həm çıxarılacaq bölgənin sərhədlərini daha dəqiq müəyyən etməyə, həm də qanaxmanı azaltmağa imkan verir.
3. Qarşı elementlərinin sıxılması işləmi (Pringler manevri) üçün imkan yaradılmalı və lazım gəldikdə yerinə yetirilməlidir. Bunun üçün qaraciyər-onikibarmaq bağırsağ bağının nəzarətə alınması tövsiyə olunur.
4. Qaraciyər venalarının ekstrahepatik hissəsinin yox, intrahepatik hissəsinin sərbəstləşdirilməsi tövsiyə olunur. Xüsusilə venaların aşağı boş venaya açılan yerində ehtiyatlı olmaq lazımdır.
5. Qaraciyərdaxili damarları zədələməmək və daha diqqətli bağlamaq üçün, onları parenximadan ayırmaq və görərkən bağlamaq lazımdır. Bunun üçün parenximadan kəsərəkən ayırma texnikasını, xüsusən ultrasəs bıçağını istifadə etmək daha əlverişlidir.
6. Qaraciyərdaxili venaları zədələməmək üçün onların yerini ultrasəslə müəyyən etmək və ya kəsiyi təxmini proeksiyalarından 1 sm kənarda aparmaq lazımdır.
7. Kapilyar qanaxmanın qarşısını almaq üçün əməliyyatözü dövrdə koaqulyasiya sisteminin vəziyyətinin normallaşdırmaq, böyük qanaxmalara yol verməmək, yaygın damardaxili qanaxmanı müalicə etmək lazımdır. kapilyar qanaxmanı önləmək və dayandırmaq üçün koaqulyatorların istifadəsi faydalıdır.

**Qapı venası** zədələndikdə Pringler manevrası ilə qanaxma dayandırıldıqdan sonra zədələnən sahə ətraf toxumalardan sərbəstləşdirilir və yaraya atravmatik damar tikişləri (06, 07) qoyulur.

**Qaraciyər arteriyası** zədələndikdə mikrocərrahiyyə imkanları yoxdursa damar bağlana bilər. Bu halda kolleteral dövranın tə'mini üçün bağlanma mümkün qədər proksimalda aparılmalı və qaraciyər qapısı az ayrılmalıdır.

**Qaraciyərdaxili damarlardan** baş verən qanaxmanı dayandırmaq üçün istifadə olunan üsullar damar çapından asılı olaraq dəyişir. Kiçik (çapı <2 mm) damarlardan baş verən qanaxmaların yeri sorucu ilə müəyyən edilir və koaulyatorla dağlanır. Güclü qanaxmalarda Pringler manevri ilə qanaxma azaldılır, sorucu ilə qanaxma yeri müəyyən edilir, qanaxan damar parenximadan ayrılır və bağlanılır. Əgər bağlanan damar seqment şaxəsi olarsa bağlandıqdan sonra uyğun seqmentdə rəng dəyişikliyi meydana gəlir və bu seqmentin çıxarılması lazımdır.

Pringler manevrası ilə durmayan qanaxmalar adətən **qaraciyər venalarından** olur, çünki bu venalarda qapaq olmadığı üçün aşağı boş venadan retroqrad qan axımı mövcuddur. Ona görə də bu halda qanaxma üzərinə və ətrafına basılıraqla dayandırılır. Qaraciyər venalarının divarı nazik olduğu üçün tikiş qoyulması çətinlik törədir. Ona görə də bə'zən zədələnmiş venanın bağlanması lazım gəlir. Qaraciyər venaları distalda bağlansa təhlükə törətmir, proksimalda, xüsusən də boş venaya açılan yerdə bağlansa uyğun pay və ya sektorda venoz axın pozula bilər. Sol vena bağlansa II və III seqment çıxarılmalıdır. Sağ vena bağlansa VII seqment çıxarıla bilər, VI seqment isə, çıxarılmamalıdır, çünki bə'zən (20%) bu seqmentdən aşağı boş venaya birbaşa şaxələr gedir. Orta ven zədələnersə IV, V və VIII seqmentlərdə venoz axın pozula bilər. Vena bağlandıqdan sonra seqmentdə rəng dəyişikliyi və şişmə baş verərsə onun çıxarılması lazımdır.

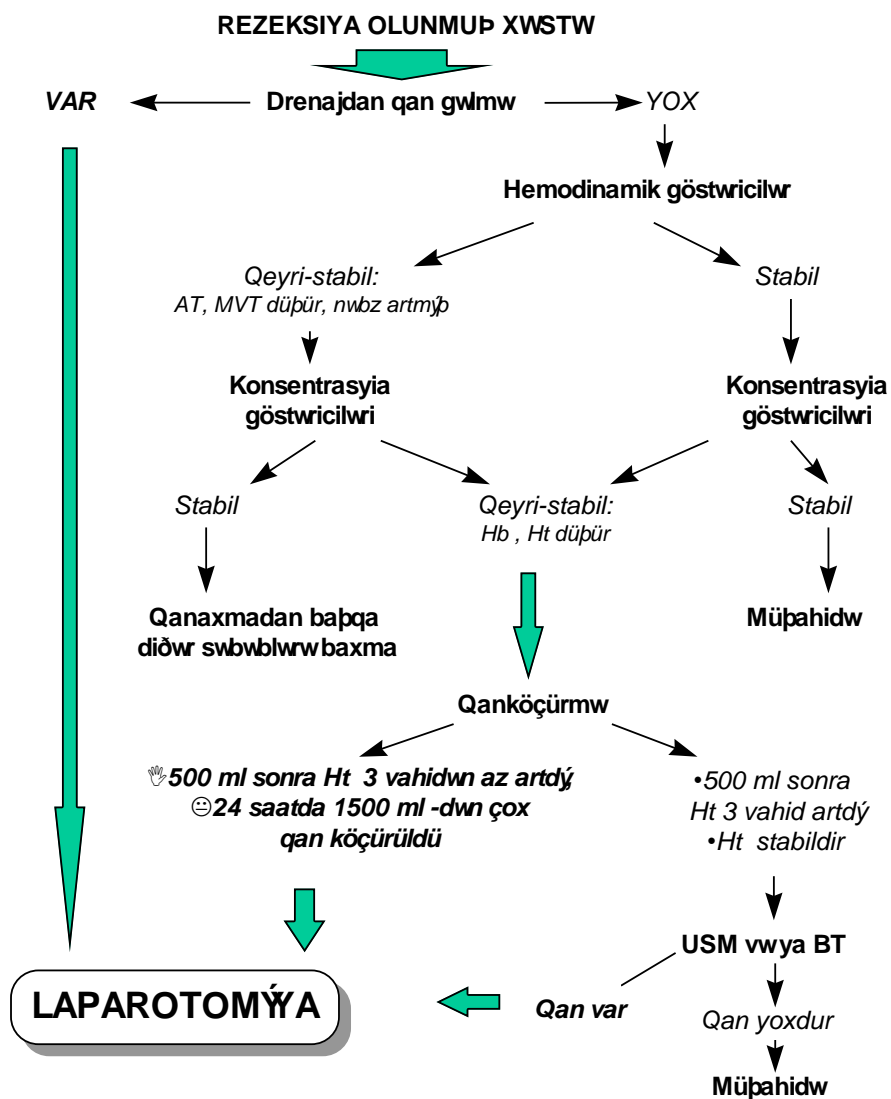
**Kapillyar qanaxma** kəsik səthindən yavaş, nöqtəvi, "hər tərəfdən baş verən" qanaxma şəkilində olur. Normal halda kapillyar zədələnersə əmələ gələn "trombositar tıxac" və qan laxtası mənəfi tutur, təzyiq az olduğu üçün bu tıxaclar yuyulmur və "atmır". Lakin laxtalanma zəifliyi və ya hiperfibrinoliz olan hallarda kapillyar mənəfi tıxanmır və qanaxma davam edir. Bu hala daha çox yaygın damardaxili laxtalanma (YDDL) sindromunda rast gəlinir. Kapillyar qanaxma yavaş olmasına baxmayaraq, çox təhlükəlidir

və dayandırılması çətindir. Bu halda YDDL müalicəsi başlanır (heparin, təzə plazma), Pringler manevrası ilə qanaxma azaldılır, kəsik səthi qurudulur və koaqulyatorla incə təbəqə şəkilində dağlanır. Bu effektzis olarsa əməliyyat mümkün qədər tez tamamlanır və ya dayandırılır, kəsik səthinə tamponlar qoyularaq qanaxma dayandırılır və qarın boşluğu bağlanılır. Laxtalanma sistemi korreksiya olunarsa xəstə 48 saat sonra təkrar əməliyyat edilir və tamponlar çıxarılır (və ya əməliyyat davam etdirilərək tamamlanır).

***Kəsik səthindən kapillyar və digər tipli qanaxmaları dayandırmaq üçün “yorğan”, “U”, “Z” və s. şəkilli hemostatik tikişlərin qoyulması tövsiyə edilmir. Ən güvənli üsul damarın parenximadan ayrılıb bağlanmasıdır.***

***Əməliyyatdan sonrakı dövrdə qanaxma*** liqaturanın açılması nəticəsində böyük damarlardan və ya laxtalanma pozulmaları ilə əlaqədar kapillyar damarlardan baş verə bilər. Qanaxmanın klinik gedişi, diaqnostikası və nəticəsi axan qanın miqdarı və intensivliyindən asılı olaraq dəyişir (***Şəkil 7.3***). Kiçik qanaxmalar klinik biruzə vermədən spontan olaraq dayana bilər, axmış qan rezorbsiya və ya infeksiyalaşa bilər. Böyük və intensiv qanaxmalar kəskin anemiya, hemorragik şok törədə bilər.

Drenajdan qan gəlməsi qanaxmanı göstərən kriteriya olmasına baxmayaraq bu əlamətin olmaması qanaxmanı inkar etməz, çünki, drenaj qatlana bilər, trombla tutula bilər və ya uyğun yerdə olmaya bilər. Drenajın yuyulması hər zaman müsbət nəticə verməyə bilər. Ona görə də əməliyyatdan sonrakı qanaxmanın diaqnostikasında ən yararlı göstərici qanın konsentrasiya qiymətlərində davam edən düşmə USM və ya BT-də qarın boşluğunda qanın müəyyən edilməsidir. USM və ya BT altında punksiya diaqnozu dəqiqləşdirə bilər.



Şəkil 7.3. Rezeksiyadan sonrakı qanaxmalarda diaqnostika və müalicə taktikası

Laparoskopiya əməliyyatdan sonrakı dövrdə tövsiyə olunmur, çünki, qanaxma qaraciyər venalarından olarsa hava emboliyası yarana bilər.

Əməliyyatdan sonrakı qanaxmaların müalicəsi üçün relaparotomiya, qanaxan damarın bağlanması, qanın təmizlənməsi və dövr edən qanın bərpası lazım gəlir. Qarına toplanan qanın infeksiyalaşması ehtimalı yüksək olduğu üçün, hətta dayanmış qanaxmalarda da əməliyyat lazımdır. Bə'zi hallarda relaparotomiyada qanaxan damar tapılmaya bilər. Laxtalanma pozulması ilə əlaqədar olan kapillyar qanaxmaların müalicəsi yuxarıda qeyd edilmişdir.

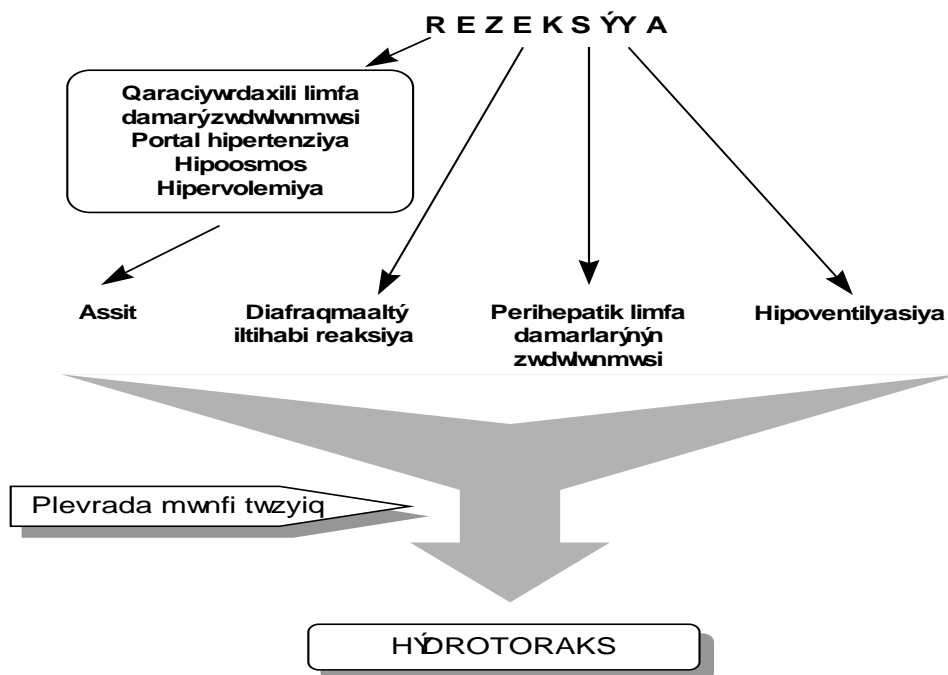
### ***HAVA EMBOLİYASI***

***Hava emboliyası*** qaraciyər venalarının və ya aşağı boş venanın zədələnməsi nəticəsində baş verən nadir (<1%), lakin təhlükəli ağırlaşmadır. Damarı zədələnməmək, ağciyər ventilyasiyasını aşağı təzyiqlərdə aparmaq profilaktik tədbirlərdir. Emboliya baş verdikdə isə, xəstənin baş tərəfini aşağı salmaq, kardio-pulmonar intensiv terapiya məsləhət görülür.

### ***HİDROTORAKS***

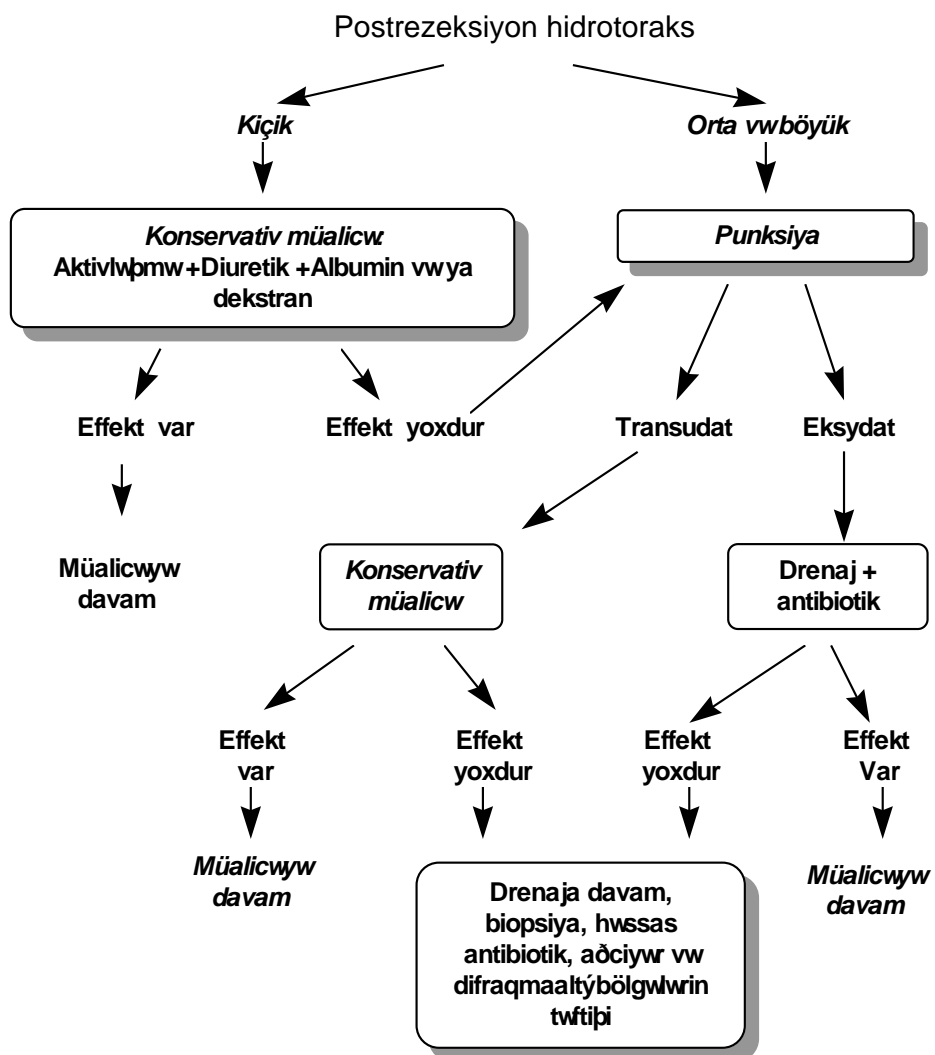
***Hidrotoraks*** qaraciyər rezeksiyalardan sonra ən çox təsadüf edilən ağırlaşmalardandır və təxminən 24% (12-81%) hallarda rast gəlinir. Hidrotoraksın əmələ gəlməsində bir neçə mexanizmin rolu vardır: rezeksiyadan sonra hipoalbuminemiya və onkotik təzyiğin azalması; qaraciyər, retroperiton və plevra arasında limfa axımını tə'min edən, qaraciyər bağlarında, retrohepatik bölgədə və diafraqmada yerləşən limfa damarlarının əməliyyat vaxtı zədələnməsi; qarındaxili təzyiğin plevraxili təzyiqdən yüksək olması nəticəsində limfanın plevra boşluğuna keçməsi; diafraqmadakı və diafraqma altı bölgədəki aseptik və ya septik iltihabla əlaqədar reaktiv plevrit: xəstənin yataq rejimi və s. (*Şəkil 7.4*).





Şəkil 7.4. Postrezeksiyon hidrotoraksın etiopatogenezi

Hidrotoraks ağciyər funksiyasını pozduğu və infeksiyalaşma ehtimalı yüksək olduğu üçün onun profilaktikası və vaxtında müalicəsi vacibdir. Hidrotoraksın profilaktikası üçün erkən fiziki aktivlik, tənəffüs hərəkətləri, albumin köçürülməsi, hətta mexaniki ventilyasiyanın 24 saata qədər davam etdirilməsi, qaraciyərin rezeksiya səthinə və bağların kəsilən yerlərinə fibrin yapışqanı tövsiyə olunur. Müalicəsi, hidrotoraksın miqdarından, gedişindən və infeksiyanın olub olmamasından asılıdır. Kiçik həcmli, sinus səviyyəsində olan və artmayan hidrotorakslar simptomuz gedir, ciddi müalicə tələb etmədən bir neçə gün içərisində sorulurlar. Artan, böyük həcmli və ya infeksiyalaşmış hidrotorakslar tənəffüs yetməzliyi və/və ya septik əlamətlərlə biruzə verir, punksiya, drenj, antibiotikoterapiya, diuretiklər, albumin köçürülməsi kimi tədbirlər tələb edirlər (Şəkil 7.5).



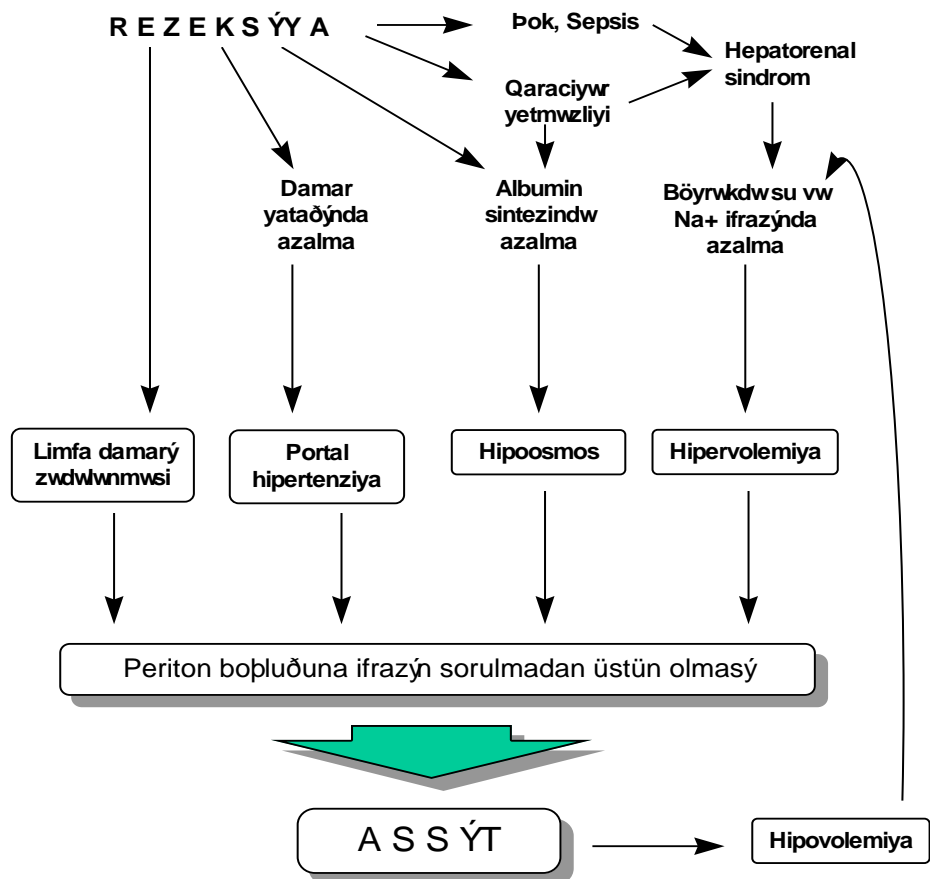
Şəkil 7.5. Postrezeksiyon hidrotoraksın müalicə taktikası

ASSİT

**Assitin** böyük həcmli rezeksiyalarda və sirrotik xəstələrin əksəriyyətində rast gəlməsinə baxmayaraq onun klinik biruzə verən forması 25%- 35% xəstədə müşahidə edilir.

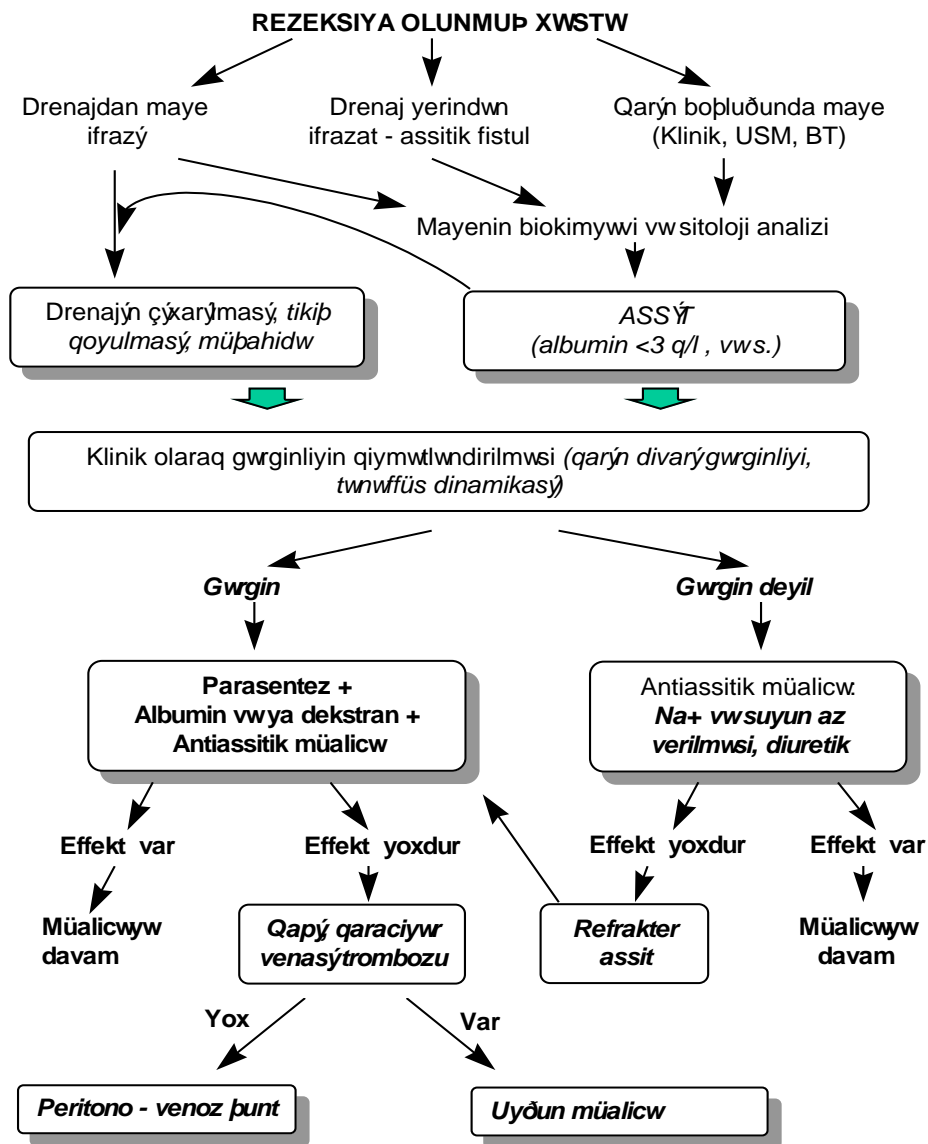
Postrezeksion assitin əmələ gəlməsində üç başlıca mexanizmin-portal hipertenziya, böyrəklərdən su və natrium ifrazının azalması və qanın onkotik təzyiqinin azalması- rolu olduğu mə'lumdur ki, bunlar da aşağıdakı patogenetik faktorlarla əlaqədar olaraq ortaya çıxırlar: rezeksiya nəticəsində qarı venasının qaraciyər yatağının azalması və ya portal vena, hepatik venada tromboz ilə əlaqədar portal hipertenziya və ya mövcud portal hipertenziyada artma; albumin sintezində azalma və qanın onkotik təzyiqinin azalması; qaraciyərdaxili və qaraciyərətrafi limfatik damarların zədələnməsi; antidiuretik hormonun inaktivasiyasında azalma və böyrəklərdən su ifrazının azalması; hipovolemiya nəticəsində renin-angiotenzin sistemində fəallaşma və natrium retensiyası (*Şəkil 7.6*).

**Klinik olaraq**, assit yüngül (asimptomatik, ultrasəs və ya tomoqrafik müayinələrlə müəyyən edilən kiçik həcmli assitlər), orta (qarında şişmə və maye əlamətləri, drenajdan və ya drenaj yerindən assit ifrazı) və ağır (gərgin qarın, tənqənəfəslik, bakterial peritonit əlamətləri) dərəcəli gedişlə özünü göstərə bilər. Klinik əlamətlərlə yanaşı, ultrasəs və ya tomoqrafiya qırında mayenin olmasını, mayenin biokimyəvi, sitoloji və mikrobioloji müayinəsi assitin xarakterini müəyyən etməyə imkan verir. Mayədə zülalın 2,5 g/dl-dən az olması, laktat dehidrogenaza aktivliyinin 250 TV/l-dən az olması, xüsusi çəkinin 1016-dan az olması, leykositlərin 250/mkl-dən az olması, bilirubin səviyyəsinin plazmadakından az olması assit əlamətlərini göstərir. Zülal >3g/dl, leykositlər >250/mkl peritonitin inkişaf etdiyini, bilirubin səviyyəsinin plazmadan yüksək olması isə, öd fistulunu göstərir. Yüngül və orta dərəcəli assitlərdə antiassitik müalicə (su və natriumun az verilməsi, albumin köçürülməsi, diuretiklər), assitik fistullarda isə, bununla yanaşı, drenaj yerinin tikişlə bağlanması çox vaxt effektiv olur.



*Şəkil 7.6. Postrezeksiyon assitin etiopatogenezi*

Bu müalicəyə cavab verməyən refrakter assitlərdə parasentez (birdəfəlik və ya bir neçə gün dalba-dal) və uyğun miqdarda albumin və ya böyük molekullu (70000 Da) dekstran köçürülməsi lazım gəlir. Refrakter assitlərdə qarı və qaraciyər venalarında tromboz da nəzərdən qaçmamalıdır (*Şəkil 7.7.*).



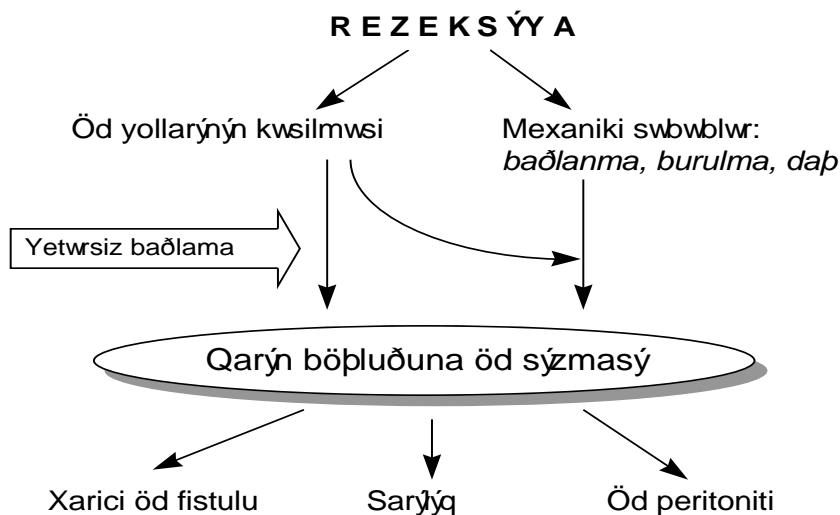
Şəkil 7.7. Postrezeksiyon assitin müalicə taktikası

## **ÖD FİSTULLARI**

*Öd fistulları* kəsilmiş öd yollarından qarın boşluğuna ödün sızması nəticəsində ortaya çıxan ağrılaşmadır. Bu iki əsas səbəblə əlaqədar baş verə bilər (**Şəkil 7.8.**) . *Birincisi*, rezeksiya vaxtı kəsilmiş öd yollarının yetərsiz bağlanması və ya qoyulmuş liqaturanın çıxması. Bu zaman öd yollarından qarın boşluğuna öd sızır. Öd sızması ilk günlər daha çox olur, çünki, ilk günlərdəki bağırsağ atoniyası və ya Oddi sfinktorundakı spazmla əlaqədar öd yollarında təzyiq periton daxilindəki təzyiqdən yüksək olur. Atoniya və spazm aradan qalxdıqdan sonra öd sızması azalır. Defekt kiçik olduğu hallarda, fistul xətti üzrə inkişaf edən birləşdirici toxuma bu fistulların spontan olaraq bağlanmasına şərait yaradır.

*İkinci* qrup səbəblərə öd yollarını mexanik olaraq tutan, yüksək təzyiq yaradan və öd sızmasını törədən amillər aid edilir. Qaraciyərin qalan hissəsində pay, seqment, sektor axacaqlarının bağlanması, qalan qaraciyərin ayaqcığının burulması və ya qatlanması, bə'zən də daşlarla əlaqədar öd yolları tıxana bilər. Anatomik rezeksiyalarda VI və VII seqmentlərin öd yollarının bağlanması ehtimalı daha yüksəkdir. Çünki, VI və VII seqmentlərin öd axacağı sağ medial sektorun portal ayaqcığını yuxarıdan qarmaq şəkilində dolanır (*Hjortsjo qarmağı*). V və VIII seqmentlər çıxarılmış (soltərəfli genişləndirilmiş hemihepatektomiyalar, seqmentektomiyalar) bu axacaq asanlıqla bağlana bilər.

Öd fistulu baş verdikdə sarılıq, drenajdan axıntının artması və ödlü olması müşahidə edilir. Mexaniki səbəblər olmadığı hallarda drenajdan ilk 3-5 gün ərzində artan ödlü axıntı, 6-7-ci günlərdə azalmağa başlayır və adətən 10-14-cü günlərdə kəsilir. Mexaniki səbəblər olduqda isə, öd fistulundan axıntı daha uzun müddət davam edir və zədələn qaraciyər hissəsi atrofiya olana qədər müşahidə edilə bilər. Ona görə də, fistuldan ifrazatın azalmayaraq 14-gündən çox davam etdiyi hallarda mexaniki səbəblər araşdırılmalıdır.

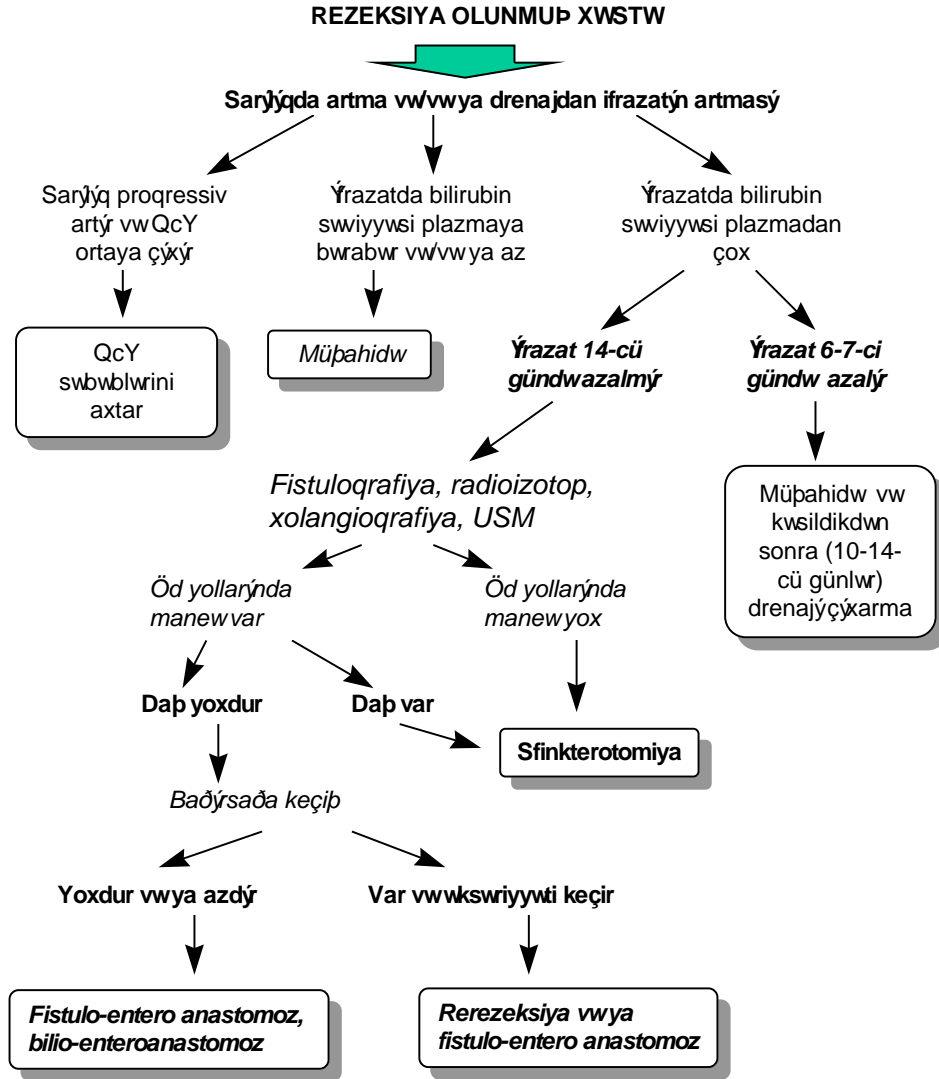


**Şəkil 7.8. Öd fitullarının etiopatogenezi**

Drenaj ifrazatında bilirubin miqdarının plazmadan çox olması, ifrazatda öd turşularının tapılması, bu ifrazatın öd yollarından olduğunu göstərən vacib əlamətdir. Fistuloqrafiya, retroqrad xolangioqrafiya, radioizotop müayinələri maneənin və ya zədələnmənin yerini dəqiqləşdirməyə imkan verir.

Öd fistullarının profilaktikası üçün anatomik rezeksiyaların aparılması, intrahepatik damar-axacaq elementlərinin görürək diqqətli bağlanması vacib şərtlərdəndir. Şübhəli hallarda əməliyyat sonunda “hava qabarcığı sınağı” aparılır. İncə iynə ilə xoledoxa hava vurulur və fizioloji məhlul içərisində yerləşdirilən kəsik səthi müşahidə edilir. Hava qabarcıqlarının çıxması bağlanmış od yolunu göstərir. Bu yer tapılıb bağlanılır.

Mexanik səbəblər olmadığı hallarda öd fistulları adətən 10-14 gün ərzində müalicəyə ehtiyac olmasın spontan bağlanır. Mexaniki səbəblərə bağlı öd fistullarında adətən cərrahi müalicə lazım gəlir. Öd yolları bağlandığı hallarda bilio-digestiv və ya fistulo-enterik anastomozlar qoyulur. Qaraciyər ayaqcığı burulması halında tə'cili laparotomiya və ya laparoskopiya lazım gəlir. Öd daşları laparotomiya və endoskopik retroqrad üsullarla çıxarılır (**Şəkil 7.9.**).



*Şəkil 7.9. Öd fistullarında diaqnostika və müalicə taktikası*

**DAVAMLI SARILIQ**



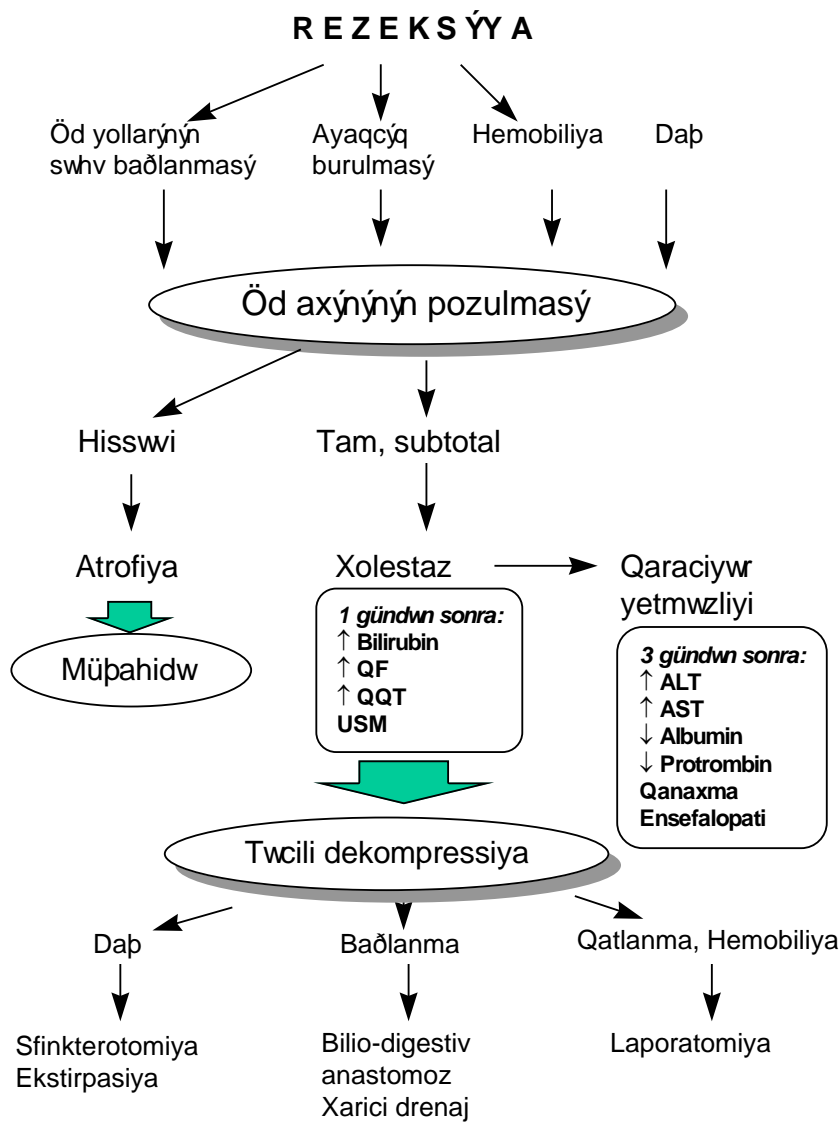
**Davamlı sarılıq** sirrotik xəstələrdə rezeksiyadan sonra 6-8% hallarda rast gələn ağırlaşmadır. Ağırlaşmasız gedişdə bilirubin səviyyəsi rezeksiyadan sonra 3-4-cü günlərdə maksimal artır, 7-ci gündən başlayaraq 5 mg/dl-dən aşağı düşür, və 10-14-cü günlərdə əməliyyatözü səviyyəyə qayır. Davamlı sarılıqda bilirubin səviyyəsinin normal həddə düşməsi iki həftədən çox davam edir. Davamlı sarılığın baş vermə səbəbi kimi hissəvi hepatosellular yetməzlik ehtimal oluna bilər. Müalicəsi sirrozda olduğu kimidir və təbii öd turşularının zədələyici təsirini azaltmaq məqsədi ilə hidrofiliyi yüksək olan yarımsintetik öd turşuları da istifadə edilə bilər.

### **MEXANİKİ SARILIQ**

**Mexaniki sarılıq** anatomik rezeksiyalarda çox az rast gələn ağırlaşmadır. Öd axacaqlarının səhvən bağlanması, daş, qalan qaraciyərin yerdəyişməsi nəticəsində öd axacaqlarının burulması, qatlanması və hemobiliya kimi mexaniki maneələr öd fistulu olmadığı halda axacaq sistemində hipertenziya törədərək kəskin xolestazın ortaya çıxmasına səbəb olurlar (**Şəkil 7.10**).

Mexaniki sarılığın ağırlıq dərəcəsi, klinik gedişi və müalicə taktikası qalan qaraciyərdə xolestaza uğramış bölgənin ölçüsündən asılıdır. Qalan qaraciyərin 1/3 hissəsindən azını tutan xolestazda sarılıq və digər əlamətlər bariz ortaya çıxmır, bu hissə zamanla atrofiyaya uğrayır. Qalan qaraciyərin əksər hissəsində və ya tamamında öd axını pozulduğu hallarda isə, artan xolestaz əlamətləri və qaraciyər yetməzliyi baş verir. Maneə tezliklə ortadan qaldırılmazsa, xəstələrdə ağır qaraciyər yetməzliyi meydana gəlir.

Hissəvi, xüsusən də qalan qaraciyərin 1/3-dən azını tutan mexaniki sarılığın erkən **diaqnostikası** çətindir. Xəstələrdə regenerasiya ilə əlaqədar qələvi fosfataza (QF) səviyyəsində artma olduğu üçün, hissəvi xolestazların xarakteristik əlaməti olan “normal bilirubin səviyyəsinə baxmayaraq, QF də artma” diaqnostik əhəmiyyətini itirir.



**Şakil 7.10. Postrzeksiyon mexaniki sarılıđın etiopatogenezi, diaqnostikasi və müalicə taktikasi**

Ən güvənli üsul qalan qaraciyərin bir hissəsində axacaqlardakı genişlənmənin USM ilə müəyyən edilməsidir.

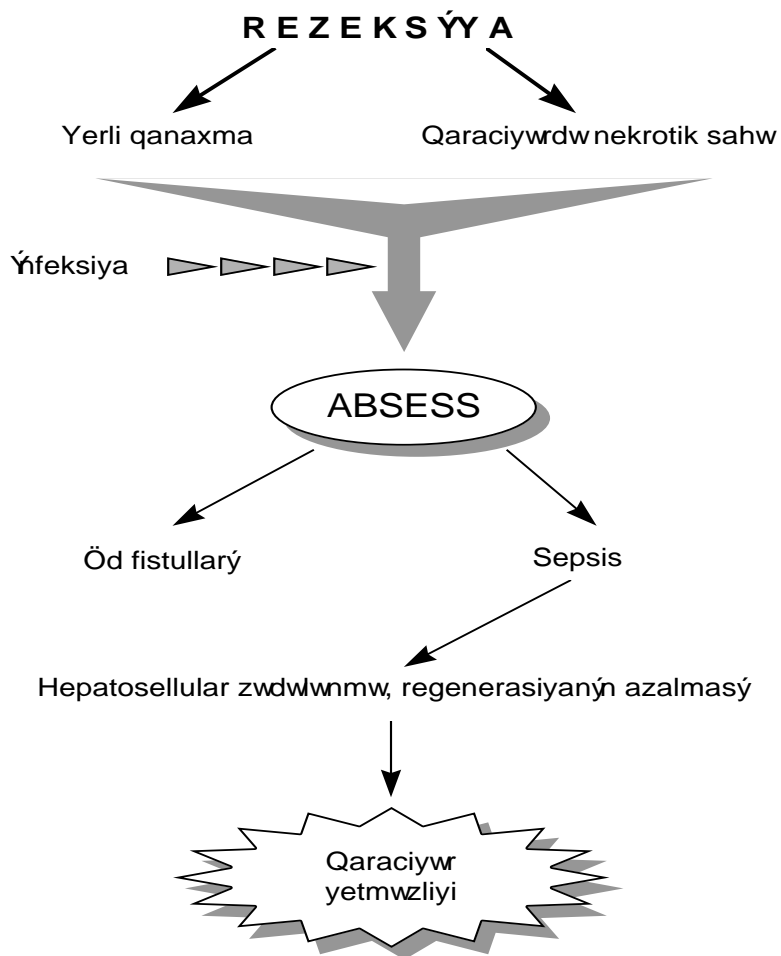
Total və ya subtotal mexaniki sarılıqda isə, əməliyyatdan sonrakı ilk günlərdən başlayaraq progressivləşən xolestaz əlamətləri ortaya çıxır: sarılıq artır, bilirubin səviyyəsi artır, QF və QQT (qamma-qlütalil transferaza) səviyyələri yüksəlir. 4-5-ci günlərdən başlayaraq kəskin qaraciyər yetməzliyi simptomları görünür: ALT, AST səviyyələrində artma, hipoalbuminemiya, protrombin səviyyəsində azalma, qanaxmalar, ammoniyak səviyyəsində artma, assit, ensefalopatiya. Tıxanmadan 24 saat sonra edilən USM-də öd yollarında genişlənmə görünməsi, radioizotop, xolangioqrafiya üsulları diaqnozu dəqiqləşdirir.

Hissəvi, qalan qaraciyərin 1/3-dən azını tutan və klinik olaraq biruzə verməyən tıxanmalarda spesifik *müalicə* lazım gəlmir, müşahidə edilir. Tam, progressivləşən tıxanmalar tə'cili müdaxilə- dekompressiya tələb edir, çünki, gecikmə qaraciyər yetməzliyinin inkişafına təkan verə bilər. Daş ilə əlaqədar tıxanmalarda endoskopik sfinkterotomiya ilə daş ekstraksiyası faydalı ola bilər. Qaraciyər ayaqcığının qatlanması və ya burulmasında tə'cili laparotomiya və ya laparoskopiya lazımdır, çünki, öd yolları ilə yanaşı qan damarlarında da tıxanma mövcuddur və qatlanmanın açılması lazımdır. Öd yollarının bağlanması halında bilio-digestiv anastomoz və ya xarici drenaj (deridənkeçən transhepatik, əməliyyatdaxili) qoymaq olar. Anastomoz, bağlanmış axacın proksimalı və ya kəsik səthindəki mağistral axacaqla bağırsaq arasında qoyulur. Xəstənin ümumi vəziyyəti ağır olan hallarda isə, xarici drenaja üstünlük verilir.

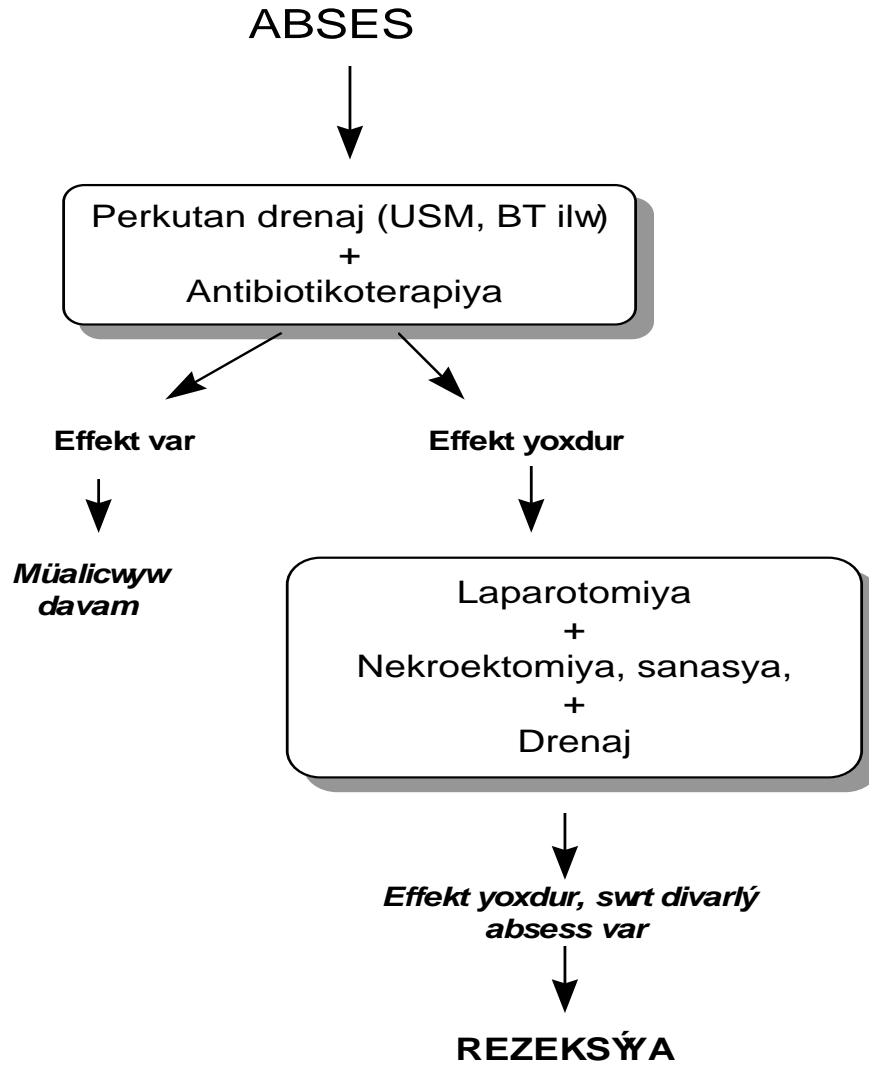
### ***QARINDAXİLİ ABSESS***

***Qarındaxili absess*** qaraciyər rezeksiyalardan sonra təxminən 8% (2-18%) rast gəlinən ağırlaşma olub, başlıca olaraq nekrotik qaraciyər toxumasının qalması və qanın toplanması nəticəsində meydana çıxır (***Şəkil 7.11***). Xüsusən, sirrozlu xəstələrdə leykositlərin və limfositlərin funksional ehtiyatları zəiflədiyi üçün irinli ağırlaşmalara daha çox rast gəlinir. Əməliyyatdan 3-5 gün sonra yerli ağrı və septik əlamətlərlə özünü biruzə

verir, görüntülmə üsulları ilə diaqnozu dəqiqləşdirilir. Cərrahi və ya punksiyon yollarla drenaj edilməsi lazım gəlir (*Şəkil 7.12*).



*Şəkil 7.11. Postrezeksiyon absesin etiopatogenezi*



Şəkil 7.12. Postrezeksiyon absesin müalicəsi  
**İNTRABDOMİNAL QANAXMA**

***Intrabdominal qanaxma*** təhlükəli və tə'cili relaparatomiya tələb edən ağırlaşma olub, əməliyyat texnikasından asılı olaraq 2-20% hallarda rast gəlinir. Əsas səbəbi damardan liqaturanın qaçması və kapillyar qanaxmadır. Kapillyar qanaxmanın səbəbləri əvvəlki bölümdə verilmişdir. Qanköçürmə ilə korreksiya olunmayan (500 ml qan köçürülməsinə baxmayaraq, hematokriti 3 vahiddən az artması, 24 saatda 1500 ml-dən çox qan köçürülməsi) kəskin anemiya, drenajdan qangəlmə (bu hər zaman olmaya bilər) ilə özünü biruzə verir və ultrasəs müayinəsində qarında maye və qan laxtaları görünə bilər. Müalicəsi relaparatomiya və lokal hemostaz tədbirləridir.

### ***MƏ'DƏ-BAGIRSAQ QANAXMALARI***

Postrezeksiyon qastrointestinal qanaxmalar başlıca olaraq iki səbəbdən baş verə bilər: qida borusunun *varikoz genişlənmiş venalarından*, xronik və ya stress *xoralarından*.

*Varikoz qanaxmalar* adətən portal hipertenziyası və III-IV dərəcəli varikoz genişlənmiş venaları<sup>1</sup> olan xəstələrdə aparılan rezeksiyalardan sonra baş verir. Rezeksiya mövcud hipertenziyanı artırır və varikoz venaların partlamasına şərait yaradır. “*Sirroz → Portal hipertenziya + Rezeksiya → Hipertenziyada yüksəlmə → Varikoz qanaxma*” patogenetik zəncirini daha aydın başa düşülməsi üçün portal hemodinamikaya qısa nəzər salmaq lazımdır.

Portal təzyiq dedikdə, qapı venasındakı qanın damar divarına etdiyi təzyiq nəzərdə tutulur və bu təzyiq qanın splanxik venalardan qaraciyərə və aşağı boş venaya axmasını tə'min edən əsas qüvvədir. *Normada qapı venası ilə boş vena arasındakı təzyiqlər fərqi 5 mm Hg st. təşkil edir. Bu fərqi 8 mm Hg st.-dan çox olması portal hipertenziya kimi qəbul olunur. Təzyiqlər fərqi*

---

<sup>1</sup> *I dərəcədə varikoz qida borusunun bir divarında olur, II dərəcədə varikoz venlər iki divarda olur, ancaq birləşmərlər, III dərəcədə divarlarda birləşmiş, dəstəşəkilli varislər görünür, IV dərəcədə varislərin üzərində qırmızı rəngli bölgələr müşahidə edilir ki, bu da divarın nazıqlaşdiyini və qanaxma ehtimalının yüksək olduğunu göstərir.*

12 mm Hg st.-dan yüksək olduqda isə, varikoz qanaxma riski yaranır. Hidrodinamikanın üç qanunu hemodinamikanın digər bölgələri kimi, portal hemodinamikaya da təxmini olaraq şamil edilə bilər.

**Om qanununa (1)** görə damardan axan qanın miqdarı (Q) təzyiqlə (P) düz, müqavimətlə (R) tərs mütənasibdir. Buradan, təzyiğin axan qanın miqdarı və müqavimətlə düz mütənasib olduğu görünür (2):

$$(1) Q = P/R \quad (2) P = Q \times R$$

**Pauzel qanununa (3)** görə damarda müqavimət mayenin özüllülüyü (n) və damarın uzunluğu (L) ilə düz, damar radiusunun (r) dördüncü dərəcəsi ilə tərs mütənasibdir:

$$(3) R = \frac{nL}{\pi r^4}$$

**Laplas qanununa (4)** görə isə, damar divarının gərilmə (G) elastiki qüvvəsi transmural təzyiqlə (P) və damar radiusu ilə düz, divar qalınlığı (d) ilə tərs mütənasibdir. Yə'ni, damarın radiusu nə qədər böyük və divarı nə qədər incə olarsa, gərilmə o qədər çox olar və partlama imkanı o qədər yüksəlir.

$$(4) G = \frac{Pr}{d}$$

Om, Pauzel və Laplas qanunlarının portal hemodinamikaya tətbiqindən **iki mühüm nəticə** çıxır.

**Birincisi**, qanın özüllüyü və damar uzunluğu sabit götürülərsə, portal sistemdə təzyiqlə iki faktordan asılıdır: *damarların radiusu və sistemə gələn qanın miqdarı*.

$$P \approx K \frac{Q}{r^4}$$

Ona görə də, damar radiusunun azalması və gələn qanın miqdarının artması təzyiği artıran amillərdir. Mütənasiblik radiusun dördüncü dərəcəsi ilə oldğu üçün radiusun azacıq kiçilməsi müqavimət və təzyiğin böyük dərəcədə artmasına səbəb olur.

*Qaraciyərdə sinusoidlərin ümumi miqdarı və kapillyar damar tonusu* müqaviməti, təzyiği müəyyən edən mühüm amillərdir. Qaraciyərdə portal qan axınına qarşı müqaviməti artıran mexanizmlər damar yatağının miqdarını azaldaraq, damar mənfəzini orqanik və ya spastik kiçildərək və qan axınıni əngəlləyərək təzyiğin artmasına səbəb olurlar. Portal trombozda, aşağı boş vena trombozunda (Baddi-Kiari sindromu), şişlərin təzyiği və invaziyası nəicəsində damarlarda üzvi tıxanmalar meydana gəlir. Rezeksiya qaraciyərdə damar yatağının azalmasına səbəb olaraq müqaviməti artırır. Sirrozda fibrozla əlaqədar damar yatağında azalma, spastik mənşəli damar daralması və arteriovenoz şuntlar portal təzyiği artırır. Kapillyar və kiçik damar tonusunun tənzimində endoteldən ifraz olunan vazokonstruktor (endotelin) və vazodilatatorlar (nitrik oksid və prostaqlandinlər) mühüm rol oynayır. Bu lokal tənzimləyicilər endotel ətrafındakı sayə əzələlərə tə'sir göstərərək damarın mənfəzini dəyişdirirlər. Qaraciyər sinusoidlərində bu funksiyani perisinusoidal bölgədə yerləşən, intrasellülar çıxıntıları olan, *lipositlər* adlanan hüceyrələr yerinə yetirir. Lipositlərin miofibroblastlar (çapık toxuması hüceyrələri) kimi, kollagen sintezinə və yığılma qabiliyyətinə malikdirlər. Sirrozda endoteldən nitrik oksidin sintezinin azaldığı və lipositlərin gövşəməməsi ilə əlaqədar sinusoidlərin daraldığı təxmin edilir. Bundan başqa lipositlərin törətdiyi fibrotik toxumanın damar yatağını azaltması da portal təzyiğin artmasına yol açır.

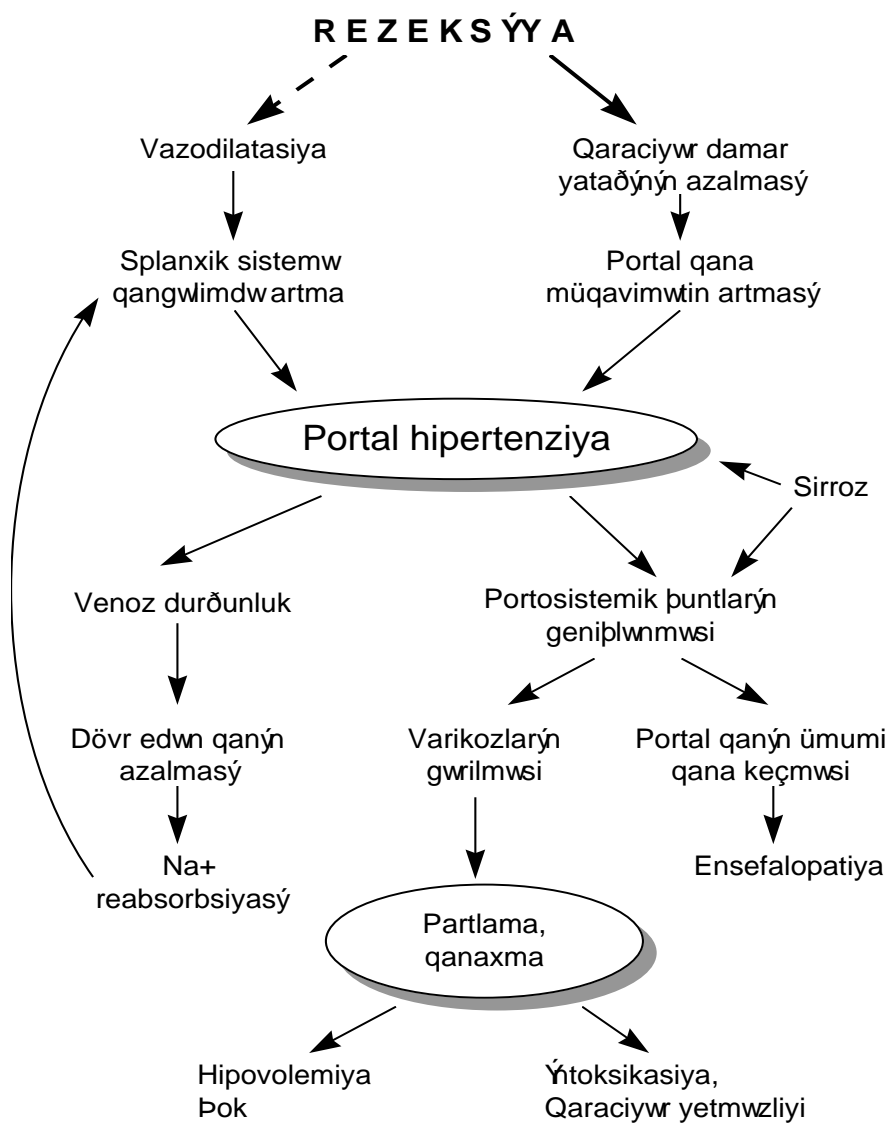
Portal təzyiği artıran *ikinci* vacib faktor splanxik sistemə *gələn qanın miqdarıdır*. Daxili orqanlardakı arteriolalarda baş verən vazodilatasiya və arteriyal sistemdəki təzyiğ sistemə gələn qanın artmasında mühüm rol oynayır. Glükaqon, prostaqlandin və nitrik oksidlə yanaşı toxumaların funksiyonal aktivliyinə bağlı olaraq artan lokal metabolitlər də, splanxik damarlarda vazodilatasiya törədərək qangəlimini və portal təzyiğin artmasına səbəb olurlar. Ona görə də, portal hipertenziyada və varikoz qanaxmaların profilaktikasında damardaraldıcılarla (vazopressin,  $\beta$ -adrenoblokatorlar)



yanaşı, qastrointestinal sistemin funksional yükünün azaldılmasına da əhəmiyyət verilir.

Hemodinamik qanunların portal hemodinamikaya tətbiqindən ortaya çıxan *ikinci nəticə* isə, *varikoz qanaxmanın mexanizmidir*. Varikoz qanaxma genişlənmiş damarların nazılmış divarlarında baş verən gərilmə və cırılma nəticəsində meydana gəlir. Laplas qanununa görə təzyiqin artması, radiusun artması və divarın qalınlığının azalması ilə gərilmə qüvvəsi də artır. Ona görə də, portal təzyiqin artması ilk növbədə böyük və nazik divarlı (III və IV dərəcə) varislərdən qanaxmaya səbəb olur. Bu səbəblə əlaqədar varikoz qanaxmanın profilaktikasında təzyiqin azaldılması ilə yanaşı varislərin kiçildilməsi (liqasya, skleroterapiya) də əhəmiyyətlidir.

Rezeksiya bir tərəfdən splanxik vazodilatasya törədib gələn qanın miqdarını artıraraq, digər tərəfdən damar yatağını azaldıb portal qan axınına qarşı müqaviməti artıraraq, portal təzyiqi artırır. Bu, varikoz venlərin yükünü artıraraq, onların daha da genişlənməsinə səbəb olur. İzafe genişlənmə isə, partlama törədərək qanaxma ilə nəticələnir. Mədə-bağırsaq mənfəzinə axan qan parçalanaraq toksik maddələr əmələ gətirir. Toksik qan məhsulları isə, qaraciyərə zədələyici təsir göstərərək qaraciyər yetməzliyi törədə bilirlər (*Şəkil 7.13*). Ona görə də, mədə-bağırsaq qanaxmalarında qanaxmanı dayandırmaq və qanı əvəzetmə tədbirləri ilə yanaşı *qastrointestinal sistemin qandan təmizlənməsi* də vacibdir.



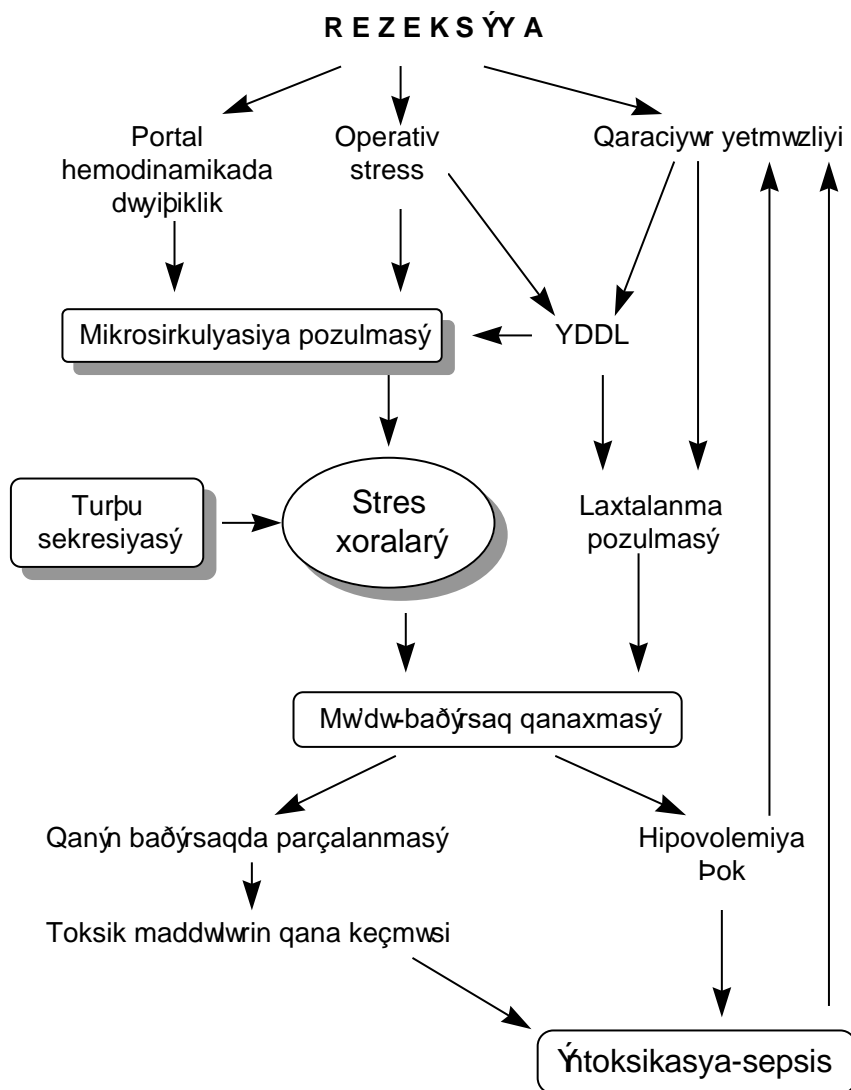
**Şəkil 7.12.** Postrezeksiyon varikoz qanaxmanın etiopatogenzi

**Kəskin və kronik xoralalardan** baş verən qanaxmalar son illər az rast gəlməyə başlamışdır ki, bu da *histamin-2 reseptor blokatorlarının* və ya *hidrogen körüyü blokatorlarının* profilaktik və müalicə məqsədiylə istifadəsinə bağlıdır.

Streslə əlaqədar əmələ gələn kəskin xoraların inkişafında iki amil mühüm rol oynayır (**Şəkil 7.14**). *Birincisi*, mikrosirkulyasiyanın pozulması nəticəsində mə'dənin selikli qişasının işemiyası, nekrozu və selik ifrazının azalması ki, bunlar selikli qişanın turşuya müqavimətini ciddi şəkildə azaldır. *İkincisi* isə, mə'dədə davam edən sekresiya ifrazıdır ki, bu da selikli qişanın müdafiəsiz bölgələrinin əriməsinə, eroziya və xoralaşmasına təkan verir. Qaraciyər rezeksiyası bir tərəfdən böyük stres reaksiyası törədərək splanxik sistemdə vazokonstruksiya səbəb olur. Stres vaxtı splanxik sistemdə və dəridə baş verən vazospazm hemodinamikanı qorumağa yönələn ilk müdafiə reaksiyalarından biridir. Kəskin xoraların baş vermə ehtimalı stresin ağırlığı və müddəti ilə mütənasib olaraq artır. Xüsusən, şok və ağır hipovolemiyalarda xoraların əmələ gəlmə ehtimalı artır. Digər tərəfdən portal hemodinamikada baş verən dəyişikliklər və qaraciyər yetməzliyi venoz axında və koaqulyasiyada pozulmalar törədərək selikli qişanın qan dövranında ciddi azalmalra səbəb olurlar. Ona görə də, ağır travmalarda, böyük əməliyyatlarda olduğu kimi, qaraciyər rezeksiyalarında da stres qanaxmalarının profilaktikası vacibdir.

Gastrointestinal qanaxmalar özünü yerli və ümumi əlamətlərlə biruzə verir. Mə'də zondundan qan gəlməsi, qanq usma və melena qanaxmanın mütləq əlamətləridir. Bu əlamətlərlə yanaşı ümumi əlamətlərin də (hipovolemiya və hipokonsentrasiya) müşahidə edilməsi qanaxmanın ciddi və böyük olduğunu göstərməkdədir.

Mə'də-bağırsaq qanaxmalarının **diagnostikasında** endoskopik müayinə mühüm yer tutur. Endoskopiya qanaxmanın yerini, səbəbini, davam edib-etmədiyini müəyyən etməyə, bir çox hallarda isə, müalicə etməyə imkan verir (**Şəkil 7.15**).



*Şəkil 7.14. Stress xoralarının etiopatogenezi*

Varikoz qanaxmanın **profilaktikası** üçün portal hipertenziya əlamətləri olan xəstələr, xüsusən, sirrozlu xəstələr əməliyyatdan əvvəl endoskopik müayinə edilərək, varislərin varlığı, dərəcəsi müəyyən edilməlidir. Qanaxma riski yüksək olan, III və IV dərəcə varisli xəstələrə (*qida borusunun bütün divarlarını tutan, dəstəşəkilli birləşmiş, üzərində qırmızı rəngli bölgələr olan varislər*) rezeksiyadan 3-4 həftə öncə varislərin liqasyası və ya skleroterapiyası aparılmalıdır. Endoskopik üsullar daha effektiv olduğu üçün əvvəllər rezeksiya ilə birlikdə yerinə yetirilən müxtəlif cərrahi əməliyyatlar (qida borusunun kəsilib yenidən tikilməsi, devaskularizasiyası, portokaval, splenorenal şuntlar) hazırda nadir istifadə edilir.

Stress xoralarının və qanaxmalarının profilaktikası üçün hemodinamikanın sabit saxlanması ilə yanaşı əməliyyat vaxtından başlamaq üzrə 3 gün ərzində xəstəyə H<sub>2</sub>-blokator *Ulkran* (Ranitidin) 40 mg/gün dozada venadaxilinə verilir. Bu məqsədlə H<sup>+</sup> körüyü blokatoru *Lansprozol* da istifadə edilə bilər.

**Müalicəsi.** *Qanaxmanı dayandırmaq, axan qanı əvəz etmək və mə'də-bağırsaq sistemini qan və onun toksik parçalanma məhsullarından təmizləmək* qastrointestinal qanaxmanın əsas müalicə prinsipləridir.

Endoskopik liqasya və/və ya skleroterapiya varikoz qanaxmaların müalicəsində ən effektiv üsul sayılır. Varikoz qanaxmaları dayandırmaq üçün çoxkanallı Blekmoor balonunun, splanxik qangəlimi azaldan vazokonstriktorların (somatostatin analogu oktreoid, oksitossin analogu vazopressin və ya glipressin) postrezeksiyon xəstələrdə istifadə edilməsi məsləhət görülmür. Çünki, balon qida borusunda yataq yaraları əmələ gətirə bilər, qanaxmanın təkrarlanma ehtimalı yüksəkdir, tənəffüsü pozur. Vazokonstriktorlar isə, qaraciyər regenerasiyasını azaldırlar (**Şəkil 7.15**).

Xora mənşəli qanaxmalarda hipovolemiya və laxtalanma pozulmalarının aradan qaldırılması ilə yanaşı, yerli və ümumi antiasidlər istifadə edilir. Bu məqsədlə mə'də soyuq antiasid məhlulları ilə yuyulur, venadaxilinə histaminoblokator və ya hidrogen körüyü blokatorları verilir.



Bu tədbirlər effektiv olmadıqda və laxtalanma sistemində ciddi pozulma (YDDL, hiperfibrinoliz, hipokoaqulyasiya) yoxdursa, son müalicə kimi mə'də rezeksiyasına qərar verilir. Lakin, stress xoraları və qanaxmaları daha çox şok və laxtalanma pozulmalarına bağlı olduğu üçün turşuluğun rolu ikinci dərəcəlidir. Şok və laxtalanma pozulmalarının düzəldilməsi ağırlaşmanı aradan qaldıra bilər. Qanaxmanın davam etməsi adətən bu faktorların aradan qaldırılmadığını göstərir və mə'də rezeksiyasına nadir hallarda ehtiyac qalır.

Axınış qanın həcmə və tərkibə əvəz edilməsi qanaxmanı dayandırma tədbirləri ilə birlikdə başlandırılır və ümumi prinsiplərə görə aparılır.

Mə'də-bağırsaq mənfəzinə tökülmüş qanın təmizlənməsi xora və varikoz qanaxmalarda intoksikasyonun və qaraciyər rezeksiyasının profilaktikası üçün mühüm şərtədir. Xəstələrdə endoskopiya, zondla mə'dəni yumaq, təmizləyici bağırsaq imalələri etmək lazımdır.

### ***QARACİYƏR YETMƏZLİYİ***

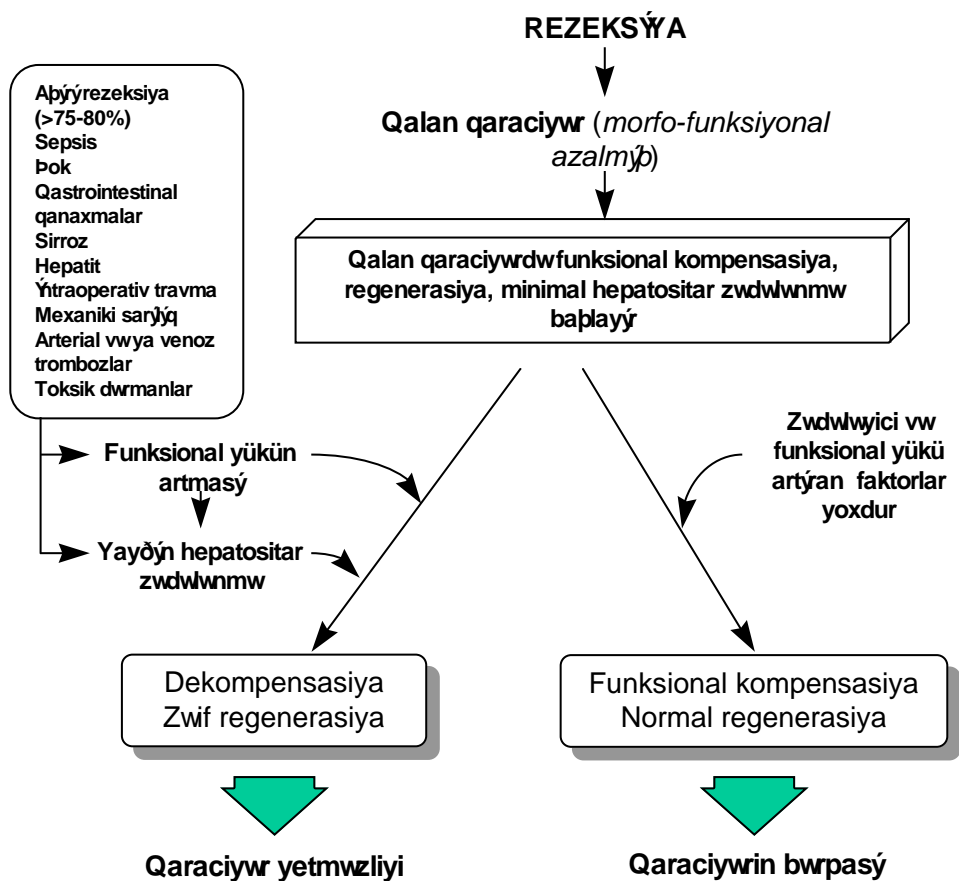
*Qaraciyər yetməzliyi (QcY)* rezeksiyalardan sonra, xüsusən, sirtotik qaraciyərlərdə aparılan böyük həcmli rezeksiyalardan sonra baş verən, müalicəsi çətin və həyatı təhlükəsi yüksək olan ağırlaşmadır. Bu ağırlaşma rezeksiyalardan sonra təxminən 12% (3-75%) hallarda rast gəlinir, 80-90% hallarda ölümə nəticələnir və rezeksiyalardan sonrakı ölüm hallarının başlıca səbəbidir. Rezeksiyadan sonrakı qaraciyər yetməzliyinin inkişaf mexanizmi tam aydınlaşdırılmamışdır. Lakin, rezeksiyadan sonra qalan qaraciyərdə gedən reaktiv proseslərin pozulmasına xüsusi əhəmiyyət verilir. Mə'lumdur ki, rezeksiya nəticəsində qaraciyərin funksional hissəsinin azalması qalan qaraciyərə düşən funksional yükü artırır, bu isə, qalan qaraciyər parçasında bir biri ilə sıx əlaqəli olan üç əsas prosesin getməsinə təkan verir: funksiyaların müvəqqəti kompensasiyası, regenerasiya və zədələnmə. Normal halda qaraciyərin 60-70% çıxarıldıqda, ilk günlər müvəqqəti funksional yetməzlik baş versə də, qaraciyər regenerasiya edərək funksional və morfoloji cəhətdən bərpa olunur. Lakin, rezeksiya həcmi 75-80% dən çox olarsa qalan qaraciyər parçasında zədələnmə, tam funksional

dekompensasiya baş verir, regenerasiya ciddi şəkildə azalır və ağır qaraciyər yetməzliyi baş verir. Ona görə də, 70-75% qaraciyər rezeksiyalarında üst hədd sayılır. Qalan qaraciyər üzərinə düşən funksional yükü artıran (sepsis, şok, qastrointestinal qanaxmalar), qaraciyərin funksional ehtiyatlarını azaldan (sirroz, hepatit kimi parenximatöz xəstəliklər) və ya əməliyyatdan sonra qaraciyəri zədələyən faktorlar (intraoperativ travma, mexaniki sarılıq, arterial və ya venoz trombozlar, sepsis, toksik dərmanlar) qalan qaraciyərin funksional dekompensasiyasına səbəb olurlar. İlk günlərdə hepatositlərdə aktiv mitoz prosesi getdiyi üçün onların funksiyaları zəifləyir. Ona görə də, bu dövrdə qaraciyərə düşən yükün azaldılması, heç olmasa artırılmaması vacibdir. Yə'ni, qalan qaraciyərin funksional ehtiyatları ilə rezeksiyadan sonra onun üzərinə düşən funksional yük arasındakı nisbət, qaraciyər yetməzliyinin baş verib-verməməsində həlledici rol oynayır.

İlk saatlardan başlayan regenerasiya, rezeksiyadan sonra meydana çıxan morfo-funksional yetməzliyin aradan qaldırılmasına yönəlmiş başlıca müdafiə prosesidir. Qaraciyərin yüksək regenerasiya imkanlarının olmasına baxmayaraq, regenerasiyanı ləngidən faktorlar (portal diversiya, sirroz, hepatit, arterial və venoz tromboz, regenerasiyanı azaldan dərmanlar və s.) qalan qaraciyər parçasında bərpa proseslərini gecikdirərək yetməzliyin davam etməsinə və dərinləşməsinə səbəb olurlar.

Üçüncü proses olan zədələnmə prosesi mahiyyətə iltihabı və ya işemik xarakterli olub, qaraciyər rezeksiyasından sonrakı kompensasiya və regenerasiya proseslərini müşayiət edən atributiv prosesdir. Rezeksiyadan sonra baş verən zədələnmənin operativ travma, endotoksin, Kupffer hüceyrələrinin aktivləşməsi, mikrosirkulyasiya dəyişikliyi ilə əlaqədar ortaya çıxdığı bildirilir. Ağırlaşmasız hallarda zədələnmə qısa müddətli, klinik olaraq simptomuz (bə'zi hallarda əməliyyatdan sonrakı hərarət istisna olmaqla), laborator olaraq transaminazaların müvvəqqəti artması ilə özünü biruzə verir.





Şəkil 7.16. Postrezeksiyon qaraciyər yetməzliyinin etiopatogenezi

Lakin, sepsis-intoksikasiya, qan dövranı pozulması qastrointestinal qanaxma kimi, qaraciyərdə zədələnməni artıran faktorlar hepatositlərdə ciddi zədələnmə törədərək, bir tərəfdən kompensasiya prosesini, digər tərəfdən isə, regenerasiya prosesini pozaraq, qaraciyər yetməzliyinin baş verməsinə səbəb olurlar. Müasir dövrdə hepatositlərdə baş verən zədələnmədə Kupffer hüceyrələrinin aktivləşməsinin, xüsusən də, özünü tənzim mexanizminin pozulmasının mühüm rolu olduğu bildirilir. Sirrozda, xronik hepatitdə,

regenerasiya presesi dövründə Kupffer hüceyrələrinin aktivliyinin artdığı, endotoksin və digər zədələyici faktorların tə'sirindən isə, özünütənzim prosesinin pozulduğu və hepatosit zədələnməsinin baş verdiyi bildirilir. Hesab edilir ki, çox böyük həcmli (>80%) rezeksiyalardan sonra baş verən qaraciyər yetməzliyinin əsasında hiperemik tipli qan dövrününün pozulmasına və endotoksinin nisbi artıqlığı nəticəsində Kupffer hüceyrələrinin hiperaktivləşməsinə bağlı meydana gələn zədələnmə prosesi durur. Yə'ni, rezeksiyadan sonra qalan qaraciyər zədələnməyə çox həssasdır. Ona görə də, qalan qaraciyəri zədələnmələrdən qorumaq rezeksiyadan sonrakı qaraciyər yetməzliyinin profilaktika və müalicəsindəki ən vacib prinsiplərdən biridir.

*Beləliklə, rezeksiyadan sonrakı qaraciyər yetməzliyinin baş verməsində qalan qaraciyərin funksional ehtiyatının azlığının, kompensasiya və regenerasiya proseslərini pozan və zədələnməni artıran faktorların mühüm rolu vardır.*

#### ***Klinikası və diaqnostikası.***

Postrezeksiyon qaraciyər yetməzliyi səbəbindən asılı olaraq, çox kəskin (damar trombozunda, mexaniki sarılıqda, aşırı rezeksiyalarda) və kəskin şəkildə (parenxima xəstəliklərində, qastrointestinal qanaxmalarda, sepsisdə və s.) ortaya çıxır. Əksər funksiyalarda-sintetik, detoksikasiya, energetik, hemodinamik proseslərdə gedərək dərinləşən pozulma müşahidə edilir. Ensefalopatiya, sarılıq, assit, intoksikasiya, hepatositlərin zədələnmə göstəriciləri qaraciyər yetməzliyinin başlıca diaqnostik əlamətləridir.

- |   |
|---|
| Qaraciyər yetməzliyi əlamətləri               |
| • ALT↑, AST↑, GGT↑ (3 gün > 1gün)             |
| • Bilirubin ↑                                 |
| • Ensefalopatiya                              |
| • Protrombin və digər laxtalanma faktorları ↓ |
| • Hemorragiya                                 |
| • Albumin ↓                                   |

***Profilaktika və müalicəsi.*** Qaraciyər yetməzliyinin profilaktikasında funksional ehtiyatlarının və rezektabelliğin əməliyyatını dövrədə tə'yini, qalan qaraciyəri zədələyə bilən faktorların (sepsis, şok, qastrointestinal qanaxmalar, çoxlu qanköçürmə və s.) aradan qaldırılması mühüm yer tutur. Müalicəsi başlıca olaraq funksiyaların əvəzedilməsinə (albumin, qlükoza, laxtalanma faktorları köçürülməsi, süni və köməkçi qaraciyər sistemləri) , hepatosit zədələnməsinin (kortikosteroidlər,

antioksidantlar, membran fosfolipidləri və s.) və intoksikasiyanın (hemo-, plazmosorbsiyalar, plazmoferez, dalaqdan perfuziyalar, sepsisin müalicəsi, qastrointestinal qanaxmaların müalicəsi və s.) aradan qaldırılmasına yönəlir. Proqnozu qənaətbəxş deyil, aparılan müalicələrə baxmayaraq ölüm faizi 80-90%-ə qədər yüksəlir. Ən effektiv müalicəsi tə'cili qaraciyər köçürülməsidir.

#### *ƏDƏBİYYAT*

1. Baer-HU; Stain-SC; Guastella-T; Maddern-GJ; Blumgart-LH. Hepatic resection using a aeter jet dissector. *HPB-Surg.* 1993; 6(3): 189-96; discussion 196-8
2. Belghiti-J; Di-Carlo-I; Sauvanet-A; Uribe-M; Fekete-F. A ten-year experience aith hepatic resection in 338 patients: evolutions in indications and of operative mortality. *Eur-J-Surg.* 1994 May; 160(5): 277-82
3. Bismuth H; Chiche L; Castaing D. Surgical treatment of hepatocellular carcinomas in noncirrhotic liver: experience aith 68 liver resections. *World J Surg.* 1995 Jan-Feb. 19(1). P 35-41.
4. Bick RL. Disseminated intravascular coagulation: objective criteria for diagnosis and management. In: *Common Bleeding and clotting disorders. The Med. Clin North Am*, 1994, 78(3): 511-544
5. Burdelski-M; Schutz-E; Nolte-Buchholtz-S; Armstrong-VƏ; Oellerich-M. Prognostic value of the monoethylglycinexylidide test in pediatric liver transplant candidates. *Ther-Drug-Monit.* 1996 Aug; 18(4): 378-82
6. Capussotti-L; Borgonovo-G; Bouzari-H; Smadja-C; Grange-D; Franco-D. Results of major hepatectomy for large primary liver cancer in patients aith cirrhosis. *Br-J-Surg.* 1994 Mar; 81(3): 427-31
7. Closset-J; Gelin-M; el-Nakadi I; Van-de-Stadt-J; Lambilliotte-JP. Results of surgical resection for hepatocellular carcinoma. *Acta-Chir-Belg.* 1993 May-Jun; 93(3): 98-101
8. Cohnert-TU; Rau-HG; Buttler-E; Hernandez-Richter-T; Sauter-G; Reuter-C; Schildberg-FƏ. Preoperative risk assessment of hepatic resection for malignant disease. *World-J-Surg.* 1997 May; 21(4): 396-400; discussion 401

9. Davison-AM. Hepatorenal failure. *Nephrol-Dial-Transplant*. 1996; 11 Suppl 8: 24-31
10. Enəzor-CJ. Sixty cases of primary hepatocellular carcinoma in one year. A preliminary appraisal. *Int-Surg*. 1992 Oct-Dec; 77(4): 277-9
11. Gertsch-P; Stipa-F; Ho-J; Yuen-ST; Luk-I; Lauder-IJ. Changes in hepatic portal resistance and in liver morphology during regeneration: in vitro study in rats. *Eur-J-Surg*. 1997 Apr; 163(4): 297-304
12. Gines P, Salo J, Gines A. Advances in the treatment of renal dysfunction in cirrhosis. In: ArroyoV, Bosch J, Rodes J. *Treatments in Hepatology*. Masson, SA, Barcelone 1995, 73-80
13. al-Hadeedi-S; Choi-TK; Əong-J. Extended hepatectomy for hepatocellular carcinoma. *Br-J-Surg*. 1990 Nov; 77(11): 1247-50
14. Hashimoto-M; Sanjo-K. Functional capacity of the liver after two-thirds partial hepatectomy in the rat. *Surgery*. 1997 Jun; 121(6): 690-7
15. Hu-RH; Lee-PH; Yu-SC; Dai-HC; Sheu-JC; Lai-MY; Hsu-HC; Chen-DS. Surgical resection for recurrent hepatocellular carcinoma: prognosis and analysis of risk factors. *Surgery*. 1996 Jul; 120(1): 23-9
16. Ikeda-Y; Kanematsu-T; Matsumata-T; Shimada-M; Yamagata-M; Sugimachi-K. Liver resection and intractable postoperative ascites. *Hepatogastroenterology*. 1993 Feb; 40(1): 14-6
17. Itoh K; Nakao A; Kishimoto Ə; Itoh T; Harada A; Nonami T; NakanoM; Takagi H. Decreased production of active oxygen species by neutrophils in patients with liver cirrhosis and hepatocellular carcinoma. *Gastroenterol Jpn*. 1993 Aug. 28(4). P 541-6.
18. İata-S; Egaəa-H; Higashiyama-H; Kagaəa-R; Shimahara-Y; Mori-K; Ozaəa-K. Impaired energy metabolism of lymphocytes in cirrhotics after hepatectomy. *J-Surg-Res*. 1992 Feb; 52(2): 184-90
19. Jenkins-LT; Millikan-KƏ; Bines-SD; Staren-ED; Doolas-A. Hepatic resection for metastatic colorectal cancer. *Am-Surg*. 1997 Jul; 63(7): 605-10
20. Kim YI., K. Nakashima, Tada I., et al. Prolonged normothermic ishaemia of human cirrhotic liver during hepatectomy: a preliminary report. *Br J Surg*, 1993; 80: 1566-1570.

21. Kise Y, et al. Comparison between thoracoabdominal and abdominal approaches in occurrence of pleural effusion after liver cancer surgery. *Hepatogastroenterology*. 1997 Sep-Oct;44(17):1397-400
22. Klein AS, Smith GØ. Diagnostic operations of the liver and techniques of hepatic resection. In: Shacklefors's *Surgery of the Alimentary Tract*, 1996 ed. Volume III: 578-599
23. Koperna T, et al. Infections after liver resections in the elderly. *Langenbecks Arch Chir*. 1997;382(4):192-6.
24. Lai-EC; Fan-ST; Lo-CM; Chu-KM; Liu-CL; Øong-J. Hepatic resection for hepatocellular carcinoma. An audit of 343 patients. *Ann-Surg*. 1995 Mar; 221(3): 291-8
25. Lee-ØM. Management of acute liver failure. *Semin-Liver-Dis*. 1996 Nov; 16(4): 369-78
26. van-Leeuøen-PA; Hong-RØ; Rounds-JD; Rodrick-ML; Øilmore-D. Hepatic failure and coma after liver resection is reversed by manipulation of gut contents: the role of endotoxin. *Surgery*. 1991 Aug; 110(2): 169-74; discussion 174-5
27. Lo CM, et al. Biliary complications after hepatic resection: risk factors, management, and outcome. *Arch Surg*. 1998 Feb;133(2):156-61.
28. Matsumata-T; Kanematsu-T; Okudaira-Y; Sugimachi-K; Zaitu-A; Hirabayashi-M. Postoperative mechanical ventilation preventing the occurrence of pleural effusion after hepatectomy. *Surgery*. 1987 Sep; 102(3): 493-7
29. Matsumata-T; Taketomi-A; Fujiøara-Y; Shimada-M; Takenaka-K; Sugimachi-K. Renal function after elective hepatic resection. *Hepatogastroenterology*. 1996 May-Jun; 43(9): 602-7
30. Makuuchi M. Surgical treatment of hepatocellular carcinoma. In: ArroyoV, Bosch J, Rodes J. *Treatments in Hepatology*. Masson, SA, Barcelone 1995, 341-352
31. Miyazaki M; Sugasaøa T; Itoh H. et al. Significance of aminopyrine breath test as a parameter of hepatic functional reserve in 40% partial hepatectomy of rats with CCl4-induced liver injury. *Res Exp Med (Berl)*. 1995. 195(2). P 69-75.
32. Nagasue-N; Yukaya-H; Ogaøa-Y; Sasaki-Y; Chang-YC; Niimi-K. Clinical experience with 118 hepatic resections for hepatocellular carcinoma. *Surgery*. 1986 Jun; 99(6): 694-701

33. Nagino M; Nimura Y; Hayakawa N; Kamiya J; Kondo S; Miyachi M; Kanai M. Disseminated intravascular coagulation after liver resection:retrospective study in patients with biliary tract carcinoma. *Surgery*. 1995 May. 117(5). P 581-5.
34. Nagasue N; Uchida M; Kubota H; Hayashi T; Kohno H; Nakamura T. Cirrhotic livers can tolerate 30 minutes ischaemia at normal environmental temperature. *Eur J Surg*. 1995 Mar. 161(3). P 181-6.
35. Nagasue N; Kohno H; Chang YC; Taniura H; Yamanoi A; Uchida M; Kimoto T; Takemoto Y; Nakamura T; Yukaya H. Liver resection for hepatocellular carcinoma. Results of 229 consecutive patients during 11 years. *Ann Surg*. 1993 Apr. 217(4). P 375-84.
36. Nagasue N. Liver resection for hepatocellular carcinoma: indications, techniques, complications, and prognostic factors. *J Hepatobiliary Pancreat Surg*. 1998;5(1):7-13
37. Okamoto-E; Kyo-A; Yamanaka-N; Tanaka-N; Kuwata-K. Prediction of the safe limits of hepatectomy by combined volumetric and functional measurements in patients with impaired hepatic function. *Surgery*. 1984 May; 95(5): 586-92
38. Panis-Y; McMullan-DM; Emond-JC. Progressive necrosis after hepatectomy and the pathophysiology of liver failure after massive resection. *Surgery*. 1997 Feb; 121(2): 142-9
39. Pinkerton JA, Saeyers JL, Foster JH. A study of the postoperative course after hepatic lobectomy. *Ann-Surg* 1971: 173 (5): 800-811
40. Pitre-J; Houssin-D; Kracht-M. Resection of hepatocellular carcinomas. Analysis of prognostic factors of a multicenter series of 153 patients *Gastroenterol-Clin-Biol*. 1993; 17(3): 200-6
41. Planas R. Therapeutic Paracentesis. In: ArroyoV, Bosch J, Rodes J. *Treatments in Hepatology*. Masson, SA, Barcelone 1995, 59-62
42. Roger-V; Ballardur-P; Honiger-J; Delelo-R; Baudrimont-M; Robert-A; Calmus-Y; Capeau-J; Nordlinger-B. A good model of acute hepatic failure: 95% hepatectomy. Treatment by transplantation of hepatocytes. *Chirurgie*. 1996; 121(6): 470-3
43. Rose DM, et al. Management of bronchobiliary fistula as a late complication of hepatic resection. *Am Surg*. 1998 Sep;64(9):873-6.

44. Schinella M; Guglielmi A; Veraldi GF et all. Evaluation of the liver function of cirrhotic patients based on the formation of monoethylglycine xylylide (MEGX) from lidocaine. *Eur J Clin Chem Clin Biochem.* 1993 Sep. 31(9). P 553-7.
45. Segaa T, Tsuchiya R, Furui J et al. Operative results in 143 patients with hepatocellular carcinoma. *World J Surg* 1993;17(5): 663-667
46. Shimada-M; Takenaka-K; Kaahara-N; Kajiyama-K; Yamamoto-K; Shirabe-K; Nishizaki-T; Yanaga-K; Sugimachi-K. Surgical treatment strategy for patients with stage IV hepatocellular carcinoma. *Surgery.* 1996 May; 119(5): 517-22
47. Shimamura T, Nakajima Y, Une Y, Namieno T, Ogasara K et all. Efficacy and safety of preoperative percutaneous transhepatic portal embolisation with absolute ethanol: A clinical study. *Surgery.* 1997 Feb; 121(2): 135-41
48. Shimada-M; Matsumata-T; Akaza-K; Kamakura-T; Itasaka-H; Sugimachi-K; Nose-Y. Estimation of risk of major complications after hepatic resection. *Am-J-Surg.* 1994 Apr; 167(4): 399-403
49. Shahrudin-MD; Noori-SM. Biloma and biliary fistula associated with hepatorrhaphy for liver injury. *Hepatogastroenterology.* 1997 Mar-Apr; 44(14): 519-21
50. Stone MD, Benotti PN. Liver resection. Preoperative and postoperative care. In: *Liver resection.Surg-Clin-North-Am,* 1989: 69(2): 383-392
51. Stiegmann GV. Endoscopic ligation of esophageal varices. In: Arroyo V, Bosch J, Rodes J. *Treatments in Hepatology.* Masson, SA, Barcelone 1995, 53-58.
52. Sun-J; Toshinori-I; Zhang-P. Enhancement of tumor growth after partial hepatectomy and blood transfusion. *Chung-Hua-Chung-Liu-Tsa-Chih.* 1996 Mar; 18(2): 113-5
53. Taylor-M; Forster-J; Langer-B; Taylor-BR; Greig-PD; Mahut-C. A study of prognostic factors for hepatic resection for colorectal metastases. *Am-J-Surg.* 1997 Jun; 173(6): 467-71
54. *Textbook of Surgery.* D C Sabiston. 14-th ed. 1991 p:1017.
55. Tiao GM, Fisher JE. Preoperative management and nutrition in patients with liver and biliary tract disease. *Shackelfors's Surgery of the Alimentary Tract,* 1996 ed. Volume III: 578-599
56. Uetsuji S; Komada Y; Koon AH; Imamura A; Takai S; Kamiyama Y. Prevention of pleural effusion after hepatectomy using fibrin sealant. *Int Surg.* 1994 Apr-Jun. 79(2). P 135-7.

57. Əilliams R. Treatment of acute liver failure. In: Arroyo V, Bosch J, Rodes J. Treatments in Hepatology. Masson, SA, Barcelone 1995, 365-374
58. Əu-CC; Ho-ƏL; Yeh-DC; Huang-CR; Liu-TJ; P'eng-FK. Hepatic resection of hepatocellular carcinoma in cirrhotic livers: is it unjustified in impaired liver function? Surgery. 1996 Jul; 120(1): 34-9
59. Əu CC, et al. Prospective randomized trial of systemic antibiotics in patients undergoing liver resection. Br J Surg. 1998 Apr;85(4):489-93.
60. Yamanaka-N; Okamoto-E; Oriyama-T; Fujimoto-J; Furukaəa-K; Kaəamura-E; Tanaka-T; Tomoda-F. A prediction scoring system to select the surgical treatment of liver cancer. Further refinement based on 10 years of use. Ann-Surg. 1994 Apr; 219(4): 342-6
61. Yamanaka N; Okamoto E; Kaəamura E et all. Dynamics of normal and injured human liver regeneration after hepatectomy as assessed on the basis of computed tomography and liver function. Hepatology. 1993 Jul. 18(1). P 79-85.
62. Yanaga-K; Takenaka-K; Yamamoto-K; Nishizaki-T; Shirabe-K; Shimada-M; Kaəahara-N; Chishaki-A; Sugimachi-K. Cardiac complications after hepatic resection. Br-J-Surg. 1996 Oct; 83(10): 1448-51
63. Yamamoto-J; Kosuge-T; Takayama-T; Shimada-K; Yamasaki-S; Ozaki-H; Yamaguchi-N; Mizuno-S; Makuuchi-M. Perioperative blood transfusion promotes recurrence of hepatocellular carcinoma after hepatectomy. Surgery. 1994 Mar; 115(3): 303-9
64. Yanaga K; Matsumata T; Hayashi H; Shimada M; Urata K; Suehiro T; Sugimachi K. Effect of diabetes mellitus on hepatic resection. Arch Surg. 1993 Apr. 128(4). P 445-8.
65. Zoedler-T; Ebener-C; Becker-H; Roehner-HD. Evaluation of liver function tests to predict operative risk in liver surgery. HPB-Surg. 1995; 9(1): 13-8