

KARDİOVASKÜLER SÖZLÜK

Latince • Azerbaycanca • Türkçe • İngilizce • Rusça

Editör

Prof. Dr. Nuru YUSİFOĞLU

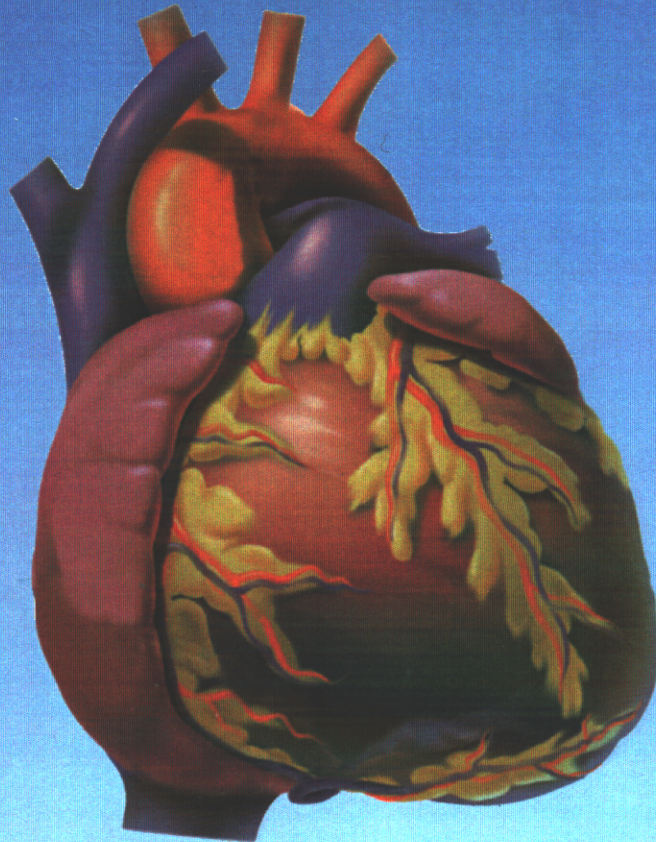
YAZARLAR

Doç. Dr. Faik MUSTAFAOĞLU

Prof. Dr. Nuru YUSİFOĞLU

Yrd. Doç. Dr. Hasan EKİM

Dr. Tarverdi RZAYEV



Ankara, 2000

KARDİOVASKÜLER SÖZLÜK

Latin * Azerbaycan * Türk * İngiliz * Rus

Editör

Prof. Dr. Nuru YUSİFOĞLU

Yazarlar

Doç. Dr. Faik MUSTAFAOĞLU

Prof. Dr. Nuru YUSİFOĞLU

Yrd. Doç. Dr. Hasan EKİM

Dr. Tarverdi RZAYEV

Elektron nəşr- ISBN: 978-9952-536-07-2

ANKARA 2000

KARDİOVASKÜLER SÖZLÜK.

Latin * Azerbaycan * Türk * İngiliz * Rus

Editör: Prof. Dr. Nuru YUSİFOĞLU. **Yazarlar:** Doç. Dr. Faik MUSTAFAOĞLU,
Prof. Dr. Nuru YUSİFOĞLU, Yrd. Doç. Dr. Hasan EKİM, Dr. Tarverdi RZAYEV
Ankara 2000, 48 s. ISBN 975-94665-1-1

ÜREK-DAMAR TERMİNLERİ LÜĞETİ

Latin * Azerbaycan * Türk * İngiliz * Rus

REDAKTOR: Prof. Dr. Nuru YUSİFOĞLU. **Yazarlar:** Doç. Dr. Faik MUSTAFAOĞLU,
Prof. Dr. Nuru YUSİFOĞLU, Yrd. Doç. Dr. Hasan EKİM, Dr. Tarverdi RZAYEV
Ankara 2000, 48 s. ISBN 975-94665-1-1

CARDİOVASCULARY DICTIONARY

Latin * Azerbaijan * Turkish * English * Russian

Edited: Prof. Dr. Nuru YUSİFOĞLU. **Authors:** Doç. Dr. Faik MUSTAFAOĞLU,
Prof. Dr. Nuru YUSİFOĞLU, Yrd. Doç. Dr. Hasan EKİM, Dr. Tarverdi RZAYEV
Ankara 2000, 48 s. ISBN 975-94665-1-1

Bu kitapta kardiovasküler anatomi ve klinik terimler Latin, Azerbaycan, Türk, İngiliz ve Rus dillerinde karşılıklı olarak yazılmıştır. Kitaptaki anatomi terimlerin dizini K.Balakişiyev'in "Anatomik Nomenklatura" sözlüğüne dayanarak yapılmıştır.

Elektron nəşr- ISBN: 978-9952-536-07-2

T.C.

Kültür Bakanlığı Kütüphaneler

Genel Müdürlüğü

ISBN: 975-94665-1-1

Basıldığı yer: Ankara

Tiraj: 1000

Tarih: 29.11.2000

Format: A4

METADATA

Type	Book
Title	Kardiovasküler Sözlük
Editor	Bayramov N.Y.
Authors	Bayramov N.Y., Mustafaoğlu F., Ekim H., Rzayev T.
Year	29.11.2000
Pages	50
Abstract	Kitabda kardioloji terminlər azərbaycan, türk, ingilis, latın və rus dillərində verilmişdir.
Keywords	Lugat, luğat, lüğət, sözlük, dictionary, Azərbaycan, Türk, Rus, Latın, ingilis, kardioloji, ürək, damar, arteriya, vena, terminlər, anatomya
City	Ankara
Publisher	Print-72 matbaa, Elektron-Azərbaycan Tibb Universiteti
Language	Azərbaycanca
Type of work	Dictionary
URL	
Web site	www.bck.az
DOI	10.25045/k.nurubay.kardiolugat
ISBN	9789952536072
ORCID iD	https://orcid.org/0000-0001-6958-5412

<i>Latin</i>	<i>Azərbaycan</i>	<i>Türk</i>	<i>English</i>	<i>Русский</i>
Arteria	Arteriya	arter	Artery	артерия
Arteriola	Arteriola	Arteriol	Arteriola	артериола
Anastomosis arteriovenosa	arterial-venoz anastamoz	arteriovenöz anastomoz	Arteriovenous anastomosis	артериобенозный анастамоз
rete arteriosum	arterial lif	Arteriyel ağ	Arterial network	артериальная сеть
Vena	vena	Ven	Vein	вена
Venula	venula	Venül	Venula	венула (мелкая вена)
vas collaterale	kollateral (dolama) damarlar	Kollateral damarlar	Collaterale vessels	коллатеральный сосуд
vas anostomoticum	Anastamoz (birləşdirən) damar	Anostomotik damar	Anostomotical vessel	анстомотический(соединяющий)сосуд
plexus vasculosus	damar kələfi	Vascüler pleksus	Vascular plexus	сосудистое сплетение
vas limphaticum	Limfatik damarı	Lenfatik damar	Lymphatic vessel	лимфатический сосуд
plexus lymphaticus	Limfatik kələfi	Lenfatik pleksus	Lymphatic plexus	лимфатический сплетение
tunica externa	xarici təbəqə	Eksternal tabaka	External layer	наружная оболочка
tunica media	Orta (media) tədəqə	Medial tabaka	medial layer	средняя оболочка
tunica intima	Daxili (intima) təbəqə	Intimal tabaka	Intimal layer	внутренняя оболочка
vasa vasorum	Damarlar damarı	Vaza vazorum	vasa vasorum	сосуды сосудов
sanguis	Qan	Kan	Blood	кровь
pericardium	ürək kissəsi (perikard)	perikard	pericardium	околосердечная сумка (перикард)
pericardium fibrosum	Perikardın təbəqəsi	Perikardın fibroz tabakası	Fibrous layer of the pericardium	фиброзная околосердечная сумка
lig.sternoperikardica	Sternoperikardial bağ	Sternoperikardiyal ligament	Sternopericardial ligament	грудинооколосердечносумочные связки
perikardium serozum	Perikardın seroz təbəqəsi	Perikardın seröz tabakası	Serous layer of the pericardium	серозная перикарда слой
lamina parietalis	parietal səfhə (lay)	parietal lamina	parietal lamina	Париетальная слой
lamina visceralis (epicardum)	visseral səfhə (lay)	Visceral lamina	visceral lamina of the epicardium	Виссеральная Слой

<i>Nomina anatomica</i>	<i>Anatomiya terminləri</i>	<i>Anatomi terimleri</i>	<i>Anatomical terminology</i>	<i>Анатомические термины</i>
Latin	Azərbaycan	Türk	English	Русский
cavum pericardi	Perikard boşluğu	Perikardial boşluk	Pericardial cavity	Перикардальная полость
sinus transversus pericardi	perikardın köndələn cibi	sinus transversus	sinus transversus pericardi	Поперечная пазуха околосердечной сумки
sinus obliquus perikardii	Perikardın çəp cibi	Oblik sinüs	sinus obliquus pericardi	косая пазуха околосердечной сумки
cor, cordis	Ürək	Kalp, yürek	Hearth	сердце
basis cordis	Ürəyin əsası	Kalbin tabanı	Base of the hearth	основание сердца
facies sternocostalis	Döş-qabırğa səthi	Sternokostal yön	Sternocostal surface	грудинореберная поверхность
facies diaphragmatica	Diafraqma səthi	Diafragmatik yön	Diaphragmatic surface	диафрагмальная поверхность
facies pulmonalis	ağ-ciyər səthi	Pulmoner yüz	facies pulmonalis	легочная поверхность
margo dexter	sağ kənar	Sağ kenar	Right edge	правый край
Apex cordis	Ürəyin zirvəsi	Apeks (tepe)	Apex of the hearth	Верхушки сердца
Sulcus interventricularis anterior	Ön mə"dəcikarası şırım	Ön interventriküler sulkus (oluk)	Anterior interventricular sulcus	Передняя межжелудочковая борозда
Sulcus interventricularis posterior	Arxa mə"dəcikarası şırım	Arka interventriküler sulkus (oluk)	Posterior interventricular sulcus	Задняя межжелудочковая борозда
Sulcus coronarius	Koronar (Tac damar) şırım	Koroner sulkus (oluk)	Coronary sulcus	Венечная борозда
Ventriculus cordis	Ürəyin mə"dəciyi	Kalbin ventrikülü	Ventricle of the hearth	Желудочек сердца
Septum interventriculare	Mə"dəcikarası arakəsmə	İnterventriküler septum	Interventricular sulcus	Межжелудочковая перегородка
Septum atrioventriculare	Atrioventrikulyar çəpər	Atrioventriküler septum	Atrioventricular septum	Атривентрикулярная перегородка
Atrium cordis	Ürəyin qulaqciği	Kalbin atriyumu	Atrium of the hearth	Предсердие сердца
Auricula atrii	Qulaqcıq seyvanı	Atrium avrikulası	Auricula of the atrium	Ушко Предсердия
Ostia atrioventricularia (dextrum et sinistrum)	Atrioventrikulyar (sağ və sol) dəlik	Atrioventriküler ostium (sağ ve sol)	Atrioventricular ostium (right and left)	Атривентрикулярная отверстия (правое и левое)
Ostium trunci pulmonalis	Ağciyər arteriyası dəliyi	trunkus pulmonalisin ostiumu	Ostium of the truncus pulmonalis	Устье легочного ствола
Ostium aorte	Aorta dəliyi	Aortik ostium	Ostium of the aorta	Аортальная отверстия

<i>Nomina anatomica</i>	<i>Anatomiya terminləri</i>	<i>Anatomi terimleri</i>	<i>Anatomical terminology</i>	<i>Анатомические термины</i>
Latin	Azərbaycan	Türk	English	Русский
Musculi papillares	Məməyə bənzər əzələ	Papiller kaslar	Papillary muscles	отверстия Сосочковые мышцы
Chordae tendineae	Vətərli xordalar	Korda tendinea	Chordae tendineae	Сухожильные хорды
Anuli fibrosi	Fibroz halqalar	Fibröz annulus	Fibrous annulus	Фиброзные кольца
Miocardium	Miokard (ürəyin əzələ qışası)	Myokard	Miocardium	Миокард (мышечная оболочка сердца)
Nodus sinuatrialis	Sinoatrial düyün	Sinoatrial düğüm	Sinoatrial nodes	Синусопредсердный узел
Nodus atrioventricularis	Atrioventrikulyar düyün	Atrioventriküler düğüm	Atrioventricular nodes	Передсердножелудочковый узел
Fasciculus atrioventricularis	Atrioventrikulyar dəstə	Atrioventriküler fasikül	Atrioventricular bundle	Передсердножелудочковый пучок
Truncus fasciculi atrioventricularis	Atrioventrikulyar dəstənin gövdəsi	Atrioventriküler fasiküllerin hüzmesi	Truncus of the atrioventricular bundles	Ствол передсердножелудочкового пучка
Crus (dextrum et sinistrum)	Ayaqcıq (sağ və solu)	Krus (sağ ve sol)	Crus (right and left)	Ножка (правая и левая)
Endokardium	Endokard (ürəyin daxili qışası)	Endokard	Endocardium	Эндокард (внутренняя оболочка сердца)
Atrium dextrum	Sağ qulaqcıq	Sağ atrium	Right atrium	Правое предсердие
Ostium venae cavae superioris	Yuxarı boş venanın dəliyi	v. cava superior deliği	Orifice of the superior caval vein	Отверстие верхней полой вены
Ostium venae cavae inferioris	Aşağı boş venanın dəliyi	v. cava inferior deliği	Orifice of the inferior caval vein	Отверстие нижней полой вены
Mm.pectinati	Daraqılı əzələlər	Pektinal kaslar	Pectinate muscles	Гребенчатые мышцы
Sulkus terminalis	Terminal şırım	Terminal oluk	Terminal sulcus	Терминальная борозда
Crista terminalis	Terminal daraq	Terminal çıkıntı (ibik)	Terminal crista	Терминальная гребешок
Sinus venarum cavarum	Boş venaların sinusu	Sinus venarum cavarum	Sinus venarum cavarum	Пазуха полых вен
Fossa ovalis	Oval çuxur	Fossa ovalis	Fossa ovalis	Овальная ямка
Limbus fossae ovalis	Oval çuxur kənarı	Fossa ovalis'in kənarı	Limbus fossae ovalis	Кайма овальной ямки
Foramen ovale	Oval dəlik	Foramen ovale	Foramen ovale	Овальное отверстие
Auricula dextra	Sağ seyvan	Sağ kulakçık	Right auricle	Правое ушко

<i>Nomina anatomica</i>	<i>Anatomiya terminləri</i>	<i>Anatomi terimleri</i>	<i>Anatomical terminology</i>	<i>Анатомические термины</i>
Latin	Azərbaycan	Türk	English	Русский
Tuberculum intervenozum	Venaarası qabarcıq	Intervenöz tüberkül	Intervenous tubercle	Межвенозный бугорок
Valvula venae cavae inferioris	Aşağı boş venanın qapağı	Inferior vena kava'nın kapağı	Valve of the inferior caval vein	Клапан нижней полой вены
Valvula sinus coronari	Koronar sinus qapağı	Koroner sinus kapağı	Valve of the coronary sinus	Клапан венозной пазухи
Foramina venarum minimarum	Koronar sinus qapağı	Foramina venarum minimarum	Foramina venarum minimarum	клапан мельчайших вен
Ventriculus dexter	Sağ mə'dəcik	Sağ ventrikül	Right ventricle	Правый желудочек
Ostium atrioventriculare dextrum	Sağ atrioventrikulyar dəlik	Sağ atrioventriküler delik	Right atrioventricular ostium	Правое предсердножелудочковое отверстие
Valva atrioventricularis dextra (Valva tricuspidalis)	Sağ atrioventrikulyar qapaq (üçtaylı qapaq)	Sağ atrioventriküler kapak (triküspid kapak)	Right atrioventricular valve (tricuspid valve)	Правый предсердножелудочковый клапан (трехстворчатый клапан)
Cuspis anterior	Ön qapaqcıq	Ön yaprakçık (karakçık)	Anterior leaflet	Передняя створка
Cuspis posterior	Arxa qapaqcıq	Arka yaprakçık (karakçık)	Posterior leaflet	Задняя створка
Cuspis septalis	Septal (arakəsmə) qapaqcıq	Septal yaprakçık (karakçık)	Septal leaflet	Перегородочная створка
Crista Supraventricularis	Supraventrikulyar çıxıntı	Krista Supraventricularis	Crista Supraventricularis	Наджелудочковый гребешок
Conus arteriosus (infundibulum)	Arterial konus (qıf)	Conus arteriosus (infundibulum)	Conus arteriosus (infundibulum)	Артериальный конус (воронка)
Ostium trunci pulmonalis	Ağciyər arteriyası gövdəsinin dəliyi	Ostiyum trunkus pulmonalis	Ostium trunci pulmonalis	Истье легочного ствола
Valva trunci pulmonalis	Ağciyər kötiyü qapağı	trunkus pulmonalis'in kapağı	Valve of the truncus pulmonalis	Клапан легочного ствола
Valvula semilunaris anterior	Ön aypara qapağı	Ön semilüner karakçık	Anterior semilunar leaflet	Передняя полулунная заслонка
Valvula semilunaris dextra	Sağ aypara qapağı	Sağ semilüner karakçık	Right semilunar leaflet	Правая полулунная заслонка
Valvula semilunaris sinistra	Sol aypara qapağı	Sol semilüner karakçık	Left semilunar leaflet	Левая полулунная заслонка
Noduli valvularum semilunarum	Aypara qapağının düyüncükləri	Noduli valvularum semilunarum	Noduli valvularum semilunarum	Узелки полулунных заслонок
Lunulae valvularum semilunarum	Aypara	Lunulae valvularum semilunarum	Lunulae valvularum semilunarum	Луночка полулунной

<i>Nomina anatomica</i>	<i>Anatomiya terminləri</i>	<i>Anatomi terimleri</i>	<i>Anatomical terminology</i>	<i>Анатомические термины</i>
Latin	Azərbaycan	Türk	English	Русский
semilunarium	qaraqıçının ayaqıçığı	semilunarium	semilunarium	полулунной заслонки аорты
Musculus papillaris anterior	Ön məməciyə bənzər əzələ	Ön papiller adele	Anterior muscle papillary	Передняя сосочковая мышца
Musculus papillaris posterior	Arxa məməciyə bənzər əzələ	Arka papiller adele	Posterior muscle papillary	Задняя сосочковая мышца
Musculi papillares septalis	Məməciyəbənzər arakəsmə əzələləri	Septal papiller adele	Septal muscle papillary	Сосочковые перегородочные мышцы
Trabecula septomarginalis	Arakəsmə-kənar atma	Trabecula septomarginalis	Trabecula septomarginalis	Перегородочнокраевая перекладина
Atrium sinistrum	Sol qulaqıçıq	Sol atrium	Left atrium	Левое предсердие
Ostia venarum pulmonalium	Ağ ciyər venaları dəlikləri	Ostia venarum pulmonalium	Ostia venarum pulmonalium	Устья (отверстия) легочных вен
Auricula sinistra	Sol seyvan	Sol kulakçık	Left auricula	Левое ушко
Valvula foraminis ovalis (Falx septi)	Oval dəlik qaraqıçığı (Arakəsmə orağı)	Foramen ovale kapağı	Valve of the foramen ovale	Заслонка овального отверстия (серп перегородки)
Ventriculus sinister	Sol mə"dəcik	Sol ventrikül	Left ventricle	Левый желудок
Ostium atrioventriculare sinistrum	Sol qulaqıçıq-mə"dəcik dəliyi	Ostium atrioventriculare sinistrum	Ostium atrioventriculare sinistrum	Левое предсердножелудочковое устье (отверстие)
Valva atrioventricularis sinistra (Valva mitralis)	Sol qulaqıçıq-mə"dəcik qarağı (mitral qaraq)	Mitral kapağı	Mitral valve	Левый предсердножелудочковый клапан (митральный клапан)
Ostium aorte	Aorta dəliyi	Ostium aorte	Ostium aorte	Устье аорты
Valva aorte	Aorta qarağı	Aort kapağı	Aortic valve	Клапан аорты
Valvula semilunaris posterior	Arxa aypara qaraqıçıq	Arka semilunar kapaçık	Posterior semilunar leaflet	Задняя полулунная заслонка
Valvula semilunaris dextra	Sağ aypara qaraqıçıq	Sağ semilunar kapaçık	Right semilunar leaflet	Правая полулунная заслонка
Valvula semilunaris sinistra	Sol aypara qaraqıçıq	Sol semilunar kapaçık	Left semilunar leaflet	Левая полулунная заслонка
Noduli valvularum aorte	Aorta qaraqıçıqları düyüncükləri	Aort kapğı nodülleri	Nodules of the aortic valve	Узелки клапанов аорты
Lunulae valvularum aorte	Aorta qaraqıçıqları ayaqıçıqları	Lunulae valvularum aorte	Lunulae valvularum aorte	Луночка клапанов аорты

<i>Nomina anatomica</i>	<i>Anatomiya terminləri</i>	<i>Anatomi terimleri</i>	<i>Anatomical terminology</i>	<i>Анатомические термины</i>
Latin	Azərbaycan	Türk	English	Русский
Arteriae	Arteriyalar	Arter	artery	Артерии
Truncus pulmonalis	Ağ ciyər kötüyü	Truncus pulmonalis	Truncus pulmonalis	Легочного ствола
Sinus trunci pulmonalis	Ağ ciyər kötüyü cibi	Sinus trunci pulmonalis	Sinus trunci pulmonalis	Пазуха легочного ствола
A.pulmonalis dextra	Sağ ağ ciyər arteriyası	A.pulmonalis dextra	A.pulmonalis dextra	Правая легочная артерия
Ramus apicalis	Zirvə şaxəsi	Ramus apicalis	Ramus apicalis	Верхушечная ветвь
Ramus anterior descendens	Enən ön şaxə	Ramus anterior descendens	Ramus anterior descendens	Нисходящая передняя ветвь
Ramus anterior ascendens	Qalxan ön şaxə	Ramus anterior ascendens	Ramus anterior ascendens	Восходящая передняя ветвь
Ramus posterior descendens	Enən arxa şaxə	Ramus posterior descendens	Ramus posterior descendens	Нисходящая задняя ветвь
Ramus lobi medii	Orta pay şaxəsi	Ramus lobi medii	Ramus lobi medii	Ветвь средней доли
Ramus apicalis (superior)lobi inferioris	Aşağı payın zirvə (yuxarı) şaxəsi	Ramus apicalis (superior)lobi inferioris	Ramus apicalis (superior)lobi inferioris	Верхушечная (верхняя) ветвь нижней доли
Pats bazalis	Əsas hissə	Pats bazalis	Pats bazalis	Основная часть
A.pulmonalis sinistra	Sol ağ ciyər arteriyası	A.pulmonalis sinistra	A.pulmonalis sinistra	Левая легочная артерия
Ductus arteriosus	Arterial axacaq	Ductus arteriosus	Ductus arteriosus	Артеральный проток
Lig.artériosum	Arterial bağ	Lig.artériosum	Lig.artériosum	Артеральная связка
Aorta	Aorta	Aorta	Aorta	Аорта
Aorta ascendens	Qalxan aorta	Aorta ascendens	Aorta ascendens	Восходящая аорта
Bulbus aortae	Aorta soğanağı	Bulbus aortae	Bulbus aortae	Луковица аорты
Sinus aortae	Aorta cibi	Sinus aortae	Sinus aortae	Пазуха аорты
A.coronaria dextra	Sağ tac arteriyası	Sağ koroner arter	Right coronary artery	Правая венечная артерия
A.coronaria sinistra	Sol tac arteriyası	Sol koroner arter	Left coronary artery	Левая венечная артерия
Arcus aortae	Aorta qövsü	Arcus aortae	Arcus aortae	Дуга аорты
Ýsthmus aortae	Aorta boğazi	İsthmus aortae	İsthmus aortae	Перешеек аорты
Truncus brachiocephalicus	Bazu-baş kötüyü	Truncus brachiocephalicus	Truncus brachiocephalicus	Плечеголовной ствол
A.thireoidea ima	Ən aşağı qalxanabənzər arteriya	A.thireoidea ima	A.thireoidea ima	Самая нижняя щитовидная артерия

<i>Nomina anatomica</i>	<i>Anatomiya terminləri</i>	<i>Anatomi terimleri</i>	<i>Anatomical terminology</i>	<i>Анатомические термины</i>
Latin	Azərbaycan	Türk	English	Русский
A.carotis communis	Ümumi arteriyası	yuxu A.carotis communis	A.carotis communis	Общая сонная артерия
Glomus caroticum	Yuxu yumağı	Glomus caroticum	Glomus caroticum	Сонный клубок
Sinus caroticus	Yuxu cibi	Sinus caroticus	Sinus caroticus	Сонная пазуха
A.Carotis externa	Xarici arteriyası	yuxu A.Carotis externa	A.Carotis externa	Наружная сонная артерия
A.thyreoidea superior	Yuxarı qalxanabənzər arteriya	A.thyreoidea superior	A.thyreoidea superior	Верхняя щитовидная артерия
R.infrahyoideus	Dilaltı sümük altı şaxə	R.infrahyoideus	R.infrahyoideus	Под подъязычная ветвь
R.sternocleidomast eoideus	Döş-körpücük-məməyəbənzər şaxə	R.sternocleidomast eoideus	R.sternocleidomast eoideus	Грудиноключично щитовидная ветвь
A.laryngea superior	Qırtlağın arteriyası	yuxarı A.laryngea superior	A.laryngea superior	Верхняя гортанная артерия
R.cricothyreoideus	Üzük-qalxanabənzər şaxə	R.cricothyreoideus	R.cricothyreoideus	Перстнещитовидная ветвь
A.pharyngea ascendens	Udlağın arteriyası	qalxan A.pharyngea ascendens	A.pharyngea ascendens	Восходящая глоточная артерия
A.meningea posterior	Beyinin qışasının arteriyası	sərt arxa A.meningea posterior	A.meningea posterior	Задняя твердой мозговой оболочки артерия
Rami pharyngei	Udlaq şaxələri	Rami pharyngei	Rami pharyngei	Глоточные ветви
A.lingualis	Dil arteriyası	A.lingualis	A.lingualis	Язычная артерия
Ramus suprahyoideus	Dilaltı sümüküstü şaxə	Ramus suprahyoideus	Ramus suprahyoideus	Над подъязычная артерия
A.sublingualis	Dilaltı arteriya	A.sublingualis	A.sublingualis	Подъязычная артерия
Rami dorzales linguae	Dilin arxa şaxələri	Rami dorzales linguae	Rami dorzales linguae	Тильные ветви языка
A.profunda linguae	Dilin arteriyası	dərin A.profunda linguae	A.profunda linguae	Глубокая артерия языка
Truncus linguofacialis	Di-üzükötüyü	Truncus linguofacialis	Truncus linguofacialis	Язычнолицевой ствол
A.Facialis	Üz arteriyası	A.Facialis	A.Facialis	Лицевая артерия
A.palatina ascendens	Damağın arteriyası	qalxan A.palatina ascendens	A.palatina ascendens	Восходящая небная артерия
Ramus tonsillaris	Badamcıq şaxəsi	Ramus tonsillaris	Ramus tonsillaris	Миндалинная ветвь

<i>Nomina anatomica</i>	<i>Anatomiya terminləri</i>	<i>Anatomi terimleri</i>	<i>Anatomical terminology</i>	<i>Анатомические термины</i>
Latin	Azərbaycan	Türk	English	Русский
A.submentalis	Çənəaltı arteriya	A.submentalis	A.submentalis	Подбородочная артерия
Rami glandularis	Vəzi şaxələri	Rami glandularis	Rami glandularis	Железистые ветви
A.labialis inferior	Aşağı dodaq arteriyası	A.labialis inferior	A.labialis inferior	Артерия нижней губы
A.labialis superior	Yuxarı dodaq arteriyası	A.labialis superior	A.labialis superior	Артерия верхней губы
A.angularis	Bucaq arteriyası	A.angularis	A.angularis	Угловая артерия
A.occipitalis	Ənsə arteriyası	A.occipitalis	A.occipitalis	Затылочная артерия
Ramus mastoideus	Məməyəbənzer şaxə	Ramus mastoideus	Ramus mastoideus	Сосцевидная ветвь
Ramus auricularis	Qulaq şaxəsi	Ramus auricularis	Ramus auricularis	Ушная ветвь
Rami sternocleidomastoidi	Döş-körpücük-məməyəbənzer şaxələr	Rami sternocleidomastoidi	Rami sternocleidomastoidi	Грудиноключичнососцевидные ветви
A.auricularis posterior	Qulaq seyvanının arxa arteriyası	A.auricularis posterior	A.auricularis posterior	Задняя артерия ушной раковины
A.stilomastoidea	Biz-məməyəbənzer arteriya	A.stilomastoidea	A.stilomastoidea	Шилососцевидная артерия
A.thimpanica posterior	Arxa təbil arteriyası	A.thimpanica posterior	A.thimpanica posterior	Задняя барабанная артерия
Rami mastoidei	Məməyəbənzer şaxələr	Rami mastoidei	Rami mastoidei	Сосцевидные ветви
A.temporalis superficialis	Səthi gicgah arteriyası	A.temporalis superficialis	A.temporalis superficialis	Поверхностная височная артерия
Rami parotidei	Qulaqaltı vəzi şaxələri	Rami parotidei	Rami parotidei	Ветви околоушной железы
A.transversa faciei	Üzün köndələn arteriyası	A.transversa faciei	A.transversa faciei	Поперечная артерия лица
Rami auriculares anteriores	önqulaq seyvanı şaxəsi	Rami auriculares anteriores	Rami auriculares anteriores	Передние Ушные ветви
A.zigomaticoorbitalis	Almacıq-gözyuvası arteriyası	A.zigomaticoorbitalis	A.zigomaticoorbitalis	Скулоглазничная артерия
A.temporalis media	Orta gicgah arteriyası	A.temporalis media	A.temporalis media	Средняя височная артерия
Ramus frontalis	Alın şaxəsi	Ramus frontalis	Ramus frontalis	Лобная ветвь
Ramus parietalis	Təpə şaxəsi	Ramus parietalis	Ramus parietalis	Теменная ветвь
A.maxillaris	Əng arteriyası	A.maxillaris	A.maxillaris	Верхнечелюстная артерия

<i>Nomina anatomica</i>	<i>Anatomiya terminləri</i>	<i>Anatomi terimleri</i>	<i>Anatomical terminology</i>	<i>Анатомические термины</i>
Latin	Azərbaycan	Türk	English	Русский
A.auricularis profunda	Dərin qulaq arteriyası	A.auricularis profunda	A.auricularis profunda	Глубокая ушная артерия
A.tympanica anterior	ön təbil arteriyası	A.tympanica anterior	A.tympanica anterior	Передняя барабанная артерия
A.alveolaris inferior	Aşağı alveol arteriyası	A.alveolaris inferior	A.alveolaris inferior	Нижняя альвеолярная (луночковая) артерия
Rami dentalis	Diş saxələri	Rami dentalis	Rami dentalis	Зубные ветви
Ramus mylohyoideus	Çənə-dilaltı şaxə	Ramus mylohyoideus	Ramus mylohyoideus	челюстноподъязычная ветвь
A.mentalis	Çənəaltı arteriya	A.mentalis	A.mentalis	Подбородочная артерия
A.meningea media	Beyin qişasının orta arteriyası	A.meningea media	A.meningea media	Средняя артерия мозговой оболочки
Ramus petrosus	Daşlıq şaxəsi	Ramus petrosus	Ramus petrosus	Каменная ветвь
A.tympanica superior	Yuxarı təbil arteriyası	A.tympanica superior	A.tympanica superior	Верхняя барабанная артерия
Ramus anastomaticus cum a.lacrimali	Göz yaşı arteriyası ilə anastamozlaşan şaxə	Ramus anastomaticus cum a.lacrimali	Ramus anastomaticus cum a.lacrimali	Анастомозирующая ветвь со слезной артерией
A.masseterica	Çeynəmə arteriyası	A.masseterica	A.masseterica	Жевательная артерия
Aa.temporales profundae	Dərin gicgah arteriyaları	Aa.temporales profundae	Aa.temporales profundae	Глубокие височные артерии
Rami pterigoidei	Qanadabənzər şaxələr	Rami pterigoidei	Rami pterigoidei	Крыловидные ветви
A.buccalis	Ord arteriyası	A.buccalis	A.buccalis	Щечная артерия
A.alveolaris superior posterior	Yuxarı arxa alveolararteriyası	A.alveolaris superior posterior	A.alveolaris superior posterior	Верхняя задняя альвеолярная (луночковая) артерия
Aa.infraorbitalis	Gözyuvasıaltı arteriya	Aa.infraorbitalis	Aa.infraorbitalis	Подглазничная артерия
A.alveolaris superior anteriores	Yuxarı ön alveolararteriyası	A.alveolaris superior anteriores	A.alveolaris superior anteriores	Верхняя передняя альвеолярная (луночковая) артерия
A.canalis pterigoidei	Qanadabənzər kanal arteriyası	A.canalis pterigoidei	A.canalis pterigoidei	Артерия крыловидного канала
A.palatina descendens	damağın enən arteriyası	A.palatina descendens	A.palatina descendens	Нисходящая небная артерия

<i>Nomina anatomica</i>	<i>Anatomiya terminləri</i>	<i>Anatomi terimləri</i>	<i>Anatomical terminology</i>	<i>Анатомические термины</i>
Latin	Azərbaycan	Türk	English	Русский
A.palatina major	Damağın böyük arteriyası	A.palatina major	A.palatina major	Большая небная артерия
Aa.palatinae minores	Damağın kiçik arteriyaları	Aa.palatinae minores	Aa.palatinae minores	Малые небная артерия
A.Sphenopalatina	Əsas-damaq arteriyası	A.Sphenopalatina	A.Sphenopalatina	Основнонебная артерия
Aa.nasales posteriores laterales	Burunun dal bayır arteriyaları	Aa.nasales posteriores laterales	Aa.nasales posteriores laterales	Здние латеральные носовые артерии
Aa.nasales postoriores septi	Burun arteriyasının arxa arakəsməsi	Aa.nasales postoriores septi	Aa.nasales postoriores septi	Задние артерии носовой перегородки
A.corotis interna	Daxili yuxu arteriyası	A.corotis interna	A.corotis interna	Внутренняя сонная артерия
Sinus caroticus	Yuxu cibi	Sinus caroticus	Sinus caroticus	Сонная пазуха
Rami caroticotympnici	Yuxu-təbil şaxələri	Rami caroticotympnici	Rami caroticotympnici	Соннобарабанные ветви
A.ophtalmica	Göz arteriyası	A.ophtalmica	A.ophtalmica	Глазная артерия
A.centralis retine	Tor qişanın mərkəzi arteriyası	A.centralis retine	A.centralis retine	Центральная артерия сетчатки
A.lacrimalis	Gözyaşı arteriyası	A.lacrimalis	A.lacrimalis	Слезная артерия
Aa.palpabrales laterales	Göz qapaqlarının bayır arteriyası	Aa.palpabrales laterales	Aa.palpabrales laterales	Латеральные артерии век
Aa.ciliares posteriores breves	Arxa qısa kirpik arteriyaları	Aa.ciliares posteriores breves	Aa.ciliares posteriores breves	Задние короткие ресничные артерии
Aa.ciliares posteriores longea	Arxa yzun arxa arteriyaları	Aa.ciliares posteriores longea	Aa.ciliares posteriores longea	Задние короткие ресничные артерии
Aa.ciliares anteriores	ön kirpik arteriyaları	Aa.ciliares anteriores	Aa.ciliares anteriores	Передние ресничные артерии
Aa.conjunctivales anterioles	ön konyuktiva arteriyaları	Aa.conjunctivales anterioles	Aa.conjunctivales anterioles	Передние конъюнктивальные артерии
Aa.conjunctivales posteriores	Arxa konyuktiva arteriyaları	Aa.conjunctivales posteriores	Aa.conjunctivales posteriores	Задние конъюнктивальные артерии
Aa.episclerales	Ağlı qişaüstü arteriyalar	Aa.episclerales	Aa.episclerales	Надбелочное артерии
A.supraorbitalis	Gözyuvasıüstü arteriya	A.supraorbitalis	A.supraorbitalis	Надглазничная артерия
A.etmoidalis posterior	Arxa xəlbir arteriyası	A.etmoidalis posterior	A.etmoidalis posterior	Задняя решетчатая артерия

<i>Nomina anatomica</i>	<i>Anatomiya terminləri</i>	<i>Anatomi terimleri</i>	<i>Anatomical terminology</i>	<i>Анатомические термины</i>
Latin	Azərbaycan	Türk	English	Русский
A.etmoidalis anterior	ön xəlbir arteriyası	A.etmoidalis anterior	A.etmoidalis anterior	Передняя решетчатая артерия
Aa.palpebrales mediales	Göz qapaqlarının içəri arteriyaları	Aa.palpebrales mediales	Aa.palpebrales mediales	Медиальные артерии век
Arcus palpebralis superior	Yuxarı göz qapağı (damar) qövsü	Arcus palpebralis superior	Arcus palpebralis superior	Дуга верхнего века (сосудистая)
Arcus palpebralis inferior	Aşağı göz qapağı (damar) qövsü	Arcus palpebralis inferior	Arcus palpebralis inferior	Дуга нижнего века (сосудистая)
A.supratrochlearis	Bloküstü arteriya	A.supratrochlearis	A.supratrochlearis	Надблоковая артерия
A.dorsalis nasi	Burun arxası arteriyası	A.dorsalis nasi	A.dorsalis nasi	Тыльная артерия носа
A.cerebri	Böyük beyin arteriyaları	A.cerebri	A.cerebri	Артерия большого мозга
Circulus arteriosus cerebri	Böyük beyinin arterial dövranı	Circulus arteriosus cerebri	Circulus arteriosus cerebri	Артериальный круг большого мозга
A.communicans posterior	Arxa birləşdirici arteriya	A.communicans posterior	A.communicans posterior	Задняя соединительная артерия
A.chorioidea anterior	Damarlı kələfin ön arteriyası	A.chorioidea anterior	A.chorioidea anterior	Передняя артерия сосудистого сплетения
A.cerebri anterior	Böyük beyinin ön arteriyası	A.cerebri anterior	A.cerebri anterior	Передняя артерия большого мозга
A.communicans anterior	Ön birləşdirici arteriya	A.communicans anterior	A.communicans anterior	Передняя соединительная артерия
A.cerebri media	Böyük beyinin orta arteriyası	A.cerebri media	A.cerebri media	Средняя артерия большого мозга
A.subclavia	Körpücükaltı arteriya	A.subclavia	A.subclavia	Подключичная артерия
A.vertebralis	Onurğa arteriyası	A.vertebralis	A.vertebralis	Позвоночная артерия
Ramı spinalis	Onurğa beyini şaxələri	Ramı spinalis	Ramı spinalis	Спинальные ветви
Ramus meningeus	Beyin qişası şaxələri	Ramus meningeus	Ramus meningeus	Ветви к твердой мозговой оболочке
A.cerebelli inferior posterior	Beyinciğin arxa aşağı arteriyası	A.cerebelli inferior posterior	A.cerebelli inferior posterior	Задняя нижняя артерия мозжечка
A.basilaris	Əsas arteriya	A.basilaris	A.basilaris	Основная артерия

<i>Nomina anatomica</i>	<i>Anatomiya terminləri</i>	<i>Anatomi terimleri</i>	<i>Anatomical terminology</i>	<i>Анатомические термины</i>
Latin	Azərbaycan	Türk	English	Русский
A.cerebelli inferior anterior	Beyinciyin ön aşağı arteriyası	A.cerebelli inferior anterior	A.cerebelli inferior anterior	Передняя нижняя артерия мозжечка
A. labyrinthi	Labirint arteriyası	A. labyrinthi	A. labyrinthi	Артерия лабиринта
Rami ad pontem	Köprü şaxələri	Rami ad pontem	Rami ad pontem	Ветви к мосту
A. cerebelli superior	Beyinciyin yuxarı arteriyası	A. cerebelli superior	A. cerebelli superior	Верхняя артерия мозжечка
A. cerebri posterior	Böyük beyinin arxa arteriyası	A. cerebri posterior	A. cerebri posterior	Задняя артерия большого мозга
Rami coricales	Qabıq şaxələri	Rami coricales	Rami coricales	Корковые ветви
Rr. temporales	Gicgah şaxələri	Rr. temporales	Rr. temporales	Височные ветви
Rr. occipitales	Ənsə şaxələri	Rr. occipitales	Rr. occipitales	Затылочные ветви
R.paretooccipitalis	Təpə-ənsə şaxəsi	R.paretooccipitalis	R.paretooccipitalis	Теменнозатылочная ветвь
Rami chorioidei posteriors	Damarlı kələfin arxa şaxələri	Rami chorioidei posteriores	Rami chorioidei posteriores	Задние ветви сосудистого сплетения
A.toracica interna	Döş qəfəsinin daxili arteriyası	Internal torasik arter	Internal thoracic artery	Внутренняя артерия грудной клетки
Rami mediastinales	Ortadivar şaxələri	Rami mediastinales	Rami mediastinales	Средостенные ветви
Rami thymici	Timus vəzi şaxələri	Rami thymici	Rami thymici	Ветви вилочковой железы
Rami bronchiales	Bronx şaxələri	Rami bronchiales	Rami bronchiales	Бронхиальные ветви
A.pericardiacophrenica	Ürək kissəsi-diafraqma arteriyası	A.pericardiacophrenica	A.pericardiacophrenica	Артерия околосердечной сумки и диафрагмы
Rami sternales	Döş sümüyü şaxələri	Rami sternales	Rami sternales	Грудные ветви
Rami intercostales anteriores	ön dabrığaarası şaxələr	Rami intercostales anteriores	Rami intercostales anteriores	Передние межреберные ветви
A.musculophrenica	Əzələ-diafraqma arteriyası	A.musculophrenica	A.musculophrenica	Мышечнодиафрагмальная артерия
A.epigastrica superior	Yuxarı qarınüstü arteriya	A.epigastrica superior	A.epigastrica superior	Верхняя надчревная артерия
Truncus thyrocervicalis	Qalxan-boyun kötüyü	Truncus thyrocervicalis	Truncus thyrocervicalis	Щитовидный ствол
A.thyroidea inferior	Aşağı qalxanabənzər	A.thyroidea inferior	A.thyroidea inferior	Нижняя щитовидная артерия

<i>Nomina anatomica</i>	<i>Anatomiya terminləri</i>	<i>Anatomi terimleri</i>	<i>Anatomical terminology</i>	<i>Анатомические термины</i>
Latin	Azərbaycan	Türk	English	Русский
	arteriya			артерия
A.laryngea inferior	Qırtlağın aşağı arteriyası	A.laryngea inferior	A.laryngea inferior	Нижняя гортанная артерия
Rami pharyngei	Udlaq şaxələri	Rami pharyngei	Rami pharyngei	Ветви пищевода
Rami oesophagei	Qida borusu şaxələri	Rami oesophagei	Rami oesophagei	Ветви пищевода
Rami tracheales	Nəfəs borusu şaxələri	Rami tracheales	Rami tracheales	Трахеальные ветви
A.cervicalis ascendens	Boyunun qalxan arteriyası	A.cervicalis ascendens	A.cervicalis ascendens	Восходящая шейная артерия
Rami spinales	Onurğa beyin şaxələri	Rami spinales	Rami spinales	Поперечная артерия шеи
Ramus superficialis	Sətni şaxə	Ramus superficialis	Ramus superficialis	Поверхностная ветвь
Ramus profundus	Dərin şaxə	Ramus profundus	Ramus profundus	Глубокая ветвь
A.suprascapularis	Kürəküstü arteriya	A.suprascapularis	A.suprascapularis	Надлопаточная артерия
Ramus acromialis	Çiyin çıxıntısı şaxəsi	Ramus acromialis	Ramus acromialis	Акромиальная ветвь
Truncus costocervicalis	Qabırğa-boyun kötüyü	Truncus costocervicalis	Truncus costocervicalis	Реберношейный ствол
A.cervicalis profunda	Boyunun dərin arteriyası	A.cervicalis profunda	A.cervicalis profunda	Глубокая шейная артерия
A.intercostalis suprema	Ən yuxarı qabırğaarası arteriya	A.intercostalis suprema	A.intercostalis suprema	Самая верхняя межреберная артерия
Aa. intercostales posteriores	Arxa qabırğaarası arteriyalar	Aa. intercostales posteriores	Aa. intercostales posteriores	Задние межреберные артерии
A. axillaris	Qoltuq arteriyası	A. axillaris	A. axillaris	Подкрыльцовая артерия
Rami subscapulares	Kürəkaltı şaxələr	Rami subscapulares	Rami subscapulares	Подлопаточные ветви
A.toracica suprema	Döşqəfəsinin ən yuxarı arteriyası	A.toracica suprema	A.toracica suprema	Самая верхняя артерия грудной клетки
A.thoracoacromialis	Çiyin çıxıntısı şaxəsi	A.thoracoacromialis	A.thoracoacromialis	Акромиальная ветвь
Rete acromiale	Çiyin çıxıntısı toru	Rete acromiale	Rete acromiale	Акромиальная сеть
Ramus clavicularis	Körpüçük şaxəsi	Ramus clavicularis	Ramus clavicularis	Ключичная ветвь
Ramus deltoideus	Deltayabənzər şaxə	Ramus deltoideus	Ramus deltoideus	Дельтовидная ветвь

<i>Nomina anatomica</i>	<i>Anatomiya terminləri</i>	<i>Anatomi terimleri</i>	<i>Anatomical terminology</i>	<i>Анатомические термины</i>
Latin	Azərbaycan	Türk	English	Русский
Rami pectorales	Döş şaxələri	Rami pectorales	Rami pectorales	Грудня ветвь
A.thoracica lateralis	Döş qəfəsinin bayır arteriyası	A.thoracica lateralis	A.thoracica lateralis	Латеральная артерия грудной клетки
Rami mammarii laterales	Byır süd vəzi şaxələri	Rami mammarii laterales	Rami mammarii laterales	Латеральная ветви молочное железы
A.subscapularis	Kürəkaltı arteriya	A.subscapularis	A.subscapularis	Подлопаточная артерия
A.toracodorsalis	Döş qəfəsinin arxa arteriyası	A.toracodorsalis	A.toracodorsalis	Тыльная артерия грудной клетки
A.circumflexa scapulae	Kürəyi dolanan arteriya	A.circumflexa scapulae	A.circumflexa scapulae	Артерия, окружающая лопатку
A. circumflexa humeri anterior	Bazu sümüyünü dolanan ön arteriya	A. circumflexa humeri anterior	A. circumflexa humeri anterior	Передняя артерия, окружающая плечевую кость
a. circumflexa humeri posterior	Bazu sümüyünü dolanan arxa arteriya	a. circumflexa humeri posterior	a. circumflexa humeri posterior	Задняя артерия, окружающая плечевую кость
A. brachialis	Bazu arteriyası	A. brachialis	A. brachialis	Плечевая артерия
A. brachialis superficialis	Səthi bazu arteriyası	A. brachialis superficialis	A. brachialis superficialis	Поверхностная плечевая артерия
A. profunda brachi	Bazunun dərin arteriyası	A. profunda brachi	A. profunda brachi	Глубокая артерия плеча
A. collateralis ulnaris superior	Yuxarı dirsək kollateral (dolama) arteriya	A. collateralis ulnaris superior	A. collateralis ulnaris superior	Верхняя локтевая коллатеральная (околная) артерия
A. collateralis ulnaris inferior	Aşağı dirsək kollateral (dolama) arteriya	A. collateralis ulnaris inferior	A. collateralis ulnaris inferior	Нижняя локтевая коллатеральная (околная) артерия
A. radialis	Mil arteriyası	A. radialis	A. radialis	Лучевая артерия
A. recurrens radialis	Qayıdan mil arteriya	A. recurrens radialis	A. recurrens radialis	Возвратная лучевая артерия
Ramus carpeus palmaris	Biləyin ovuc şaxəsi	Ramus carpeus palmaris	Ramus carpeus palmaris	Поверхностная ладонная ветвь
Rete carpeus dorsalis	Biləyin arxa toru	Rete carpeus dorsalis	Rete carpeus dorsalis	Тыльная запястная ветвь
A. princers pollicis	Baş barmağın xüsusi arteriyası	A. princers pollicis	A. princers pollicis	Собственная артерия большого пальца
Arcus palmaris profundus	Ovucun dərin qövsü	Arcus palmaris profundus	Arcus palmaris profundus	Глубокая ладонная дуга

<i>Nomina anatomica</i>	<i>Anatomiya terminləri</i>	<i>Anatomi terimleri</i>	<i>Anatomical terminology</i>	<i>Анатомические термины</i>
Latin	Azərbaycan	Türk	English	Русский
A. ulnaris	Dirsək arteriyası	A. ulnaris	A. ulnaris	Локтевая артерия
A. recurrens ulnaris	Qayıdan dirsək arteriyası	A. recurrens ulnaris	A. recurrens ulnaris	Возвратная локтевая артерия
Rete articulare cubiti	dirsək oynaqı toru	Rete articulare cubiti	Rete articulare cubiti	Сеть локтевого сустава
A. interossea communis	Ümumi sümükarası arteriya	A. interossea communis	A. interossea communis	Общая межкостная артерия
Ramus carpeus palmaris	Biləyin ovuc şaxəsi	Ramus carpeus palmaris	Ramus carpeus palmaris	Ладонная запястная ветвь
Arcus palmaris profundus	Ovucun səthi qövsü	Arcus palmaris profundus	Arcus palmaris profundus	Поверхностная ладонная дуга
Aorta descendens	Enən aorta	Aorta descendens	Aorta descendens	Нисходящая аорта
Aorta thoracica	Döş aortası	Aorta thoracica	Aorta thoracica	Грудная аорта
Rami bronchiales	Bronx şaxələri	Rami bronchiales	Rami bronchiales	Бронхиальные ветви
Rami oesophagei	Qida borusu şaxələri	Rami oesophagei	Rami oesophagei	Ветви пищевода
Rami pericardiaci	Ürək kissəsi şaxələri	Rami pericardiaci	Rami pericardiaci	Ветви околосердечной сумки
Rami mediastenales	Orta divar şaxələri	Rami mediastenales	Rami mediastenales	Средостенные ветви
Aa. phrenicae superiores	Diafraqmanın yuxarı arteriyaları	Aa. phrenicae superiores	Aa. phrenicae superiores	Верхние диафрагмальные артерии
Aa. intercostales posteriores	Arxa qabırğaarası arteriyalar	Aa. intercostales posteriores	Aa. intercostales posteriores	Задние межреберные артерии
A. sub costalis	Qabırğaaltı arteriya	A. sub costalis	A. sub costalis	Подреберная артерия
Aorta abdominalis	Qarın aortası	Aorta abdominalis	Aorta abdominalis	Брюшная аорта
A. phrenica inferior	Diafraqmanın aşağı arteriyası	A. phrenica inferior	A. phrenica inferior	Нижняя диафрагмальная артерия
A. suprarenalis superiorior	Yuxarıböyrəküstü arteriya	A. suprarenalis superiorior	A. suprarenalis superiorior	Верхняя Надпочечная артерия
Aa. Lumbales	Bel arteriyaları	Aa. Lumbales	Aa. Lumbales	Поясничные артерии
A. sacralis mediana	orta oma arteriyası	A. sacralis mediana	A. sacralis mediana	Срединная крестцовая артерия
Truncus coeliacus	Qarın kötüyü	Truncus coeliacus	Truncus coeliacus	червной ствол
A. gastrica sinistra	Mə'dənin sol arteriyası	A. gastrica sinistra	A. gastrica sinistra	Левая желудочная

<i>Nomina anatomica</i>	<i>Anatomiya terminləri</i>	<i>Anatomi terimleri</i>	<i>Anatomical terminology</i>	<i>Анатомические термины</i>
Latin	Azərbaycan	Türk	English	Русский
	arteriyası			артерия
Ramı oesophagei	Qida borusu şaxələri	Ramı oesophagei	Ramı oesophagei	Пищеводные ветви
A. hepatica communis	Qaraciyərin ümumi arteriyası	A. hepatica communis	A. hepatica communis	Общая печеночная артерия
A. gastrica sinistra	Mə'dənin sağ arteriyası	A. gastrica sinistra	A. gastrica sinistra	Правая желудочная артерия
A. hepatica propria	Qaraciyərin xüsusi arteriyası	A. hepatica propria	A. hepatica propria	Собственная печеночная артерия
A. cystica	öd kisəsi arteriyası	A. cystica	A. cystica	Артерия желчного пузыря
A.gastroduodenalis	Mə'də-onikibarmaq bağırsağ arteriyası	A.gastroduodenalis	A.gastroduodenalis	Желудочнодвенадцатиперстнойкишечная артерия
A.pancreaticoduodenalis superior	Yuxarı pankreas-onikibarmaq bağırsağ arteriyası	A.pancreaticoduodenalis superior	A.pancreaticoduodenalis superior	Верхняя поджелудочнодвенадцатиперстнойкишечная артерия
A. gastroepiploica dextra	Sağ mə'də piylik arteriyası	A. gastroepiploica dextra	A. gastroepiploica dextra	Правая желудочно-сальниковая артерия
A. lienalis	Dalaq arteriyası	A. lienalis	A. lienalis	Селезеночная артерия
A. gastroepiploica sinistra	Sol mə'də-piylik arteriyası	A. gastroepiploica sinistra	A. gastroepiploica sinistra	Левая желудочно-сальниковая артерия
Aa. gastricae breves	Mə'dənin qısa arteriyaları	Aa. gastricae breves	Aa. gastricae breves	Короткие желудочные артерии
A. mesenterica superior	Yuxarı müsariqə arteriyası	A. mesenterica superior	A. mesenterica superior	Верхняя брыжеечная артерия
A.pancreaticoduodenalis inferior	Aşağı pankreas-onikibarmaq bağırsağ arteriyası	A.pancreaticoduodenalis inferior	A.pancreaticoduodenalis inferior	Нижняя поджелудочнодвенадцатиперстнойкишечная артерия
Aa. jejunalis	Acı bağırsağ arteriyaları	Aa. jejunalis	Aa. jejunalis	Артерии тощей кишки
Aa. ilei	Qalça bağırsağ arteriyaları	Aa. ilei	Aa. ilei	Артерии подвздошной кишки
A. iliocolica	Qalça-çənbər bağırsağ arteriyası	A. iliocolica	A. iliocolica	Подвздошноободочно-кишечная артерия

<i>Nomina anatomica</i>	<i>Anatomiya terminləri</i>	<i>Anatomi terimleri</i>	<i>Anatomical terminology</i>	<i>Анатомические термины</i>
Latin	Azərbaycan	Türk	English	Русский
A. appendicularis	Soxulcanabənzər artım arteriyası	A. appendicularis	A. appendicularis	Артерия червеобразного придатка
A. colica dextra	Çənbər bağırsağın sağ arteriyası	A. colica dextra	A. colica dextra	Правая ободочнокишечная артерия
A. colica media	Çənbər bağırsağın orta arteriyası	A. colica media	A. colica media	Средняя ободочнокишечная артерия
A. mesenterica inferior	Aşağı müsariqə arteriyası	A. mesenterica inferior	A. mesenterica inferior	Нижняя брыжеечная артерия
A. colica sinistra	Çənbər bağırsağın sol arteriyası	A. colica sinistra	A. colica sinistra	Левая ободочнокишечная артерия
Aa. sigmoidea	"S"-ə bənzər bağırsağ arteriyaları	Aa. sigmoidea	Aa. sigmoidea	Артерия "S"-образной кишки
A. rectalis superior	Düz bağırsağın yuxarı arteriyası	A. rectalis superior	A. rectalis superior	Верхняя прямокишечная артерия
A. suprarenalis media	Orta böyrəküstü arteriya	A. suprarenalis media	A. suprarenalis media	Средняя Надпочечная артерия
A. renalis	Böyrək arteriyası	A. renalis	A. renalis	Почечная артерия
A. suprarenalis inferior	Aşağı böyrək üstü arteriya	A. suprarenalis inferior	A. suprarenalis inferior	Нижняя надпочечная артерия
Rami ureterici	Sidik axarı şaxələri	Rami ureterici	Rami ureterici	Мочеточниковые ветви
A. testicularis	Xaya arteriyası	A. testicularis	A. testicularis	Яичковая артерия
A. ovarca	Yumurtalıq arteriyası	A. ovarca	A. ovarca	Яичниковая артерия
A. iliaca communis	Ümumi qalça arteriyası	A. iliaca communis	A. iliaca communis	Общая подвздошная артерия
A. iliolumbalis	Qalça-bel arteriyası	A. iliolumbalis	A. iliolumbalis	Подвздошнопоясничная артерия
R. lumbalis	Bel şaxəsi	R. lumbalis	R. lumbalis	Поясничная ветвь
R. spinalis	Onurğa beyini şaxəsi	R. spinalis	R. spinalis	Ветвь спинного мозга
R. iliacus	Qalça şaxəsi	R. iliacus	R. iliacus	Подвздошная ветвь
Aa. laterales	Bayır oma arteriyaları	Aa. laterales	Aa. laterales	Латеральные крестцовые артерии

<i>Nomina anatomica</i>	<i>Anatomiya terminləri</i>	<i>Anatomi terimleri</i>	<i>Anatomical terminology</i>	<i>Анатомические термины</i>
Latin	Azərbaycan	Türk	English	Русский
A. obturatoria	Qapayıcı arteriya	A. obturatoria	A. obturatoria	Запирательная артерия
Ramus puvicus	Qasıq şaxəsi	Ramus puvicus	Ramus puvicus	Лобковая ветвь
Ramus acetabularis	Sirkə kisəsi şaxəsi	Ramus acetabularis	Ramus acetabularis	Ветвь вертлужной впадины
A. glutea superior	Yuxarı sağrı arteriyası	A. glutea superior	A. glutea superior	Верхняя ягодичная артерия
Ramus superficialis	Səthi şaxə	Ramus superficialis	Ramus superficialis	Поверхностная ветвь
Ramus profundus	Dərin şaxə	Ramus profundus	Ramus profundus	Глубокая ветвь
Ramus superior	Yuxarı şaxə	Ramus superior	Ramus superior	Верхняя ветвь
Ramus inferior	Aşağı şaxə	Ramus inferior	Ramus inferior	Нижняя ветвь
A. glutea inferior	Aşağı sağrı arteriyası	A. glutea inferior	A. glutea inferior	Нижняя ягодичная артерия
A. comitans n.ischiadici	Oturaq sinirini müşayət edən arteriya	A. comitans n.ischiadici	A. comitans n.ischiadici	Артерия, сопутствующая седалищному нерву
A. umbilicalis	Göbək arteriyası	A. umbilicalis	A. umbilicalis	Пупочная артерия
A. ductus deferentis	Toxum daşıyıcı axacaq arteriyası	A. ductus deferentis	A. ductus deferentis	Артерия семявыносящего протока
Aa.vesicales superiores	Sidikliyin yuxarı arteriyaları	Aa.vesicales superiores	Aa.vesicales superiores	Верхние артерии мочевого пузыря
Lig. Umbilicale laterale	Bayır göbək bağı	Lig. Umbilicale laterale	Lig. Umbilicale laterale	Латеральная пупочная связка
A. vesicalis inferior	Sidikliyin aşağı arteriyası	A. vesicalis inferior	A. vesicalis inferior	Нижняя артерия мочевого пузыря
A. uterina	Uşaqlıq arteriyası	A. uterina	A. uterina	Маточная артерия
A. vaginalis	Uşaqlıq yolu arteriyası	A. vaginalis	A. vaginalis	Влагалищная артерия
Ramus ovaricus	Yumurtalıq şaxəsi	Ramus ovaricus	Ramus ovaricus	Яичниковая ветвь
Ramus tubarius	Boru şaxəsi	Ramus tubarius	Ramus tubarius	Трубная ветвь
A. rectalis media	Düz bağırsağın orta arteriyası	A. rectalis media	A. rectalis media	Средняя прямокишечная артерия
A. pudenda interna	Daxili cinsiyyət arteriyası	A. pudenda interna	A. pudenda interna	Внутренняя срамная артерия
A. rectalis inferior	Düz bağırsağın aşağı arteriyası	A. rectalis inferior	A. rectalis inferior	Нижняя прямокишечная артерия

<i>Nomina anatomica</i>	<i>Anatomiya terminləri</i>	<i>Anatomi termleri</i>	<i>Anatomical terminology</i>	<i>Анатомические термины</i>
Latin	Azərbaycan	Türk	English	Русский
A. perinealis	Aralıq arteriyası	A. perinealis	A. perinealis	Промежностная артерия
Rami scrotales posteriores	Xəyalığın arxa şaxələri	Rami scrotales posteriores	Rami scrotales posteriores	Задние мошоночные ветви
Rami labiales posteriores	Cinsiyyət dodaqlarının arxa şaxələri	Rami labiales posteriores	Rami labiales posteriores	Задние ветви срамных губ
A. urethralis	Sidik kanalı arteriyası	A. urethralis	A. urethralis	Артерия мочеиспускательного канала
A. bulbi penis	Penis soğanağı arteriyası	A. bulbi penis	A. bulbi penis	Артерия луковицы мужского полового члена
A. bulbi vestibuli (vaginae)	Uşaqlıq yolunun dəhlizi soğanağı arteriyası	A. bulbi vestibuli (vaginae)	A. bulbi vestibuli (vaginae)	Артерия луковицы преддверия (влагалища)
A. profunda penis	Penisin dərin arteriyası	A. profunda penis	A. profunda penis	Глубокая артерия мужского полового члена
A. dorsalis penis	Penisin arxa arteriyası	A. dorsalis penis	A. dorsalis penis	Тыльная артерия мужского полового члена
A. profunda clitoridis	Klitorun dərin arteriyası	A. profunda clitoridis	A. profunda clitoridis	Глубокая артерия клитора
A. dorsalis clitoridis	Klitorun arxa arteriyası	A. dorsalis clitoridis	A. dorsalis clitoridis	Тыльная артерия клитора
A. iliaca externa	Xarici qalça arteriyası	A. iliaca externa	A. iliaca externa	Наружная Подвздошная артерия
A. epigastrica inferior	Aşağı qarın üstü arteriya	A. epigastrica inferior	A. epigastrica inferior	Нижняя надчревная артерия
Ramus pubicus	Qasıq şaxəsi	Ramus pubicus	Ramus pubicus	Лобковая ветвь
Ramus obturatorius	Qarayıcı şaxə	Ramus obturatorius	Ramus obturatorius	Запирательная ветвь
A. cremasterica	Xayanı qaldıran əzələ arteriyası	A. cremasterica	A. cremasterica	Артерия мишца, поднимающей яичко
A. ligamenti teretis uteri	Uşaqlığın enli bağı arteriyası	A. ligamenti teretis uteri	A. ligamenti teretis uteri	Артерия круглой связки матки
A. obturatoria accessoria	Əlavə qarayıcı arteriya	A. obturatoria accessoria	A. obturatoria accessoria	Добовочная запирательная артерия
A. circumflexa ilium profunda	Qalçanı dolanan dərin arteriya	A. circumflexa ilium profunda	A. circumflexa ilium profunda	Глубокая артерия, окружающая

<i>Nomina anatomica</i>	<i>Anatomiya terminləri</i>	<i>Anatomi termleri</i>	<i>Anatomical terminology</i>	<i>Анатомические термины</i>
Latin	Azərbaycan	Türk	English	Русский
Ramus ascendens	Qalxan şaxə	Ramus ascendens	Ramus ascendens	подвздошную кость
A. femoralis	Bud arteriyası	A. femoralis	A. femoralis	Восходящая ветвь
A. epigastrica superficialis	Səthiqarınüstü arteriya	A. epigastrica superficialis	A. epigastrica superficialis	Бедренная артерия
A. circumflexa ilium superficialis	Qalçanı dolanan səthi arteriya	A. circumflexa ilium superficialis	A. circumflexa ilium superficialis	Поверхностная надчревная артерия
Aa. pudende externae	Xarici cinsiyyət arteriyası	Aa. pudende externae	Aa. pudende externae	Поверхностная артерия, окружающая подвздошную кость
Rami scrotalis anteriores	Xayalığın ön şaxələri	Rami scrotalis anteriores	Rami scrotalis anteriores	Наружная цранные артерии
Rami labiales anteriores	Cinsiyyət dodaqlarının ön şaxələri	Rami labiales anteriores	Rami labiales anteriores	Передние мошоночные ветви
Rami inguinales	Qasıq şaxələri	Rami inguinales	Rami inguinales	Передние ветви црменных губ
A. profunda femoris	Budun dərin arteriyası	A. profunda femoris	A. profunda femoris	Паховые ветви
A. circumflexa femoris medialis	Budu dolanan içəri arteriya	A. circumflexa femoris medialis	A. circumflexa femoris medialis	Глубокая артерия бедра
Ramus profundus	Dərin şaxə	Ramus profundus	Ramus profundus	Медпальная артерия, окружающая бедро
Ramus ascendens	Qalxan şaxə	Ramus ascendens	Ramus ascendens	Глубокая ветвь
Ramus transversus	Köndələn şaxə	Ramus transversus	Ramus transversus	Восходящая ветвь
Ramus acetabularis	Sirkə kəşəsi şaxəsi	Ramus acetabularis	Ramus acetabularis	Поперечная ветвь
A. circumflexa femoralis lateralis	Budu dolanan bayır arteriya	A. circumflexa femoralis lateralis	A. circumflexa femoralis lateralis	Ветвь вертлужной впадины
Ramus ascendens	Qalxan şaxə	Ramus ascendens	Ramus ascendens	Латеральная артерия, окружающая бедро
Ramus descendens	Enən şaxə	Ramus descendens	Ramus descendens	Восходящая ветвь
Ramus transversus	Köndələn şaxə	Ramus transversus	Ramus transversus	Нисходящая ветвь
Aa. perforantes	Dələn arteriyalar	Aa. perforantes	Aa. perforantes	Поперечная ветвь
A. genus descendens	Dizin enən	A. genus descendens	A. genus descendens	Прободающие артерии
				Нисходящая артерия колена

<i>Nomina anatomica</i>	<i>Anatomiya terminləri</i>	<i>Anatomi termleri</i>	<i>Anatomical terminology</i>	<i>Анатомические термины</i>
Latin	Azərbaycan	Türk	English	Русский
descendens	arteriyası	descendens	descendens	артерия колена
Ramus saphenus	Gizli şaxə	Ramus saphenus	Ramus saphenus	Скрытая ветвь
Rami articulares	Oynaq şaxələri	Rami articulares	Rami articulares	Суставные ветви
A.poplitea	Dizaltı arteriya	A.poplitea	A.poplitea	Подколенная артерия
A. genus superior lateralis	Dizin yuxarı bayır arteriyası	A. genus superior lateralis	A. genus superior lateralis	Верхняя латеральная артерия колена
A. genus superior medialis	Dizin yuxarı orta arteriyası	A. genus superior medialis	A. genus superior medialis	Средняя латеральная артерия колена
A. genus media	Dizin orta arteriyası	A. genus media	A. genus media	Средняя артерия колена
Aa. surales	Baldır arteriyaları	Aa. surales	Aa. surales	Икроножные артерии
A. genus inferior lateralis	Dizin aşağı bayır arteriyası	A. genus inferior lateralis	A. genus inferior lateralis	Нижняя латеральная артерия колена
A. genus inferior medialis	Dizin aşağı içəri arteriyası	A. genus inferior medialis	A. genus inferior medialis	Нижняя медиальная артерия колена
Rete articulare genus	Diz oynaqı toru	Rete articulare genus	Rete articulare genus	Сеть коленного сустава
Rete patellae	Diz qapağı toru	Rete patellae	Rete patellae	Сеть надколенной чашки
A. tibialis anterior	ön qamış arteriyası	A. tibialis anterior	A. tibialis anterior	Передняя большеберцовая артерия
A. recurrens tibialis posterior	Arxa qayıdan qamış arteriya	A. recurrens tibialis posterior	A. recurrens tibialis posterior	Задняя возвратная большеберцовая артерия
A.recurrens tibialis anterior	ön qayıdan qamış arteriyası	A.recurrens tibialis anterior	A.recurrens tibialis anterior	Передняя возвратная большеберцовая артерия
A. malleolaris anterior lateralis	Topuğun ön bayır arteriyası	A. malleolaris anterior lateralis	A. malleolaris anterior lateralis	Передняя латеральная лодыжковая артерия
A. malleolaris anterior medialis	Topuğun ön içəri arteriyası	A. malleolaris anterior medialis	A. malleolaris anterior medialis	Передняя медиальная лодыжковая артерия
Rete malleolare mediale	İçəri topuq toru	Rete malleolare mediale	Rete malleolare mediale	Медиальная лодыжковая сеть
Rete malleolare laterale	Bayır topuq toru	Rete malleolare laterale	Rete malleolare laterale	Латеральная лодыжковая сеть

<i>Nomina anatomica</i>	<i>Anatomiya terminləri</i>	<i>Anatomi termleri</i>	<i>Anatomical terminology</i>	<i>Анатомические термины</i>
Latin	Azərbaycan	Türk	English	Русский
A. dorzalis pedis	Ayaqarxası arteriya	A. dorzalis pedis	A. dorzalis pedis	Тыльная артерия стопы
A. tarsea lateralis	Ayaq daraqarxasının bayır arteriyası	A. tarsea lateralis	A. tarsea lateralis	Латеральная предплюсневая артерия
Aa. tersea mediales	Ayaq daraqarxasının içəri arteriyaları	Aa. tersea mediales	Aa. tersea mediales	Медialные предплюсневые артерии
A. arcuata	Qövsü arteriya	A. arcuata	A. arcuata	Дугообразная артерия
Aa. metatarseae dorsales	Arxa ayaqdarağı arteriyaları	Aa. metatarseae dorsales	Aa. metatarseae dorsales	Тыльные плюсневые артерии
Aa. digitales dorsales	Arxa barmaq arteriyaları	Aa. digitales dorsales	Aa. digitales dorsales	Тыльные пальцевые артерии
R. plantaris profundus	Dərin ayaqaltı şaxə	R. plantaris profundus	R. plantaris profundus	Глубокая подошвенная ветвь
A. tibialis posterior	Arxa qamış arteriyası	A. tibialis posterior	A. tibialis posterior	Задняя большеберцовая артерия
Ramus circumflexus fibule	İncik sümüyünü dolanan şaxə	Ramus circumflexus fibule	Ramus circumflexus fibule	Ветвь, окружающая малоберцовую кость
A. perinoea (fibularis)	İncik arteriyası	A. perinoea (fibularis)	A. perinoea (fibularis)	Малоберцовая артерия
Ramus perforans	dələn şaxələr	Ramus perforans	Ramus perforans	Прободающая ветвь
R. communcans	Birləşdirici şaxə	R. communcans	R. communcans	Соединительная ветвь
Rami malleolares laterales	Bayır topuq şaxələri	Rami malleolares laterales	Rami malleolares laterales	Латеральные лодыжковые ветви
Rami calcanei	Daban şaxələri	Rami calcanei	Rami calcanei	Пяточные ветви
Rami malleolares laterales	İçəri topuq şaxələri	Rami malleolares laterales	Rami malleolares laterales	Медialные лодыжковые ветви
Rete calcaneum	Daban toru	Rete calcaneum	Rete calcaneum	Пяточная сеть
A. plantaris medialis	İçəri ayaqaltı arteriya	A. plantaris medialis	A. plantaris medialis	Медialная подошвенная артерия
Ramus superficialis	Səthi şaxə	Ramus superficialis	Ramus superficialis	Поверхностная ветвь
Ramus profundus	Dərin şaxə	Ramus profundus	Ramus profundus	Глубокая ветвь
A. plantaris lateralis	Bayır ayaqaltı arteriya	A. plantaris lateralis	A. plantaris lateralis	Латеральная подошвенная

<i>Nomina anatomica</i>	<i>Anatomiya terminləri</i>	<i>Anatomi termleri</i>	<i>Anatomical terminology</i>	<i>Анатомические термины</i>
Latin	Azərbaycan	Türk	English	Русский
	arteriya			артерия
Arcus plantaris	Ayaqaltı qövs	Arcus plantaris	Arcus plantaris	Подошвенная дуга
Aa. metatarsae plantares	Ayaqaltı ayaqdarağı arteriyaları	Aa. metatarsae plantares	Aa. metatarsae plantares	подошвенные плюсневые артерии
Rami Perforantes	Dələn şaxələr	Rami Perforantes	Rami Perforantes	Прободающие ветви
Aa. digitales plantares communes	Barmaqların ümumi ayaqaltı arteriyaları	Aa. digitales plantares communes	Aa. digitales plantares communes	Общие подошвенные пальцевые артерии
Aa. digitales plantares propriae	Barmaqların xüsusi ayaqaltı arteriyaları	Aa. digitales plantares propriae	Aa. digitales plantares propriae	Собственные подошвенные пальцевые артерии
Venae	Venalar	Venae	Venae	Вены
Venae pulmonales	Ağ ciyər venaları	Venae pulmonales	Venae pulmonales	Легочная вены
V. pulmonalis superior dextra	Sağ yuxarı ağ ciyər venası	V. pulmonalis superior dextra	V. pulmonalis superior dextra	Правая верхняя легочная вена
Ramus apicalis	Zirvə şaxəsi	Ramus apicalis	Ramus apicalis	Верхушечная ветвь
Pars intrasegmentalis	Seqmentdaxili hissə	Pars intrasegmentalis	Pars intrasegmentalis	Внутриsegmentная часть
Pars infrasegmentalis (s. intersegmentalis)	Seqmentaltı (və ya seqmentarası) hissə	Pars infrasegmentalis (s. intersegmentalis)	Pars infrasegmentalis (s. Intersegmentalis)	Подsegmentная (или межsegmentная) часть
Ramus anterior	ön şaxə	Ramus anterior	Ramus anterior	Передняя ветвь
Pars intrasegmentalis	Seqmentdaxili hissə	Pars intrasegmentalis	Pars intrasegmentalis	Внутриsegmentная часть
Pars infrasegmentalis (s. intersegmentalis)	Seqmentaltı (və ya seqmentarası) hissə	Pars infrasegmentalis (s. intersegmentalis)	Pars infrasegmentalis (s. Intersegmentalis)	Подsegmentная (или межsegmentная) часть
Ramus posterior	Arxa şaxə	Ramus posterior	Ramus posterior	Задняя ветвь
Pars interlobaris	Payarası hissə	Pars interlobaris	Pars interlobaris	Междолевая часть
Pars intralobaris (s. intersegmentalis)	Paydaxili (və ya seqmentarası) hissə	Pars intralobaris (s. intersegmentalis)	Pars intralobaris (s. intersegmentalis)	Внутридольевая (или межsegmentная) часть
Ramus lobi medii	Orta pay şaxəsi	Ramus lobi medii	Ramus lobi medii	Ветвь средней доли
Pars lateralis	Bayır hissə	Pars lateralis	Pars lateralis	Латеральная часть
Pars medialis	İçəri hissə	Pars medialis	Pars medialis	Медиальная часть

<i>Nomina anatomica</i>	<i>Anatomiya terminləri</i>	<i>Anatomi termleri</i>	<i>Anatomical terminology</i>	<i>Анатомические термины</i>
Latin	Azərbaycan	Türk	English	Русский
V. pulmonalis inferior dextra	Sağ aşağı ağ ciyər venası	V. pulmonalis inferior dextra	V. pulmonalis inferior dextra	часть правая нижняя легочная вена
Ramus apicalis (s.superior)	Zirvə şaxəsi (və ya yuxarı şaxə)	Ramus apicalis (s.superior)	Ramus apicalis (s.superior)	Верхушечная (или верхняя) ветвь
Pars intrasegmentalis	Seqmentdaxili hissə	Pars intrasegmentalis	Pars intrasegmentalis	Внутриsegmentная часть
Pars infrasegmentalis (s.intersegmentalis)	Seqmentaltı (və ya seqmentarası) hissə	Pars infrasegmentalis (s.intersegmentalis)	Pars infrasegmentalis (s.Intersegmentalis)	Подsegmentная (или межsegmentная) часть
V. basalis communis	Ümumi əsas vena	V. basalis communis	V. basalis communis	Общая основная вена
V. basalis superior	Yuxarı əsas vena	V. basalis superior	V. basalis superior	Верхняя основная вена
Ramus basalis anterior	ön əsas şaxə	Ramus basalis anterior	Ramus basalis anterior	Передняя основная вена
Pars intrasegmentalis	Seqmentdaxili hissə	Pars intrasegmentalis	Pars intrasegmentalis	Внутриsegmentная часть
Pars infrasegmentalis (s.intersegmentalis)	Seqmentaltı (və ya seqmentarası) hissə	Pars infrasegmentalis (s.intersegmentalis)	Pars infrasegmentalis (s.Intersegmentalis)	Подsegmentная (или межsegmentная) часть
V. basalis inferior	Aşağı əsas vena	V. basalis inferior	V. basalis inferior	Нижняя основная вена
V. pulmonalis superior sinistra	Sol yuxarı ağ ciyər venası	V. pulmonalis superior sinistra	V. pulmonalis superior sinistra	Левая верхняя легочная вена
Ramus apicoposterior	Arxa zirvə şaxəsi	Ramus apicoposterior	Ramus apicoposterior	Задневерхушечная ветвь
Pars intrasegmentalis	Seqmentdaxili hissə	Pars intrasegmentalis	Pars intrasegmentalis	Внутриsegmentная часть
Pars infrasegmentalis (s.intersegmentalis)	Seqmentaltı (və ya seqmentarası) hissə	Pars infrasegmentalis (s.intersegmentalis)	Pars infrasegmentalis (s.Intersegmentalis)	Подsegmentная (или межsegmentная) часть
Ramus anterior	ön şaxə	Ramus anterior	Ramus anterior	Передняя часть
Pars intrasegmentalis	Seqmentdaxili hissə	Pars intrasegmentalis	Pars intrasegmentalis	Внутриsegmentная часть
Pars infrasegmentalis (s.intersegmentalis)	Seqmentaltı (və ya seqmentarası) hissə	Pars infrasegmentalis (s.intersegmentalis)	Pars infrasegmentalis (s.Intersegmentalis)	Подsegmentная (или межsegmentная) часть
Ramus lingularis	Dilçək şaxəsi	Ramus lingularis	Ramus lingularis	Язычковая ветвь
Pars superior	Yuxarı hissə	Pars superior	Pars superior	Верхняя часть
Pars inferior	Aşağı hissə	Pars inferior	Pars inferior	Нижняя часть
V. pulmonalis inferior sinistra	Sol aşağı ağ ciyər	V. pulmonalis inferior sinistra	V. pulmonalis inferior sinistra	Левая нижняя легочная вена

<i>Nomina anatomica</i>	<i>Anatomiya terminləri</i>	<i>Anatomi termleri</i>	<i>Anatomical terminology</i>	<i>Анатомические термины</i>
Latin	Azərbaycan	Türk	English	Русский
inferior sinistra	venası	inferior sinistra	inferior sinistra	леогочная вена
Ramus apicalis (s. superior)	Zirvə şaxəsi (və ya yuxarı şaxə)	Ramus apicalis (s. superior)	Ramus apicalis (s. superior)	Верхушечная (или верхняя) ветвь
Pars intrasegmentalis	Seqmentdaxili hissə	Pars intrasegmentalis	Pars intrasegmentalis	Внутриsegmentная часть
Pars infrasegmentalis (s. intersegmentalis)	Seqmentaltı (və ya seqmentarası) hissə	Pars infrasegmentalis (s. intersegmentalis)	Pars infrasegmentalis (s. Intersegmentalis)	Подsegmentная (или межsegmentная) часть
Venae cordis	Ürək venaları	Venae cordis	Venae cordis	Вены сердца
Sinus coronarius	Tac cib	Sinus coronarius	Sinus coronarius	Венечная пазуха
V. cordis magna	Ürəyin böyük venası	V. cordis magna	V. cordis magna	Большая вена сердца
V. posterior ventriculi sinistra	Sol mə'dəciyin arxa venası	V. posterior ventriculi sinistra	V. posterior ventriculi sinistra	Задняя вена левого желудочка
V.obliqua atrii sinistra	Sol qulaqcığın çəp venası	V.obliqua atrii sinistra	V.obliqua atrii sinistra	Косая вена левого предсердия
Plica v. Cavae sinistra	Sol boş vena büküşü	Plica v. Cavae sinistra	Plica v. Cavae sinistra	Складка левой полой вены
V. cordis media	Ürəyin orta venası	V. cordis media	V. cordis media	Средняя вена сердца
V. cordis parva	Ürəyin kiçik venası	V. cordis parva	V. cordis parva	Малая вена сердца
Vv. cordis anteriores	Ürəyin ön venaları	Vv. cordis anteriores	Vv. cordis anteriores	Передние вены сердца
Vv. cordis minimae	Ürəyin ən kiçik venaları	Vv. cordis minimae	Vv. cordis minimae	Мельчайшие вены сердца
Vena cava superior	Yuxarı boş vena	Vena cava superior	Vena cava superior	Верхняя полая вена
Vv. brachiocephalicae (sinistra et dextra)	Bazu-baş venaları (sağ və sol)	Vv. brachiocephalicae (sinistra et dextra)	Vv. brachiocephalicae (sinistra et dextra)	Плечеголовые вены (правая и левая)
V. thyroidea inferior	Aşağı qalxanabənzər vena	V. thyroidea inferior	V. thyroidea inferior	Нижняя щитовидная вена
Plexus thyroideus impar	Tək qalxana bənzər kələf	Plexus thyroideus impar	Plexus thyroideus impar	Не парное щитовидное сплетение
V. laryngea inferior	Qrtlağın aşağı venası	V. laryngea inferior	V. laryngea inferior	Нижняя гортанная вена
Vv. thymicae	Timus vəzi venaları	Vv. thymicae	Vv. thymicae	Вены вилочковой железы
Vv. pericardiacae	Ürək kisəsi venaları	Vv. pericardiacae	Vv. pericardiacae	Вены околосердечной

<i>Nomina anatomica</i>	<i>Anatomiya terminləri</i>	<i>Anatomi termleri</i>	<i>Anatomical terminology</i>	<i>Анатомические термины</i>
Latin	Azərbaycan	Türk	English	Русский
Vv. Pericardiophrenicae	Ürək kisəsi-diafraqma venaları	Vv. Pericardiophrenicae	Vv. Pericardiophrenicae	сумки Вены околосеречной сумки и диафрагмы
Vv. mediatenales	Orta divar venaları	Vv. mediatenales	Vv. mediatenales	Вены средостенные
Vv. bronchales	Bronx venaları	Vv. bronchales	Vv. bronchales	Бронхиальные вены
Vv. tracheales	Nəfəs borusu venaları	Vv. tracheales	Vv. tracheales	Трахеальные вены
Vv. oesophageae	Qida borusu venaları	Vv. oesophageae	Vv. oesophageae	Пищеводные вены
V. vertabralis	onurğa venası	V. vertabralis	V. vertabralis	Позвоночная вена
V. vertebralis anterior	Onurğanın ön venası	V. vertebralis anterior	V. vertebralis anterior	Передняя позвоночная вена
V. vertebralis accessoria	Onurğanın əlavə venası	V. vertebralis accessoria	V. vertebralis accessoria	Добовочная позвоночная вена
Plexus venosus suboccipitalis	Ənsəaltı venoz kələf	Plexus venosus suboccipitalis	Plexus venosus suboccipitalis	Подзатылочное венозное сплетение
V. cervicalis profunda	Boyunun dərin venası	V. cervicalis profunda	V. cervicalis profunda	Глубокая шейная вена
Vv. thoracicae internae	Döş qəfəsinin daxili venaları	Vv. thoracicae internae	Vv. thoracicae internae	Внутренние вены грудной клетки
Vv. epigastricae superiores	Yuxarı qarınüstü venalar	Vv. epigastricae superiores	Vv. epigastricae superiores	Верхние надчревные вены
Vv. subcutaneae abdominis	Qarının sethi venaları	Vv. subcutaneae abdominis	Vv. subcutaneae abdominis	Подкожные вены живота
Vv. musculophrenicae	Əzələ-diafraqma venaları	Vv. musculophrenicae	Vv. musculophrenicae	Мышечнодиафрагмальные вены
Vv. intercostales anteriores	ön qabırğaarası venalar	Vv. intercostales anteriores	Vv. intercostales anteriores	Передние межреберные вены
V. intercostalis suprema	Ən yuxarı qabırğaarası vena	V. intercostalis suprema	V. intercostalis suprema	Самая верхняя межреберная вена
V. intercostalis superior sinistra	Sol yuxarı qabırğaarası vena	V. intercostalis superior sinistra	V. intercostalis superior sinistra	Левая верхняя межреберная вена
V. jugularis interna	daxili vidaci vena	V. jugularis interna	V. jugularis interna	внутренняя яремная вена
Bulbus venae jugularis superior	vidaci venanın yuxarı soğanağı	Bulbus venae jugularis superior	Bulbus venae jugularis superior	верхняя луковица яремной вены

<i>Nomina anatomica</i>	<i>Anatomiya terminləri</i>	<i>Anatomi termleri</i>	<i>Anatomical terminology</i>	<i>Анатомические термины</i>
Latin	Azərbaycan	Türk	English	Русский
V. canaculi cochleae	ilbiz kanalcığı venası	V. canaculi cochleae	V. canaculi cochleae	вена улиткового канала яремной вены
Plexus pharyngeus	udlaq kələfi	Plexus pharyngeus	Plexus pharyngeus	глоточное сплетение
Vv. pharyngeae	udlaq venaları	Vv. pharyngeae	Vv. pharyngeae	глоточные вены
Vv. meningeae	Beyin qışaları venaları	Vv. meningeae	Vv. meningeae	вены мозговых оболочек
V. lingualis	dil venası	V. lingualis	V. lingualis	язычная вена
Vv. dorsales linguae	dilin arxa venaları	Vv. dorsales linguae	Vv. dorsales linguae	тыльные вены языка
V. comitans nervi hipoglossi	dilaltı siniri müşayət edən vena	V. comitans nervi hipoglossi	V. comitans nervi hipoglossi	вена, сопутствующая подъязычному нерву
V. sublingualis	dilaltı vena	V. sublingualis	V. sublingualis	подъязычная вена
V. profunda linguae	dilin dərin venası	V. profunda linguae	V. profunda linguae	глубокая вена языка
V. laryngea superior	qırtlağın yuxarı venası	V. laryngea superior	V. laryngea superior	верхняя гортанная вена
V. thyreoidea superior	yuxarı qalxanabənzər vena	V. thyreoidea superior	V. thyreoidea superior	верхняя щитовидная вена
V. thyreoidea mediae	orta qalxanabənzər venalar	V. thyreoidea mediae	V. thyreoidea mediae	средние щитовидные вены
V. sternocleidomastoidea	döş-körpücük-məməyəbənzər vena	V. sternocleidomastoidea	V. sternocleidomastoidea	грудноключичнососцевидная вена
V. facialis	üz venası	V. facialis	V. facialis	лицевая вена
V. anangularis	bucaq venası	V. anangularis	V. anangularis	угловая вена
Vv. supratrochleares	bloküstü venalar	Vv. supratrochleares	Vv. supratrochleares	надблоковые вены
V. supraorbitalis	gözyuvasıüstü vena	V. supraorbitalis	V. supraorbitalis	надглазничная вена
Vv. palpebrales superiores	yuxarı göz qapağı venaları	Vv. palpebrales superiores	Vv. palpebrales superiores	вены верхнего века
Vv. nasales externae	xarici burun venaları	Vv. nasales externae	Vv. nasales externae	наружного носовые вены
Vv. palpebrales inferiores	aşağı göz qapağı venaları	Vv. palpebrales inferiores	Vv. palpebrales inferiores	вены нижнего века
V. labialis superior	yuxarı dodaq venası	V. labialis superior	V. labialis superior	вены верхней губы

<i>Nomina anatomica</i>	<i>Anatomiya terminləri</i>	<i>Anatomi termleri</i>	<i>Anatomical terminology</i>	<i>Анатомические термины</i>
Latin	Azərbaycan	Türk	English	Русский
Vv. labialis inferiores	Aşağı dodaq venası	Vv. labialis inferiores	Vv. labialis inferiores	вены нижней губы
V. faciei profunda	üzün dərin venası	V. faciei profunda	V. faciei profunda	глубокая вена лица
Rami parotidei	qulaqaltı vəzi şaxələri	Rami parotidei	Rami parotidei	ветви околоушной железы
V. submentalis	çənəaltı vena	V. submentalis	V. submentalis	подбородочная вена
V. retromandibularis	çənəarxası vena	V. retromandibularis	V. retromandibularis	зачелюстная вена
V. temporalis media	orta gicgah venası	V. temporalis media	V. temporalis media	средняя височная вена
V. transversa faciei	üzün köndələn venası	V. transversa faciei	V. transversa faciei	поперечная вена лица
Vv. maxillares	əng venaları	Vv. maxillares	Vv. maxillares	верхнечелюстные вены
plexus pterygoideus	qanadabənzər kələf	plexus pterygoideus	plexus pterygoideus	крыловидное сплетение
Vv. meningeae mediae	beyin qişasının orta venaları	Vv. meningeae mediae	Vv. meningeae mediae	средние вены мозговых оболочек
Vv. temporales profundae	dərin gicgah venaları	Vv. temporales profundae	Vv. temporales profundae	глубокие височные вены
V. canalis pterygoidei	qanadabənzər kanal venası	V. canalis pterygoidei	V. canalis pterygoidei	вена крыловидного канала
Vv. auriculares anteriores	qulaq seyvanının ön venaları	Vv. auriculares anteriores	Vv. auriculares anteriores	передние ушные вены
Vv. parotideae	qulaqaltı vəzi venaları	Vv. parotideae	Vv. parotideae	вены околоушной железы
Vv. articulares temporomandibulares	gicgah-çənə oynaq venaları	Vv. articulares temporomandibulares	Vv. articulares temporomandibulares	вены височнонижнечелюстного сустава
Vv. tympanicae	təbil venaları	Vv. tympanicae	Vv. tympanicae	барабанные вены
V. stilomastoidea	biz-məməyəbənzər vena	V. stilomastoidea	V. stilomastoidea	плоскощевидная вена
V. jugularis externa	xarici vidaci vena	V. jugularis externa	V. jugularis externa	наружная яремная вена
V. occipitalis	ənsə venası	V. occipitalis	V. occipitalis	затылочная вена
V. auricularis posterior	qulaq seyvanının arxa venası	V. auricularis posterior	V. auricularis posterior	задняя ушная вена
V. jugularis anterior	ön vidaci vena	V. jugularis anterior	V. jugularis anterior	передняя яремная вена

<i>Nomina anatomica</i>	<i>Anatomiya terminləri</i>	<i>Anatomi termleri</i>	<i>Anatomical terminology</i>	<i>Анатомические термины</i>
Latin	Azərbaycan	Türk	English	Русский
				ярменная вена
arcus venosus juguli	vidaci venoz qövs	arcus venosus juguli	arcus venosus juguli	ярменная венозная дуга
V. suprascapularis	kürəküstü vena	V. suprascapularis	V. suprascapularis	надлопаточная вена
Vv. transversae colli	boyunun köndələn venaları	Vv. transversae colli	Vv. transversae colli	поперечные вены шеи
Sinus durae matris	beyinin sərt qişa cibləri	Sinus durae matris	Sinus durae matris	пазухи твердой мозговой оболочки
Sinus transversus	köndələn cib	Sinus transversus	Sinus transversus	поперечная пазуха
Sinus sigmoides	"s"-ə bənzər cib	Sinus sigmoides	Sinus sigmoides	"S"-образная пазуха
Confluens sinum	venoz ciblər qovuşması	Confluens sinum	Confluens sinum	сток венозных пазух
Sinus occipitalis	ənsə cibi	Sinus occipitalis	Sinus occipitalis	затылочная пазуха
Plexus basilaris	əsas kələf	Plexus basilaris	Plexus basilaris	основное сплетение
Sinus sagittalis superior	yuxarı sagittal cib	Sinus sagittalis superior	Sinus sagittalis superior	верхняя сагиттальная пазуха
Lacunae laterales	bayır sahələr	Lacunae laterales	Lacunae laterales	латеральные пространства
Sinus sagittalis inferior	aşağı sagittal cib	Sinus sagittalis inferior	Sinus sagittalis inferior	нижняя сагиттальная пазуха
Sinus rectus	düz cib	Sinus rectus	Sinus rectus	прямая пазуха
Sinus petrosus inferior	aşağı daşlıq cibi	Sinus petrosus inferior	Sinus petrosus inferior	нижняя каменная пазуха
Vv. labyrinthi	labirint venaları	Vv. labyrinthi	Vv. labyrinthi	вены лабиринта
Sinus petrosus superior	yuxarı daşlıq cibi	Sinus petrosus superior	Sinus petrosus superior	верхняя каменная пазуха
Sinus cavernosus	mağaralı cib	Sinus cavernosus	Sinus cavernosus	пещеристая пазуха
sinus intercavernosi	mağaraarası cib	sinus intercavernosi	sinus intercavernosi	межпещеристая пазуха
sinus sphenoparietalis	əsas-təpə cibi	sinus sphenoparietalis	sinus sphenoparietalis	основнотемная пазуха
venae diploicae	kəllə sümüklərininsüngəri maddəvenaları	venae diploicae	venae diploicae	вены губчатого вещества костей черепа

<i>Nomina anatomica</i>	<i>Anatomiya terminləri</i>	<i>Anatomi termleri</i>	<i>Anatomical terminology</i>	<i>Анатомические термины</i>
Latin	Azərbaycan	Türk	English	Русский
v. diploica frontalis	alın sümüyünün süngəri maddə venası	v. diploica frontalis	v. diploica frontalis	вена губчатого вещества лобной кости
v. diploica temporalisaanterior	gicgah sümüyünün ön süngəri maddə venası	v. diploica temporalisaanterior	v. diploica temporalisaanterior	передняя вена губчатого вещества височной кости
v. diploica temporalisaposterior	gicgah sümüyünün arxa süngəri maddə venası	v. diploica temporalisaposterior	v. diploica temporalisaposterior	задняя вена губчатого вещества височной кости
v. diploica occipitalis	ənsə sümüyünün süngəri maddə venası	v. diploica occipitalis	v. diploica occipitalis	вена губчатого вещества затылочной кости
vv. emissariae	buraxıcı(emissar) venalar	vv. emissariae	vv. emissariae	вены выпускники
v. emissaria parietalis	buraxıcı tərə venası	v. emissaria parietalis	v. emissaria parietalis	теменной выпускник
v. emissaria mastoidea	buraxıcı məməyəbənzər vena	v. emissaria mastoidea	v. emissaria mastoidea	сосцевидный выпускник
v. emissaria condylaris	buraxıcı kondilus venası	v. emissaria condylaris	v. emissaria condylaris	мышцелковый выпускник
v. emissaria occipitalis	buraxıcı ənsə venası	v. emissaria occipitalis	v. emissaria occipitalis	затылочный выпускник
plexus venosus canalis hypoglossi	dilaltı kanalın venoz kələfi	plexus venosus canalis hypoglossi	plexus venosus canalis hypoglossi	венозное сплетение подъязычного канала
plexus venosus foraminis ovalis	oval dəliyin venoz kələfi	plexus venosus foraminis ovalis	plexus venosus foraminis ovalis	венозное сплетение овального отверстия
plexus venosus caroticus internus	daxili yuxu arteriyasının venoz kələfi	plexus venosus caroticus internus	plexus venosus caroticus internus	венозное сплетение внутренней сонной артерии
venae cerebri	böyük beyin venaları	venae cerebri	venae cerebri	вены большого мозга
vv. cerebri superiores	böyük beyinin yuxarı venaları	vv. cerebri superiores	vv. cerebri superiores	верхние вены большого мозга
vv. cerebri inferiores	böyük beyinin aşağı venaları	vv. cerebri inferiores	vv. cerebri inferiores	нижние вены большого мозга

<i>Nomina anatomica</i>	<i>Anatomiya terminləri</i>	<i>Anatomi termleri</i>	<i>Anatomical terminology</i>	<i>Анатомические термины</i>
Latin	Azərbaycan	Türk	English	Русский
v. cerebri media superficialis	böyük beyinin səthi orta venası	v. cerebri media superficialis	v. cerebri media superficialis	поверхностная средняя вена большого мозга
v. anastomotica superior	yuxarı anastamoz vena	v. anastomotica superior	v. anastomotica superior	верхняя анастомотическая вена
v. anastomotica inferior	aşağı anastamoz vena	v. anastomotica inferior	v. anastomotica inferior	нижняя анастомотическая вена
v. basalis	əsas vena	v. basalis	v. basalis	основная вена
v. cerebri media profunda	böyük beyinin dərin orta venası	v. cerebri media profunda	v. cerebri media profunda	глубокая средняя вена большого мозга
v. cerebri anterior	böyük beyinin ön venası	v. cerebri anterior	v. cerebri anterior	передняя вена большого мозга
v. striata	zolaqlı cisim venası	v. striata	v. striata	вена полосатого тела
v. cerebri magna	böyük beyinin böyük venası	v. cerebri magna	v. cerebri magna	большая вена большого мозга
vv. cerebri internaе	böyük beyinin daxili venaları	vv. cerebri internaе	vv. cerebri internaе	внутренние вены большого мозга
v. choriodea	damarlı kələf venası	v. choriodea	v. choriodea	вена сосудистоогощления
v. thalamostriata	görmə qabarı və zolaqlı cisim venası	v. thalamostriata	v. thalamostriata	вена зрительного бугра и полосатого тела
v. septi pellucidi	şəffaf ara kəsmə venası	v. septi pellucidi	v. septi pellucidi	вена прозрачной перегородки
vv. cerebelli superiores	beyinciyin yuxarı venaları	vv. cerebelli superiores	vv. cerebelli superiores	верхние вены мозжечка
vv. cerebelli inferiores	beyinciyin aşağı venaları	vv. cerebelli inferiores	vv. cerebelli inferiores	нижние вены мозжечка
v. ophtalmica superior	gözün yuxarı venası	v. ophtalmica superior	v. ophtalmica superior	верхняя глазная вена
v. nasofrontalis	burun-alın venası	v. nasofrontalis	v. nasofrontalis	носо-лобная вена
vv. ethmoidales	xəlbir venaları	vv. ethmoidales	vv. ethmoidales	решотчатые вены
v. lacrimalis	gözyaşı venası	v. lacrimalis	v. lacrimalis	слезная вена

<i>Nomina anatomica</i>	<i>Anatomiya terminləri</i>	<i>Anatomi termleri</i>	<i>Anatomical terminology</i>	<i>Анатомические термины</i>
Latin	Azərbaycan	Türk	English	Русский
vv. vorticosae (vv. Chorioideaeoculi)	burulğan venaları (gözün xüsusi damarlı qışa venaları)	vv. vorticosae (vv. Chorioideaeoculi)	vv. vorticosae (vv. Chorioideaeoculi)	водоворотные вены (вены собственно-сосудистой оболочки глаза)
vv. ciliares	kirpik venaları	vv. ciliares	vv. ciliares	ресничные вены
vv. centrales retinae	tor qışanın mərkəzi venaları	vv. centrales retinae	vv. centrales retinae	центральные вены сетчатки
vv. episclerales	ağlı qışaüstü venalar	vv. episclerales	vv. episclerales	надбелочные вены
vv. palpabrales	göz qapağı venaları	vv. palpabrales	vv. palpabrales	вены век
vv. conjunctivales	konyunktiva qışaları	vv. conjunctivales	vv. conjunctivales	конъюнктивальные вены
v. ophtalmica inferior	gözün aşağı venası	v. ophtalmica inferior	v. ophtalmica inferior	нижняя глазная вена
v. subclavia	körpücükaltı vena	v. subclavia	v. subclavia	подключичная вена
v. thoracoacromialis	döş qəfəsi-çiyin çıxıntısı venası	v. thoracoacromialis	v. thoracoacromialis	вена грудной клетки и акромального отростка
v. axillaris	qoltuq venası	v. axillaris	v. axillaris	подкрыльцовая вена
v. thoracica lateralis	döş qəfəsinin bayır venası	v. thoracica lateralis	v. thoracica lateralis	латеральная вена грудной клетки
vv. thoracoepigastricae	döş qəfəsi-qarınüstü venalar	vv. thoracoepigastricae	vv. thoracoepigastricae	вены грудной клетки и надчревные
plexus venosus areolaris	məmə meydançasının venoz kələfi	plexus venosus areolaris	plexus venosus areolaris	венозное сплетение околососкового кружка
vv. brachiales	bazu venaları	vv. brachiales	vv. brachiales	плечевые вены
vv. ulnares	dırsək venaları	vv. ulnares	vv. ulnares	локтевые вены
vv. radiales	mil venaları	vv. radiales	vv. radiales	лучевая вены
v. cefalica dwrialtı mil venası	dərialtı mil venası (boş venası)	v. cefalica dwrialtı mil venası	v. cefalica dwrialtı mil venası	лучевая подкожная вена (головная вена)
v. cephalica accessoria	əlavə dərialtı mil venası	v. cephalica accessoria	v. cephalica accessoria	лучевая добовочная подкожная вена
v. basilica	dərialtı dırsək venası(əsas vena)	v. basilica	v. basilica	локтевая подкожная вена (главная вена)
v. mediana cubiti	dırsəyin orta venası	v. mediana cubiti	v. mediana cubiti	срединная вена локтя

<i>Nomina anatomica</i>	<i>Anatomiya terminləri</i>	<i>Anatomi termleri</i>	<i>Anatomical terminology</i>	<i>Анатомические термины</i>
Latin	Azərbaycan	Türk	English	Русский
v. mediana antebrachii	səidin orta venası	v. mediana antebrachii	v. mediana antebrachii	срединная вена предплечья
v. mediana basilica	orta dərialtı dirsək venası	v. mediana basilica	v. mediana basilica	срединная локтевая подкожная вена
v. mediana cephalica	orta dərialtı mil venası	v. mediana cephalica	v. mediana cephalica	срединная лучевая подкожная вена
rete venosum dorsale manus	əlın arxa venoz toru	rete venosum dorsale manus	rete venosum dorsale manus	тыльное венозное сплетение кисти
vv. intercapitales	başcıqarası venalar	vv. intercapitales	vv. intercapitales	межголовчатые вены
arcus venosus palmaris superficialis	ovucun səthi venoz qövsü	arcus venosus palmaris superficialis	arcus venosus palmaris superficialis	поверхностная венозная ладонная дуга
vv. digitales palmares	barmaqların ovuc venaları	vv. digitales palmares	vv. digitales palmares	ладонные пальцевые вены
arcus venosus palmaris profundus	ovucun dərin venoz qövsü	arcus venosus palmaris profundus	arcus venosus palmaris profundus	глубокая венозная ладонная дуга
vv. metacarpeae dorsales	əl darağının arxa venaları	vv. metacarpeae dorsales	vv. metacarpeae dorsales	тыльные пястные вены
vv. metacarpeae palmares	əl darağının ovuc venaları	vv. metacarpeae palmares	vv. metacarpeae palmares	ладонные пястные вены
vena azygos	tək vena	vena azygos	vena azygos	непарная вена
v. intercostalis superior dextra	sağ yuxarı qabırğa arası vena	v. intercostalis superior dextra	v. intercostalis superior dextra	правая верхняя межреберная вена
v. hemiazygos	yarımtək vena	v. hemiazygos	v. hemiazygos	полунепарная вена
v. hemyazygos accessoria	əlavə yarımtək vena	v. hemyazygos accessoria	v. hemyazygos accessoria	добовочная полунепарная вена
vv. oesophageae	qıda borusu venaları	vv. oesophageae	vv. oesophageae	вены пищевода
vv. bronchiales	bronch venaları	vv. bronchiales	vv. bronchiales	бронхиальные вены
vv. pericardiacaе	ürək kisəsi venaları	vv. pericardiacaе	vv. pericardiacaе	вены околосердечной сумки
vv. mediastinales	orta divar venaları	vv. mediastinales	vv. mediastinales	средостенные вены
v. phrenica	diafraqma venaları	v. phrenica	v. phrenica	диафрагмальная вена
v. lumbalis ascendens	qalxan bel venası	v. lumbalis ascendens	v. lumbalis ascendens	восходящая поясничная вена
vv. lumbales	bel venaları	vv. lumbales	vv. lumbales	поясничные вены

<i>Nomina anatomica</i>	<i>Anatomiya terminləri</i>	<i>Anatomi termleri</i>	<i>Anatomical terminology</i>	<i>Анатомические термины</i>
Latin	Azərbaycan	Türk	English	Русский
v. subcostalis	qabırğaaltı vena	v. subcostalis	v. subcostalis	подреберная вена
vv. intercostales posteriores	dəl qabırğaarası venalar	vv. intercostales posteriores	vv. intercostales posteriores	задние межреберные вены
ramus dorsalis	arxa şaxə	ramus dorsalis	ramus dorsalis	дорзальная ветвь
v. intervertebralis	fəqərəarası vena	v. intervertebralis	v. intervertebralis	межпозвоночная вена
ramus spinalis	onurğa beyni şaxəsi	ramus spinalis	ramus spinalis	ветвь спинного мозга
plexus venosi vertebrales exreni (anterior et posterior)	onurğanın (ön və arxa) xarici venoz kələfləri	plexus venosi vertebrales exreni (anterior et posterior)	plexus venosi vertebrales exreni (anterior et posterior)	наружные венозные позвоночные сплетения (переднее и заднее)
plexus venosi vertebrales interni (anterior et posterior)	onurğanın (ön və arxa) daxili venoz kələfləri	plexus venosi vertebrales interni (anterior et posterior)	plexus venosi vertebrales interni (anterior et posterior)	внутренние венозные позвоночные сплетения (переднее и заднее)
vv. basivertebrales	fəqərə cismi venaları	vv. basivertebrales	vv. basivertebrales	вена тел позвонков
vv. spinales	onurğa beyn venaları	vv. spinales	vv. spinales	вены спинного мозга
vena cava inferior	aşağı boş vena	vena cava inferior	vena cava inferior	нижняя полая вена
vv. phrenicae	diafraqma venaları	vv. phrenicae	vv. phrenicae	диафрагмальные вены
vv. lumbales	bel venaları	vv. lumbales	vv. lumbales	поясничные вены
vv. hepaticae	qaraciyər venaları	vv. hepaticae	vv. hepaticae	печеночные вены
vv. renales	böyrək venaları	vv. renales	vv. renales	почечные вены
v. suprarenaliis sinistra	sol bürəküstü vena	v. suprarenaliis sinistra	v. suprarenaliis sinistra	левая надпочечная вена
v. testicularis sinistra	sol xaya venası	v. testicularis sinistra	v. testicularis sinistra	левая яичковая вена
v. ovarica sinistra	sol yumurtalıq venası	v. ovarica sinistra	v. ovarica sinistra	левая яичниковая вена
v. suprarenaliis dextra	sağ bürəküstü vena	v. suprarenaliis dextra	v. suprarenaliis dextra	правая надпочечная вена
v. testicularis dextra	sağ xaya venası	v. testicularis dextra	v. testicularis dextra	правая яичковая вена
v. ovarica dextra	sağ yumurtalıq venası	v. ovarica dextra	v. ovarica dextra	правая яичниковая вена
plexus pampiniformis	tənəyəbənzer kələf	plexus pampiniformis	plexus pampiniformis	гроздевидное сплетение

<i>Nomina anatomica</i>	<i>Anatomiya terminləri</i>	<i>Anatomi termleri</i>	<i>Anatomical terminology</i>	<i>Анатомические термины</i>
Latın	Azərbaycan	Türk	English	Русский
vena portae	qarı venası	vena porta	Portal vein	воротная вена
v. systica	öd kisəsi venası	v. systica	v. systica	вена желчного пузыря
vv. paraumbilicales	göbəkyanı venalar	vv. paraumbilicales	vv. paraumbilicales	околопупочные вены
v. gastrica sinistra	mə'dənin sol venası	v. gastrica sinistra	v. gastrica sinistra	левая желудочная вена
v. gastrica dextra	mə'dənin sağ venası	v. gastrica dextra	v. gastrica dextra	правая желудочная вена
v. prepylorica	mə'də çıxacağı önü vena	v. prepylorica	v. prepylorica	предпривратниковая вена
v. mesenterica superior	yuxarı müsariqə venası	v. mesenterica superior	v. mesenterica superior	верхняя брыжеечная вена
vv. jejunaes et ilei	acı və qalça bağırsağ venaları	vv. jejunaes et ilei	vv. jejunaes et ilei	вены тощей и ободочной кишок
v. gastraeiploica dextra	sağ mə'də -piylik venası	v. gastraeiploica dextra	v. gastraeiploica dextra	правая желудочно-сальниковая вена
vv. pancreaticae	pankreas venaları	vv. pancreaticae	vv. pancreaticae	вены поджелудочной железы
v. ileocolica	qalça-çənbər bağırsağ venası	v. ileocolica	v. ileocolica	подвздошноободочно-кишечная вена
v. appendicularis	şoxulcanabənzər artım venası	v. appendicularis	v. appendicularis	вена червеобразного придатка
v. colica dextra	çənbər bağırsağın sağ venası	v. colica dextra	v. colica dextra	правая ободочнокишечная вена
v. colica media	çənbər bağırsağın orta venası	v. colica media	v. colica media	средняя ободочнокишечная вена
vv. pancreaticoduodenalis	pankreas-onikibarmaq bağırsağ venaları	vv. pancreaticoduodenalis	vv. pancreaticoduodenalis	поджелудочнодвенадцатиперсточнокишечные вены
v. lienalis	dalaq venası	v. lienalis	v. lienalis	селезеночная вена
vv. pancreaticae	pankreas venaları	vv. pancreaticae	vv. pancreaticae	вены поджелудочной железы
v. gastricae breves	mə'dənin qısa venaları	v. gastricae breves	v. gastricae breves	короткие желудочные вены
v. gastroepiploica sinistra	sol mə'də- piylik venası	v. gastroepiploica sinistra	v. gastroepiploica sinistra	левая желудочносальниковая вена

<i>Nomina anatomica</i>	<i>Anatomiya terminləri</i>	<i>Anatomi termleri</i>	<i>Anatomical terminology</i>	<i>Анатомические термины</i>
Latin	Azərbaycan	Türk	English	Русский
v. mesenterica inferior	aşağı mäsariqə venası	v. mesenterica inferior	v. mesenterica inferior	нижняя брыжечная вена
v. colica sinistra	çənbər bağırsağın sol venası	v. colica sinistra	v. colica sinistra	левая ободочнокишечная вена
vv. sigmoideae	“S”-ə bənzər bağırsağ venaları	vv. sigmoideae	vv. sigmoideae	вены “S”-образной кишки
v. rectalis superior	yuxarı düz bağırsağ venası	v. rectalis superior	v. rectalis superior	верхняя прямокнишечная вена
v. umbilicalis	göbək venası	v. umbilicalis	v. umbilicalis	пупочная вена
ductus venosus	venoz axacaq	ductus venosus	ductus venosus	венозный проток
v. iliaca communis	ümumi qalça venası	v. iliaca communis	v. iliaca communis	общая подвздошная вена
v. sacralis mediana	orta oma venası	v. sacralis mediana	v. sacralis mediana	срединная крестцовая вена
v. iliolumbalis	qalça-bel venası	v. iliolumbalis	v. iliolumbalis	подвздошнопоясничная вена
V. iliaca interna	daxili qalça venası	V. iliaca interna	V. iliaca interna	внутренняя подвздошная вена
vv. gluteae superiores	yuxarı sağrı venaları	vv. gluteae superiores	vv. gluteae superiores	верхние ягодичные вены
vv. gluteae inferiores	aşağı sağrı venaları	vv. gluteae inferiores	vv. gluteae inferiores	нижние ягодичные вены
vv. obturatoriae	qapayıcı venalar	vv. obturatoriae	vv. obturatoriae	запрательные вены
vv. sacrales laterales	bayır oma venaları	vv. sacrales laterales	vv. sacrales laterales	латеральные крестцовые вены
plexus venosus sacralis	venoz oma kələfi	plexus venosus sacralis	plexus venosus sacralis	крестцовое венозное сплетение
plexus venosus rectalis	düz bağırsağın venoz kələfi	plexus venosus rectalis	plexus venosus rectalis	прямокнишечное венозное сплетение
vv. vesicales	sidiklik venaları	vv. vesicales	vv. vesicales	вены мочевого пузыря
plexus venosus vesicalis	sidikliyin venoz kələfi	plexus venosus vesicalis	plexus venosus vesicalis	цвенозное сплетение мочевого пузыря
plexus venosus prostaticus	prostat vəzinin venoz kələfi	plexus venosus prostaticus	plexus venosus prostaticus	предстательное венозное сплетение
v. dorsalis penis	penisin arxa venası	v. dorsalis penis	v. dorsalis penis	тыльная вена мужского полового члена

<i>Nomina anatomica</i>	<i>Anatomiya terminləri</i>	<i>Anatomi termleri</i>	<i>Anatomical terminology</i>	<i>Анатомические термины</i>
Latin	Azərbaycan	Türk	English	Русский
v. dorsalis clitoridis	klitorun arxa venası	v. dorsalis clitoridis	v. dorsalis clitoridis	тыльная вена клитора
vv. uterinae	uşaqlıq venaları	vv. uterinae	vv. uterinae	маточные вены
plexus venosus uterinus	uşaqlığın venoz kələfi	plexus venosus uterinus	plexus venosus uterinus	маточное венозное сплетение
plexus venosus vaginalis	uşaqlıq yolunun venoz kələfi	plexus venosus vaginalis	plexus venosus vaginalis	вагалищное венозное сплетение
v. pudenda interna	daxili cinsiyyət venası	v. pudenda interna	v. pudenda interna	внутренняя срамная вена
vv. profunda penis	penisin dərin venaları	vv. profunda penis	vv. profunda penis	глубокие вены мужского полового члена
vv. profunda clitoridis	klitorun dərin venaları	vv. profunda clitoridis	vv. profunda clitoridis	глубокие вены клитора
vv. rectales mediae	düz bağırsağın orta venaları	vv. rectales mediae	vv. rectales mediae	средние прямокишечные вены
vv. rectales inferiores	düz bağırsağın aşağı venaları	vv. rectales inferiores	vv. rectales inferiores	нижние прямокишечные вены
vv. scrotales (vel labiales) posteriores	xayalığın (və ya cinsiyyət dodaqlarının)arxa venaları	vv. scrotales (vel labiales) posteriores	vv. scrotales (vel labiales) posteriores	задние вены мошонки (или срамных губ)
v. bulbu penis (vel vestibuli)	penis (ya dəhliz) soğanağı venası	v. bulbu penis (vel vestibuli)	v. bulbu penis (vel vestibuli)	вены луковницы мужского полового члена (или преддверия)
v. iliaca externa	xarici qalça venası	v. iliaca eksterna	External iliac vein	наружная подвздошная вена
v. epigastrica inferior	aşağı qarınaltı vena	v. epigastrica inferior	v. epigastrica inferior	нижняя надчревная вена
v. circumflexa ilium profunda	qalçanı dolanan dərin vena	v. circumflexa ilium profunda	v. circumflexa ilium profunda	глубокая вена, окружающая подвздошную кость
v. femoralis	bud venası	v.femoralis	Femoral vein	бедренная вена
vv. pudendae externae	xarici cinsiyyət venaları	vv. pudendae externae	vv. pudendae externae	наружные срамные вены
v. circumflexa ilium superficialis	qalçanı dolanan səthi vena	v. circumflexa ilium superficialis	v. circumflexa ilium superficialis	поверхностная вена, окружающая подвздошную кость
v. epigastrica superficialis	səthi qarınüstü vena	v. epigastrica superficialis	v. epigastrica superficialis	поверхностная надчревная вена

<i>Nomina anatomica</i>	<i>Anatomiya terminləri</i>	<i>Anatomi termleri</i>	<i>Anatomical terminology</i>	<i>Анатомические термины</i>
Latin	Azərbaycan	Türk	English	Русский
superficialis		superficialis	superficialis	надчревная вена
vv. dorsales penis (clitoridis) superficiales	penisin (və ya klitorun) arxa venaları	vv. dorsales penis (clitoridis) superficiales	vv. dorsales penis (clitoridis) superficiales	поверхностные тыльные вены мужского полового члена (или клитора)
vv. scrotales (labiales) anteriores	xayalığın (və ya cinsiyyət dodaqlarının) ön venaları	vv. scrotales (labiales) anteriores	vv. scrotales (labiales) anteriores	передние вены мошонки (или срамных губ)
v. saphena magna	qıçın böyük dərialtı (görünən) venası	v. safena magna	Great saphenous vein	большая подкожная (видимая) вена нижней конечности
v. saphena accessoria	qıçın əlavə dərialtı (görünən) venası	v. safena aksesorya	accessory saphenous vein	добовочная подкожная (видимая) вена нижней конечности
v. profunda femoris	budun dərin venası	v. profunda femoris	v. profunda femoris	глубокая вена бедра
vv. circumflexae femoris mediales	budu dolanan içəri venalar	vv. circumflexae femoris mediales	vv. circumflexae femoris mediales	меднальные вены, окружающие бедро
vv. circumflexae femoris lateralis	budu dolanan bayır venalar	vv. circumflexae femoris lateralis	vv. circumflexae femoris lateralis	латеральные вены, окружающие бедро
vv. perforantes	dələn venalar	vv. perforantes	vv. perforantes	прободающие вены
v. poplitea	dizaltı vena	v. poplitea	Popliteal vein	подколенная вена
vv. genus	diz venaları	vv. genus	vv. genus	вены колена
v. saphena parva	kiçik dərialtı (görünən) venası	v. safena parva	Lesser saphenous vein	малая подкожная (видимая) вена нижней конечности
vv. tibiales anteriores	ön qamış venaları	Anterior tibial venler	Anrerior tibial veins	передние большеберцовые вены
rete venosum dorsale pedis	ayağın arxa venoz toru	rete venosum dorsale pedis	rete venosum dorsale pedis	тыльная венозная сеть стопы
arcus venosum dorsale pedis	ayağın arxa venoz qövsü	arcus venosum dorsale pedis	arcus venosum dorsale pedis	тыльная венозная дуга стопы
vv. digitales dorsales pedis	ayaq barmaqlarının arxa venaları	vv. digitales dorsales pedis	vv. digitales dorsales pedis	тыльные пальцевые вены стопы
vv. metatarsae dorsales pedis	ayaqdarağının arxa venaları	vv. metatarsae dorsales pedis	vv. metatarsae dorsales pedis	тыльные плюсневые вены

<i>Nomina anatomica</i>	<i>Anatomiya terminləri</i>	<i>Anatomi termleri</i>	<i>Anatomical terminology</i>	<i>Анатомические термины</i>
Latin	Azərbaycan	Türk	English	Русский
dorsales pedis	venaları	dorsales pedis	dorsales pedis	плюсневые вены
vv. tibiales posteriores	arxa qamış venaları	vv. tibiales posteriores	vv. tibiales posteriores	задние большеберцовые вены
vv. peroneae (fibulares)	incik venaları	vv. peroneae (fibulares)	vv. peroneae (fibulares)	малоберцовые вены
rete venosum plantare	ayaqaltı venoz tor	rete venosum plantare	rete venosum plantare	подошвенная венозная сеть
arcus venosum plantares	ayaqaltı venoz qövs	arcus venosum plantares	arcus venosum plantares	подошвенная венозная дуга
vv. metatarsae plantares	ayaqdarağının ayaqaltı venaları	vv. metatarsae plantares	vv. metatarsae plantares	подошвенные плюсневые вены
vv. digitales plantares	barmaqların ayaqaltı venaları	vv. digitales plantares	vv. digitales plantares	подошвенные пальцевые вены

İngiliz	Azərbaycan	Türk	Rus
acute arteriyal occulsion	Arteriyanın kəskin tıxanması	Akut arter tıkanması	Острая обструкция артерии
acute diseases	kəskin xəstəliklər	ivegen hastalıklar	острые заболевания
acute pain	kəskin ağrı	ivegen ağrı	острая боль
adult concidental heart disease	Böyüklərdə ürək xəstəliyi	Yetişkin kalp hastalığı	Сердечная болезнь у взрослых
afterboard	Son yük	Ard (arka) yük	Постнагрузка
anaphylactic shok	Anafilaktik şok	Anafilaktik şok	анафилактической шок
angina pectoris	stenokardiya (döş inağı)	angina pectoris	Стенокардия (грудная жаба)
angiocardiology	Angioqrafiya	Angiokardiyografi	Ангиография
aortic aneurysm	aortanın anevrizması	Aort anevrizması	аневризма аорты
aortic regurgitation	aorta qapaqlarının yetməzliyi	Aort yetmezliği	недосточность аортальной клапана
aortic stenosis	aorta dəliyinin stenozu	Aort darlığı	Аортальный стеноз
aortik valik	aorta qapağı	Aort kapağı	Аортальный клапан
ascites	assit	küpleme	асцит
asistole	Asistoliya (sistolanın olmaması)	Asistol	Асистолия
atrial arrhythmias	qulaqcıq aritmiyası	atrial aritmiler	предсердная аритмия
atrial fibrillation	Qulaqcıqların səyriməsi	Atrial fibrilasyon	фибрилляция предсердий
atrial fluter	Qulaqcıqların titrəməsi	atrial flutter	трепетание предсердий
atrial hypertrophy	Qulaqcığın hipertrofiyası	atrial hipertrofi	гипертрофия предсердия
atrial septal defekt	Qulaqcıqlar arasы çəpərin defekti	atrial septal defekt	дефект межпредсердной перегородки
atrio-ventricular node	Atrioventrikular düyün	Atrioventriküler düğün	Атриовентрикулярный узел
atrioventrikular block	Atrioventrikular blokada	Atrioventricüler blok	атриовентрикуляр блокада
auscultation	qulaq asma	dinleme	пошлушивание
automatism	avtomatizim	otomatizm	автоматизм
block	Blokada	Blok	блокада
bradycardia	Bradikardiya	Bradikardi	Брадикардия

<i>Clinical nomenclature</i>	<i>Klinik terminler</i>	<i>Klinik termler</i>	<i>Клинические термины</i>
İngiliz	Azərbaycan	Türk	Rus
bundle of his	His dəstəsi	His hüzməsi	пучок гиса
bypass operation, aortokoronary	aorta-koronar körpü əməliyyatı	bypass ameliyyatı	аорта-коронарная шунтирования
calcium channel blocker	Kalsium kanalının blokatorları	Kalsiyum kanal blokürü	антагонисты кальция
cardiac arrest	Ürəyin durması	Kalbin durması	остановка сердца
cardiac arrhythmias	ürək aritmiyası (ürək ritminin pozulması)	Kardiak aritmiler	сердечная аритмия (нарушения ритма сердца)
cardiac asthma	Ürək astması	Kardiak astma	сердечная астма
cardiac catheteriation	Ürəyin kateterizasiyası	Kardiyak kateterizasiyon	катетеризация сердца
cardiac pace maker	Kardiostimulyator	Kardiyak pace maker	кардиостимулятор
cardiac tomponade	Ürəyin tomponadası	Kalp tamponadı	сердечная томпонада
cardiogenic shok	kardiogen şok	Kardiojenik şok	кардиогный шок
Cardiology dictionary of the Turkish Nationalities			
cardioversion	Kardioversiya	Kardioversiyon	Кардиоверсия
chronic diseases	xronik xəstəliklər	süregen hastalıklar	хронические заболевания
clinical features	linik əlamətlər	linik özvliliklər	клинические проявления
coarctation of the aorta	Aortanın koarktasiyası	Aort koarktatsiyonu	коарктация аорты
coma	bayılma	koma	кома
compliance	şikayət	gerilgi	жалобы
complete block	tam blokada	Tam blok	полная блокада
complication	ağırlaşma, fəsad	ihtilat-karşıntı	осложнение
congenital diseases	anadangəlmə xəstəliklər	doğumsal hestelikler	врожденные заболевания
constrictive pericarditis	Konstruktiv perikardit	Konstriktif perikardit	конструктивный перикарит
cor pulmonale	ağciyər ürəyi	Kor pulmonale	легочное сердце
decompesation cardiac	Ürəyin dekompensasiyası	Kardiyak dekompansoziyon	Декомпенсация сердца
diastolic dysfunction	diastolik funksiyasının pozulması	Diyastolik fonksiyon bozukluğu	диастолическая дисфункция
digytalis toxicity	digitalis zəhərlənməsi	Dijital toksitesi	дигиталисная интоксикация
disease	xəstəlik	hastalık-illet	болезнь
disfunction	Funksiyanın pozulması	disfunksiyon	Дисфункциона (нарушение функции)
diskomfort	rahatsızlıq	rahatsızlık	дискомфорт

<i>Clinical nomenclature</i>	<i>Klinik terminler</i>	<i>Klinik termler</i>	<i>Клинические термины</i>
İngiliz	Azərbaycan	Türk	Rus
dressler's syndrome	Dressler sindromy	dressler sendromu	синдром дресслера
drug	dərman	ilaç-em	лекарство
early results	erkən nəticələr	erken sonuclar	ранние результаты
ecthopic arrhythmias	Ektopik (növbədən kənar) aritmiya	Ectopik aritmi	Ектопическая (внеочередная) аритмия
elektive	planlı	seçkin	плановый
endocarditis	Endokardit	Endokard	эндокардит
essentiae hypertension	essensial hipertoniya	Essential hipertansiyon	эссенциальная гипертония
ethiology	səbəb	nedenilim-nedey	причины
fallots tetralogy	Fallo tetradası	Fallot tetralojisi	тетрада фалло
haemorrhage	qanaxma	kanama	кровотечение
health	sağlık	sağlık-sihat	здоровье
heart failure	ürək yetməzliyi	Kalp yetmezliği	сердечная недостаточность
heart sounds	Ürək səsləri (tonları)	Kalp sesleri	Тоны сердца
heart transplantation	ürək köçürülməsi	Kalp nakli	Пересадка сердца
heart valve replacement	Ürək qapağının dəyişdirilməsi (s'üni qapaqla əvəz olunması)	Kalp kapak replasmanı	Замена клапана сердца
hipertasion	hipertoniya, təziyqin yüksəlməsi	Tansiyon yüksəkliği	гипертония
hipertension	Hipertoniya	Tansiyon yüksəkliği	гипертония
hypertensive crisis	hypertonik kriz	Hypertansiyon krizi	Гипертонический криз
hypertrophic cardiomyopathy	hipertrofik kardiomiopatiya	Hipertrofik kardiomiopati	гипертрофическая кардиомиопатия
hypotension	Hipotoniya	Tansiyon düşüklüyü	гипотония
hypovalemic shok	Hipovolemik şok	Hipovolemik şok	гиповолемический шок
incomplete block	tam olmayan (hissəvi) blokada	Tam olmayan blok	не полная блокада
infilamatory diseases	iltihabi xəstəliklər	yangısal hastalıklar	воспалительные заболевания
inspection	baxma	inceleme	осмотр
interatrial block	Qulaqcıqdaxili blokada	interatrial blok	внутрипредсердная блокада
interventrikular block	mə'dəcikdaxili blokada	Interventricüler blok	внутрижелудочковая блокада
investigation	müayinə	araştırma	обследование

<i>Clinical nomenclature</i>	<i>Klinik terminler</i>	<i>Klinik termler</i>	<i>Клинические термины</i>
İngiliz	Azərbaycan	Türk	Rus
dressler's syndrome	Dressler sindromy	dressler sendromu	синдром дресслера
drug	dərman	ilaç-em	лекарство
early results	erkən nəticələr	erken sonuclar	ранние результаты
ecthopic arrhythmias	Ektopik (növbədən kənar) aritmiya	Ectopik aritmi	Ектопическая (внеочередная) аритмия
elektive	planlı	seçkin	плановый
endocarditis	Endokardit	Endokard	эндокардит
essentiae hypertension	essensial hipertoniya	Essential hipertansiyon	эссенциальная гипертония
ethiology	səbəb	nedenilim-nedey	причины
fallots tetralogy	Fallo tetradası	Fallot tetralojisi	тетрада фалло
haemorrhage	qanaxma	kanama	кровотечение
health	sağlık	sağlık-sihat	здоровье
heart failure	ürək yetməzliyi	Kalp yetmezliği	сердечная недостаточность
heart sounds	Ürək səsləri (tonları)	Kalp sesleri	Тоны сердца
heart transplantation	ürək köçürülməsi	Kalp naklı	Пересадка сердца
heart valve replacement	Ürək qapağının dəyişdirilməsi (s'üni qapaqla əvəz olunması)	Kalp kapak replasmanı	Замена клапана сердца
hipertasion	hipertoniya, təziyin yüksəlməsi	Tansiyon yüksəkliyi	гипертония
hipertension	Hipertoniya	Tansiyon yüksəkliyi	гипертония
hypertensive crisis	hypertonik kriz	Hypertansiyon krizi	Гипертонический криз
hypertrophic cardiomyopathy	hipertrofik kardiomiopatiya	Hipertrofik kardiomiopati	гипертрофическая кардиомиопатия
hypotension	Hipotoniya	Tansiyon düşüklüyü	гипотония
hypovolemic shok	Hipovolemik şok	Hipovolemik şok	гиповолемический шок
incomplete block	tam olmayan (hissəvi) blokada	Tam olmayan blok	не полная блокада
inflammatory diseases	iltihabi xəstəliklər	yangısal hastalıklar	воспалительные заболевания
inspection	baxma	inceleme	осмотр
interatrial block	Qulaqcıqdaxili blokada	interatrial blok	внутрипредсердная блокада
interventrikular block	mə'dəcikdaxili blokada	Interventricüler blok	внутрижелудочковая блокада
investigation	müayinə	araştırma	обследование

<i>Clinical nomenclature</i>	<i>Klinik terminler</i>	<i>Klinik termler</i>	<i>Клинические термины</i>
İngiliz	Azərbaycan	Türk	Rus
	genişləndirilməsi		ангиопластика
perikarditis	Perikardit	Perikardit	перикардит
polifocal ectopiya	Politop (multifokal) ekstrasistoliya	Polifokal ectopi	политопные экстрасистолия
preload	Ön yük	Ön yük	Преднагрузка
pressure	Təziyq	basınç	Давление
prognosis	proqnoz	ön görün,tahmin	прогноз
prolonged QT syndrome	Uzanmış QT sindromu	Uzanmış QT sendromu	синдром удлинения QT
prosthetic cardiac valves	Protez (sünni) ürək qapaqları	Yapay kalp kapakları	искусственный клапаны сердца
pulmonary embolizm	ağciyər arteriyasının emboliyası	Pulmonar emboli	Легочная эмболия
pulmonary hipertansion	ağciyər arteriyasında təziyqin yüksəlməsi	Pulmoner hipertansiyon	легочная гипертензия
pulmonary valve regurgitation	Ağciyər qapağının yetməzliyi	Pulmonar kapak yetmezliyi	недосточность легочного клапана
pulmonary valve stenosis	Ağciyər qapağının darlığı (stenozu)	Pulmonar kapak darlığı	стеноз легочной артерии
purkinje network	Pürkiniye lifləri	purkinje ağı	волокна пуркинсье
raynauds	Reyno xəstəliyi və sindromu	Raynaud	Болезнь и синдром Рейно
restictive cardiomyopathy	Restruktiv kardiomiopatiya	Restriktif kardiomyopati	Реструктивная кардиомиопатия
results	nəticələr	sonuç	результаты
right bundle branch block	His dəstəsinin sağ ayaqcığının blokadası	Sağ dal bloğu	блокада правой ножки пучка гиса
risk factories	risk ammilləri	tehlike etkenleri	факторы риска
R-on-T ectopia	R+T tipli ekstrasistoliya	R –in T üzerinde ektopisi	экстрасистолия типа R на T
rupture	yırtılma	yırtılma	Разрыв
secondary hipertansion	ikincili (simptomatik) hipertoniya	Seconder hipertansiyon	Второчная (симптоматичная) гипертония
septic shok	septik şok	septik şok	септический шок
shok	Şok	Şok	шок
shunt	Keçit	Şant	Сбпрос
sianosis	sianoz	sianoz	сианоз
sick sinus syndrome	Xəstə sinus sindromu	Hasta sinus sendromu	синдром слабости синусового узла

<i>Clinical nomenclature</i>	<i>Klinik terminler</i>	<i>Klinik termler</i>	<i>Клинические термины</i>
İngiliz	Azərbaycan	Türk	Rus
sino-atrial block	Sinoaurikular blokada	Sino-arterial blok	синатриальная блокада
sinus arest	sinusun durması	Sinusal arrest'i	остановка синуса
sinus arrhythmias	sinus aritmiyası	Sinuzal aritmi	синусовая аритмия
sinus arrhythmias	sinus aritmiyası	sinus aritmileri	синусовая аритмия
sinus bradikardiya	sinus bradikardiyası	Sinuzal bradycardi	синусовая брадикардия
sinus noda	sinus düyümü	Sinus düğünü	синусовый узел
sinus rhythm	sinus ritim	Sinuzal ritm	синусовый ритм
sinus taxikardiya	sinus taxikardiyası	Sinuzal taşikardi	синусовая тахикардия
stable angina pectoris	stabil stenokardiya	Dengeli angina pectoris	стабильная стенокардия
stenosis	daralma	daralma	стеноз
strangulation	boğulma	boğulma	странгуляция
supraventrikular ectopia	Supraventrikulyar (mə'dəciküstü) ektoپیya	Supraventriküler ectopi	Суправентрикулярная (наджелудочковая) аритмия
surgical treatment	cərrahi müalicə	cerrahi tedavi	хирургическое лечение
survival	yaşama,sağalma	sağkalma	выживаемость
symptom	əlamət	belirti	признак,симптом
syncope	bayılma	Senkop	Обморок
systolic anterior motion	Sistolada qapağın önə - hərəkəti	Sistolde (kapağın) öne hareketi	Движение клапана вперед при систоле
thrombolytic therapy	trombolitik (tromb eridici) müalicə	Trombolitik tedavi	тромболитическое лечение
treatment	müalicə	tedavi,sağaltım	лечение
tricuspid regurgitation	üçtəylı qapağın yetməzliyi	Triküspit yetmezliđi	недосточность трикуспидального клапана
tricuspid stenosis	Üçtəylı qapağın darlıđı (stenozu)	Triküspit darlıđı	трикуспидальный стеноз
trombosis	tromboz	Tromboz	Тромбоз
unifokal ectopiya	monotop ekstrasistoliya	Unifocal ectopy	монотопные экстрасистолия
unstable angina pectoris	Stabil olmayan stenokardiya	Karasız angina pectoris	нестабильная стенокардия
valvular heart disease	ürəyin qapaq xəstəliyi (qapaq qüsurları)	Kalp kapat hastalığı	клапанные пороки сердца
variant angina	variant stenokardiyası	Varyant angina	Вариантная стенокардия
varices	Varikoz genişlənmə	Varisler	Варикозное расширение

<i>Clinical nomenclature</i>	<i>Klinik terminler</i>	<i>Klinik termler</i>	<i>Клинические термины</i>
İngiliz	Azərbaycan	Türk	Rus
ventricular aneurysm	mə'dəciyin anevrizması	Ventrikül anevrizması	аневризма желудочка
ventricular arrhythmias	mə'dəcik aritmiyası	Ventriküler aritmiler	желудочковая аритмия
Ventricular ectopia	Mə'dəcik ekstrasistoliyası (ektopiyası)	Ventriküler ektopi	Желудочковая экстрасистолия
Ventricular fibrillation	Mə'dəciclərin səyirməsi	Ventricüler fibrilasyon	фибрилляция желудочковая
ventricular septal defect	mə'dəciclər arası çərərin deffekti	Ventriküler septal defekt	дефект межжелудочковой перегородки
ventricular tachycardia	mə'dəcik taxikardiyası	Ventriküler taşikardia	желудочковая тахикардия
weaknes	zəiflik	zayıflık,halsızlık	слабость
wolff- parkinson white syndrome	Volf-Parkinson-Uayt sindromu	wolff- parkinson white sendromu	синдром вольфа-паркинсона-уайта

ISBN : 975 - 94665 - 1 - 1