

Azərbaycan Respublikası Səhiyyə Nazirliyi  
Azərbaycan Tibb Universiteti

**Bayramov N.Y., Rüstəm Ə.M.,  
Zeynalov B.M.**

# **NAZİK BAĞIRSAĞIN CƏRRAHİ XƏSTƏLİKLƏRİ**

*Azərbaycan Respublikası Səhiyyə Nazirliyinin  
29 mart 2016-cı il 19 sayılı kollegiyasının qərarı  
əsasında təsdiq edilmişdir*

**Elektron nəşr - ISBN: 978-9952-536-20-1**

DOI <https://doi.org/10.25045/k.nurubay.nazikbc>

ISBN 9789952536201

ORCID iD <https://orcid.org/0000-0001-6958-5412>

Bakı – 2016

**Rəyçilər:**

Tibb e.d., Prof. **Hacıyev C.A.**

Tibb e.d., Prof. **Camalov F.H.**

**Bayramov N.Y., Rüstəm Ə.M., Zeynalov B.M. Nazik bağırsağın cərrahi xəstəlikləri.** Bakı. “Təbib” nəşriyyatı. 2016. - 171 s.

**Elektron nəşr - ISBN: 978-9952-536-20-1**

*Dərs vəsaiti Tibb Universitetinin müalicə fakültələrinin və tibb fakültələrinin yuxarı kurs tələbələri üçün nəzərdə tutulmuş və tədris proqramına uyğun yazılmışdır. Nazik bağırsağın anomaliyaları, inkişaf qüsurları, cərrahi xəstəlikləri, spesifik və qeyri-spesifik iltihab xəstəlikləri, nazik bağırsağın cərrahi əməliyyatlarından sonrakı patoloji vəziyyətləri, xoş- və bədxassəli törəmələri, onların epidemiologiyası, etiopatogenezi, patomorfogenezi, klinikası, müasir diaqnostikası üsulları və differensial diaqnostikası, cərrahi müalicə prinsiplərini əhatə edən ən yeni məlumatlar təqdim edilmişdir. Əyani şəkillər, faktoqrafik məlumatlar, cədvəllər, açıq və qapalı əməliyyatların fraqmentar təsvirləri və sxemləri biliklərin qavranılmasını və mənimsənilməsinin keyfiyyətini artırmaq məqsədi ilə kitaba əlavə olunmuşdur.*

*Vəsaitdən cərrahlik fənnini tədris edən müəllimlər, praktik həkimlər (cərrahlar, onkoloqlar, ginekoloqlar, həkim-infeksionistlər, reanimatoloqlar və b.) də istifadə edə bilirlər.*

© Bayramov N.Y., Rüstəm Ə.M., Zeynalov B.M.

**Elektron nəşr - ISBN: 978-9952-536-20-1**

## METADATA

<b>Type</b>	Book
<b>Title</b>	<b>Nazik bağırsağın cərrahi xəstəlikləri</b>
<b>Editor</b>	Bayramov N.Y.
<b>Edition</b>	
<b>Authors</b>	Bayramov.N.Y., Rüstəm Ə.M., Zeynalov B.M.
<b>Experts</b>	Hacıyev C.A., Camalov F.H.
<b>Year</b>	26.03.2016
<b>Pages</b>	173
<b>Abstract</b>	<p>Dərs vəsaiti Tibb Universitetinin müalicə fakültələrinin və tibb fakültələrinin yuxarı kurs tələbələri üçün nəzərdə tutulmuş və tədris proqramına uyğun yazılmışdır. Nazik bağırsağın nomaliyaları, inkişaf qüsurları, cərrahi xəstəlikləri, spesifik və qeyri-spesifik iltihab xəstəlikləri, nazik bağırsağın cərrahi əməliyyatlarından sonrakı patoloji vəziyyətləri, xoş- və bədxassəli törəmələri, onların epidemiologiyası, etiopatogenezi, patomorfogenezi, klinikası, müasir diaqnostikası üsulları və differensial diaqnostikası, cərrahi müalicə prinsiplərini əhatə edən ən yeni məlumatlar təqdim edilmişdir. Əyani şəkillər, faktoqrafik məlumatlar, cədvəllər, açıq və qapalı əməliyyatların fraqmentar təsvirləri və sxemləri biliklərin qavranıl-masını və mənimsənilməsinin keyfiyyətini artırmaq məqsədi ilə kitaba əlavə olunmuşdur. Vəsaitdən cərrahlıq fənnini tədris edən müəllimlər, praktik həkimlər (cərrahlar, onkoloqlar, ginekoloqlar, həkim-infeksionistlər, reanimatoloqlar və b.) də istifadə edə bilərlər.</p>
<b>Keywords</b>	Nazik bağırsaq, cərrahi, əməliyyat, xəstəlik, dərslik, kor ilgək sindromu, qısa bağırsaq, keçməzlik, anomaliya, Kron, polip, bədxassəli, xoşxassəli, törəmə, travma, small bowel, surgery

**City** Baku

**Publisher** Təbib, Azərbaycan Tibb Universiteti

**Language** Azerbaijani

**Type of work** Textbook

**URL**

**Web site** [www.bck.az](http://www.bck.az)

**DOI** 10.25045/k.nurubay.nazikbc

**ISBN** [9789952536201](https://www.isbn-international.org/product/9789952536201)

**ORCID iD** <https://orcid.org/0000-0001-6958-5412>

## METADATA

<b>Type</b>	Book
<b>Title</b>	<b>Nazik bağırsağın cərrahi xəstəlikləri</b>
<b>Editor</b>	Bayramov N.Y.
<b>Edition</b>	
<b>Authors</b>	Bayramov.N.Y., Rüstəm Ə.M., Zeynalov B.M.
<b>Experts</b>	Hacıyev C.A., Camalov F.H.
<b>Year</b>	2016
<b>Pages</b>	173
<b>Abstract</b>	<p>Dərs vəsaiti Tibb Universitetinin müalicə fakültələrinin və tibb fakültələrinin yuxarı kurs tələbələri üçün nəzərdə tutulmuş və tədris proqramına uyğun yazılmışdır. Nazik bağırsağın nomaliyaları, inkişaf qüsurları, cərrahi xəstəlikləri, spesifik və qeyri-spesifik iltihab xəstəlikləri, nazik bağırsağın cərrahi əməliyyatlarından sonrakı patoloji vəziyyətləri, xoş- və bədxassəli törəmələri, onların epidemiologiyası, etiopatogenezi, patomorfogenezi, klinikası, müasir diaqnostikası üsulları və differensial diaqnostikası, cərrahi müalicə prinsiplərini əhatə edən ən yeni məlumatlar təqdim edilmişdir. Əyani şəkillər, faktoqrafik məlumatlar, cədvəllər, açıq və qapalı əməliyyatların fraqmentar təsvirləri və sxemləri biliklərin qavranıl-masını və mənimsənilməsinin keyfiyyətini artırmaq məqsədi ilə kitaba əlavə olunmuşdur. Vəsaitdən cərrahlik fənnini tədris edən müəllimlər, praktik həkimlər (cərrahlar, onkoloqlar, ginekoloqlar, həkim-infeksionistlər, reanimatoloqlar və b.) də istifadə edə bilərlər.</p>
<b>Keywords</b>	Nazik bağırsaq, cərrahi, əməliyyat, xəstəlik, dərslik, kor ilgək sindromu, qısa bağırsaq, keçməzlik, anomaliya, Kron, polip, bədxassəli, xoşxassəli, törəmə, travma, small bowel, surgery

<b>City</b>	Baku
<b>Publisher</b>	Təbib, Autor
<b>Language</b>	Azerbaijani
<b>Type of work</b>	Textbook
<b>URL</b>	<a href="http://www.bck.az">www.bck.az</a>
<b>DOI</b>	
<b>ISBN</b>	<b>9789952536201</b>

## İÇİNDƏKİLƏR

1. Nazik bağırsağın anatomiyası və fiziologiyası.....	6
2. Nazik bağırsağın cərrahi xəstəlikləri və diaqnostik yanaşma .....	11
3. Nazik bağırsaqda icra olunan cərrahi əməliyyatlar .....	15
4. Nazik bağırsağ keçməzliyi sindromu.....	16
5. Kor ilgək sindromu (durğun bağırsağ sindromu) .....	31
6. Qısa bağırsağ sindromu .....	35
7. Nazik bağırsağın anomaliyaları və inkişaf qüsurları .....	40
8. Nazik bağırsağın yad cisimləri .....	64
9. Nazik bağırsağın travmaları .....	67
10. Nazik bağırsağın spesifik xəstəlikləri .....	69
11. Nazik bağırsağın askaridozu .....	95
12. Crohn xəstəliyi .....	97
13. Pseudomembranoz enterit və enterokolit .....	107
14. Nazik bağırsağın vaskulyar (işemik) xəstəlikləri .....	109
15. Nazik bağırsağın fistulları .....	117
16. Nazik bağırsağın qaz sistləri .....	122
17. Nazik bağırsağın törəmələri .....	123
18. Nazik bağırsağ mövzusu üzrə suallar .....	138
19. Nazik bağırsağın cərrahi xəstəlikləri üzrə test sualları (izahlı cavablarla) .....	167
20. Ədəbiyyat siyahısı .....	169

## Ön söz

Yeni əsrin ilk illərindən başlayaraq ən yeni texnologiyalar və innovasiyalar təbabətinin sürətli tərəqqisi klinik cərrahlığın bütün sahələrinin, o cümlədən abdominal cərrahlığın hərtərəfli inkişafına böyük töhfələr vermişdir. Ümumi cərrahlıq praktikasında modern cərrahi avadanlıqların, diaqnostik aparatların və alətlərin geniş tətbiqi, vizualizasiya üsullarının təkmilləşməsi cərrahi xəstəliklərin və onların ağırlaşmalarının erkən diaqnostikası, müalicəsi və tibbi reabilitasiyası problemlərini müvəffəqiyyətlə aradan qaldırmaqdadır.

Nazik bağırsağın cərrahi xəstəlikləri və onların cərrahi ağırlaşmalarına həsr olunmuş bu dərs vəsaiti müəlliflərin çoxillik elmi-pedaqoji və praktik həkimlik fəaliyyətinin məhsuludur. Cərrahi xəstəliklər fənninə aid həтта irihəcmli dərsləklərdə və rəhbərliklərdə nazik bağırsağ cərrahlığına kifayət qədər yer verilməməsi, onlara qısa, səthi yanaşılması bu üzvün xəstəliklərinin klinikası, diaqnostikası, digər xəstəliklərlə differensiasiyası, müalicəsi məsələlərinin öyrəilməsində böyük çətinliklər yaradır. Vəsaitin yazılması mövcud boşluğu aradan qaldırmaq məqsədi daşımışdır və hesab edirəm ki, müəlliflər bu işin öhdəsindən müvəffəqiyyətlə gəlmişlər. Çünki mədə-bağırsağ cərrahlığının bu şöbəsinin tədrisi prosesində müəllimlər və tələbələr qarşısında bür sıra problemlər meydana çıxır. Vəsaitdə cərrahi enterologiyanın ən progressiv istiqamətləri, xüsusilə nazik bağırsağ cərrahlığı, endoskopik və laparoskopik cərrahlıq, müalicə taktikası və üsullarının seçimi prinsipləri, farmakoloji müalicə və profilaktika, nutrision dəstək müalicəsi kimi elmi-praktik məlumatlar dolğunluqla əksini tapmışdır. Xəstəliklərin öyrənilməsini və mənimsənilməsini asanlaşdırmaq üçün kitabın faktoqrafik cə-



vəllərlə, zəngin operasion materiallarla illüstrasiyası onun dəyərini daha da artırır.

Nazik bağırsaq cərrahlığının müasir vəziyyətini dolğunluqla özündə cəmləşdirən bu dərs vəsaitinin işıq üzü görməsi ali tibb məktəblərinin tələbələrinə və müəllimlərinə böyük kömək olacaqdır. Vəsaitin ümumi cərrahlarla yanaşı onkoloqlar, ginekoloqlar, qastroenteroloqlar, infeksiyon xəstəliklər üzrə həkim-mütəxəssislər, həmçinin anestezioloq-reanimatorlar üçün faydalı olacağı düşüncəsindəyəm.

Tibb e.d., Prof. **Hacıyev C.N.**

# NAZIK BAĞIRSAĞIN ANATOMİYASI VƏ FİZİOLOGİYASI

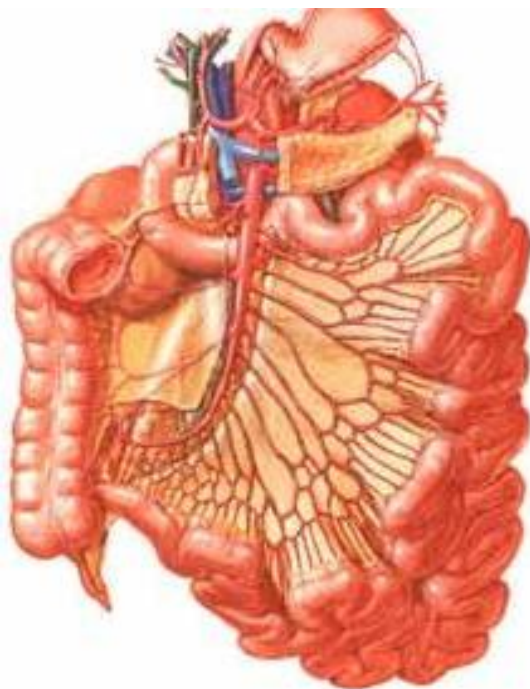## ANATOMİYA

### Sərhədlər

Nazik bağırsağ (NB) həzm traktının mədə ilə yoğun bağırsağ arasındakı hissəsidir, pilordan başlayır və kor bağırsaqda bitir.

### Ölçüləri:

Uzunluğu 5-6 m, diametri 2-4 sm, mukoza səthinin sahəsi 200-500 m<sup>2</sup>-dir (təxminən futbol meydançasının sahəsinə yaxın, müqayisə üçün bədən səthinin sahəsi təxminən 2 m<sup>2</sup>, ağciyərlərin alveollarının ümumi sahəsi 50 m<sup>2</sup>-dir).



### Hissələri:

Nazik bağırsağın uzunluğu 5-6 m-dir və o, 3 hissəyə ayrılır:

- ✓ OBB -20 sm
- ✓ Acı bağırsağ – 2-2,5 m
- ✓ Qalça bağırsağ– 3-3,5 m

OBB ilə acı bağırsağın sərhədi Treitz bağıdır.

Acı bağırsağ ilə qalça bağırsağ arasında kəskin sərhəd yoxdur. Lakin qalça bağırsağın diametri nisbətən kiçik, divarı daha incə, damar qövsləri xeyli çox və mürəkkəb, qövsdən bağırsağa gedən düz arteriyalar qısa, mukozanın büküşləri isə daha incə və seyrəkdir.

NB-ın 2/5-ni acı, 3/5-nü isə qalça bağırsağ təşkil edir.

Acı bağırsağ periton boşluğunun sol hissəsində, qalça bağırsağ isə çanaqda və periton boşluğunun sağ hissəsində yerləşir.

NB çöz vasitəsi ilə qarının arxa divarına təsbit olunur.

### **Arterial qan təchizi**

• **Yuxarı çöz arteriyası.** NB arterial qanı **yuxarı çöz arteriyasından** alır. Arteriyanın şaxələri arasındakı əlaqələr sayəsində qövsələr əmələ gəlir.

• Acı bağırsaqda adətən geniş və 2-3 mərtəbəli qövsələr, qalça bağırsaqda isə sıx və daha çox mərtəbəli qövsələr olur. Sonuncu qövsdən çıxan arteriya şaxələri düz istiqamətdə bağırsağa çatır və 2 şaxəyə ayrılaraq ön və arxa divarlara daxil olur.

### **Venoz qanın qayıdışı**

• **Yuxarı çöz venası.** Venalar arteriyaları izləyir, venoz qanı yuxarı çöz venasına və qapı venasına daşıyırlar.

### **Limfa axını**

• Geniş limfa damarları makroskopik görünürlər. Həmin damarlar limfanı çöz limfa düyünlərinə daşıyır.

### **İnnervasiya**

• NB-ın innervasiyasında dominant rolu məxsusi sinir kəməfləri oynayıır (**selikaltı Meissner və əzələarası Auerbach sinir kəməfləri**).

• Sinir kəməflərində 4 növ neyron olur (motor, sekretor, sensor və kommunikant) və onların 4 qrup mediatorları mövcuddur: xolinergik, adrenergik, serotoninergik və peptidergik (xolesistokinin, vazointestinal peptid (VIP), somatostatin, neyrotenzin, enkefalin, qalanin, P substansiyası).

• **Meissner** düyünləri sekresiya və absorbsiyanı, **Auerbach** kəməfi isə bağırsağın motorikasını tənzimləyir.

• Azan sinirin şaxələri və simpatik sinirlər bu kəməflər vasitəsi ilə təsir edirlər.

## **Histologiya**

NB-ın divarı 4 qatdan ibarətdir:

- ✓ selikli qışa
- ✓ selikaltı əsas
- ✓ əzələ qışası
- ✓ seroz qışa
  - Selikli qışa epitel, xüsusi qışa və mukozanın əzələ qatından ibarətdir. Epitel qatı büküşlər, mikroxoqlar, xoqlar (enterositlərin kiprikləri) və kriptlərlə zəngindir. Absorbsiya səthi onların hesabına 160-200 dəfə artır və 200-500 m<sup>2</sup>-ə çatır.
  - Xoqlar 1 mm diametrli və uzunluqlu mukozal çıxıntılardır, üzərində epitel qatı, mərkəzində damarlar və əzələlər olur. Əsasən absorbsiyanı həyata keçirirlər. Kriptlər epitel qatının selikaltı əsasa qabarmalarıdır, üzəri epitellə örtülüdür, əsasən sekresiyanı təmin edirlər.

Epitel qatında aşağıdakı hüceyrələr var:

- ✓ Enterositlər – absorbsiyanı həyata keçirirlər.
- ✓ Goblet hüceyrələri – selik ifraz edirlər.
- ✓ Panet hüceyrələri – kriptlərdə yerləşir, lizosim, TNF, kriptidin sintez edir və immunitətdə mühüm rol oynayırlar.
- ✓ M hüceyrələri – limfoid hüceyrələri əhatə edirlər.
- ✓ Neyroendokrin və diffuz yerləşmiş seyrək endokrin (APUD və digər) hüceyrələr – hormonlar sintez edirər.
  - Xüsusi qışa - kövsək toxuma və limfa toxumasından (MALT) ibarətdir.
  - Mukozanın əzələ qatı - selikli qışanı selikaltı əsasdan ayıran zərif qatdır, selikli qışanın hərəkiliyini təmin edir.
  - Epitel qatın yüksək regenerasiya qabiliyyəti hesabına 5-6 gün ərzində epitel örtüyü yenilənir. Xoqların regenerasiyası adətən dibdən zirvəyə doğru baş verir. Enterositlər ximusla, xüsusilə qlutaminlə qidalanırlar.

**Selikaltı əsas (qat)**- birləşdirici toxumadan ibarətdir, bağırsağın divarının ən sərt qatıdır, qan damarları, sinir lifləri və Meissner qanqlionları ilə zəngindir. Anastomoz qoyularkən tikişlər mütləq bu qatdan keçməlidir.

• **Əzələ qatı** - daxildə sirkulyar, xaricdə isə boylama saya əzələlərdən təşkil olunmuşdur. Əzələ lifləri arasında Auerbach sinir kəməfləri yerləşir. Bu qat bağırsağın peristaltikasını təmin edir.

• **Seroz qat** - visseral peritonun nazik bağırsağı örtən səhifəsidir, bağırsağın mezenterik kənardan başqa bütün xarici səthini örtür.

## FİZİOLOGİYA

NB-ın funksiyaları aşağıdakılardır:

- » Həzm
  - ◇ absorbsiya
  - ◇ sekresiya
  - ◇ parçalama - deqradasiya
  - ◇ motorika
- » Müdafiə
- » Endokrin

### **Həzm funksiyası**

• NB-da dəmir və Ca ionlarından başqa digər mikroelementlərin, qida maddələrinin əksəriyyətinin həlli və sorulması başa çatır. Bu, sekresiya, parçalama, absorbsiya və motorika kimi proseslərin hesabına baş verir.

• **NB-ın əsas həzm funksiyası absorbsiyadır.** Suyun böyük hissəsi (90%), karbohidratlar, yağlar, zülallar, mikroelementlər, vitaminlər tamamilə sorulur. Yoğun bağırsağa yalnız sorulmayan qida hissələri və su keçir. Absorbsiya əsas etibarilə xovlarda gedir.

• **Sekresiya və deqradasiya.** Pankreatik enzimlərlə yanaşı nazik bağırsağın öz enzimlərinin təsiri ilə qidanın divaryanı və mənfəzdaxili deqradasiyası prosesi həyata keçir. Kriptlərdə sekresiya baş verir, xovlararası sahələrdə isə membranyanı (divaryanı) həzm həyata keçirilir.

• **Motorika** qidanın parçalanmasının və sorulmasının ardıcıl davam etməsinə xidmət edən prosesdir. NB-da prinsipal olaraq 2 növ hərəkətlik olur: peristaltik və tonik-ossilyator. Peristaltika möhtəviyyətin irəli qovulmasına, ossilyasiya isə qarışdırılmasına xidmət edir. Azan sinir, xolesistokinin və motilin bağırsağın peristaltikasını artırır, simpatik stimulyasiya isə azaldır.

• İntestinal sinir kəməflərinin (Auerbach) və hormonların hesabına **sekresiya və sorulma prosesləri arasındakı tarazlıq tənzimlənilir.**

### **Qoruma**

• NB-ın epitelinin mexanik səd (baryer) rolu ilə yanaşı mukozanın limfa toxuması (MALT), kriptlərin Panet hüceyrələri

orqanizmin mikrorqanizmlərdən və toksinlərdən qorunmasında müstəsna əhəmiyyət kəsb edir. Limfatik hüceyrələri örtən M hüceyrələr və İgA sintez edən hüceyrələr də mikroblara qarşı müdafiə yaradırlar.

### **Endokrin**

• NB orqanizmin ən böyük endokrin üzvlərindəndir. Selikli qişada səpələnmiş çoxsaylı endokrin hüceyrələr aşağıdakı hormonları sintez edirlər:

» **Xolesistokinin** – OBB-da və acı bağırsaqda I hüceyrələr tərəfindən amin turşuların və yağların təsiri ilə sintez olunur. Bu hormon öd kisəsini yığır, Oddi sfinkterini boşaldır, pankreasın enzim sekresiyasını artırır, bağırsağın peristaltikasını artırır

» **Enteroglükaqon** – NB və kolonun L hüceyrələri tərəfindən öd turşularının və yağların təsiri ilə sintez olunur. Antiinsulyar təsir göstərir;

» **Qastrointestinal peptid (QİP)** – OBB və acı bağırsağın K hüceyrələri tərəfindən monosaxaridlər, amin turşular və yağların təsiri ilə sintez olunur. QİP mədədə turşu və pepsinogen sintezini azaldır, mədənin peristaltikasını zəiflədir, lakin insulin sintezini artırır;

» **Qastrin** – mədə, OBB və MAV-ın G hüceyrələri tərəfindən vaqal stimulyasiya və mənəfdaxili zülalın təsiri ilə sintez olunur. Mədədə xlorid turşusunun sintezini və qan təchizini artırır;

» **Motilin** – OBB-ın M hüceyrələr tərəfindən vaqal stimulyasiya və xlorid turşusunun təsiri ilə sintez olunur. Ac vaxtı miqrator peristaltizmi başladır. Mədənin motorikasında önəmli rol oynayır;

» **Sekretin** – OBB-ın S hüceyrələri tərəfindən xlorid turşusu, amin turşuları və öd turşularının təsiri ilə sintez olunur. Pankreasdan su və bikarbonat ifrazını artırır, mədənin sekresiyasını və motorikasını azaldır;

» **Somatostatin** – NB-ın və MAV-ın D hüceyrələri tərəfindən xlorid turşusu, amin turşuları və yağların təsiri ilə sintez olunur. Bağırsağın ekzokrin və endokrin funksiyalarını tormozlayır, onun qan təchizini azaldır;

» **Vazoaktiv intestinal peptid (VİP)** – NB-ın və MAV-ın F hüceyrələri tərəfindən vaqal implusların təsiri ilə sintez olunur. Pankreasın və NB-ın sekresiyasını, həmçinin qan təchizini artırır;

» **İnsulinəbənzər hormon** – ileumda sintez olunur.

# NAZİK BAĞIRSAĞIN CƏRRAHİ XƏSTƏLİKLƏRİ VƏ DİAQNOSTİK YANAŞMA

## Sindromlar

- Nazik bağırsağ keçməzliyi sindromu
- Kor ilgək (durğun bağırsağ) sindromu
- Qısa bağırsağ sindromu

## Xəstəliklər

- Anomaliyalar və inkişaf qüsurları
- Yad cisimlər
- Travmalar
- İltihab xəstəlikləri
  - » Vərəm
  - » Sifilis
  - » Qarın yatalağı
  - » İersinioz enteriti
  - » Wipple xəstəliyi
  - » Askaridoz
  - » Crohn xəstəliyi
  - » Pseudomembranoz enterit (enterokolit)
  - » Perforasiya
    - Vaskulyar xəstəliklər
    - Fistullar
    - Sistroz xəstəlikləri (qaz sistləri)

## Törəmələr

### » Xoşxassəli:

- ◇ Poliplər
- ◇ Leyomioma
- ◇ Lipoma
- ◇ Neyrofibroma

### ➤ Bədxassəli:

- ◇ Adenokarsinoma
- ◇ Limfoma
- ◇ Qastrointestinal stromalar
- ◇ Metastatik törəmələr
- ◇ Karsinoid törəmələr

## Müayinələr

- Klinik:
  - Ağrılar
  - Ürəkbulanma
  - Köp
  - Qusma
  - Diareya
  - Qaz və nəcisin xaric olmaması
  - » Melena
  - » Kütlə əllənməsi
- **Laborator**
  - » Genetik (Crohn xəstəliyi)
  - » Anticisimlər (Seliak xəstəliyi)
  - » Absorbasiya testləri (Shilling testi, D-ksiloza testi və s.)
  - » Möhtəviyyatın kulturası
  - » Digər
- **Görüntüləmə**
  - » USM
  - » Rentgenoloji
  - » KT
  - » MRT
  - » Endoskopiya - intestinoskopiya, tək və ikibalonlu enteroskopiya, kapsul endoskopiyası
  - » Videolaparoskopiya
  - » Biopsiya

## NB-in cərrahi xəstəliklərinə diaqnostik yanaşma

### *Prinsiplər*

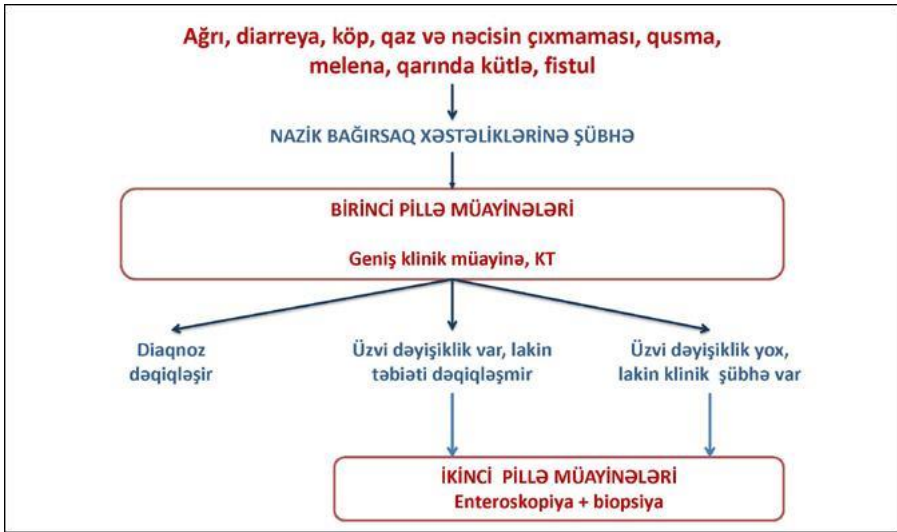
• NB-in müayinələrində təcili və üzvi xəstəliklər ilk planda tutulmalı və digər cərrahi abdominal patologiyalarla differensial diaqnostikaya geniş yer ayrılmalıdır.

- Şübhə
- Qarında ağrılar, diareya, köp, qaz və nəcisin xaric olmaması, ürəkbulanma, qusma və melena şikayətləri ilə müraciət edən xəstələrdə NB-in cərrahi xəstəliklərinə şübhə yaranmalıdır.

### *I pillə müayinələri*



- Bu mərhələdə məqsəd NB-ın kəskin cərrahi xəstəlikləri və böyük kütlələrin (törəmələr, divar qalınlaşması) olma(ma)sını araşdırmaqdır.
- Bunun üçün geniş klinik müayinələr, kontrastlı KT və nəcisin ümumi analizi aparılmalıdır.
- Bu müayinələrin nəticələri müxtəlif ola bilər (şək. 1.)
- I nəticə - NB mənşəli kəskin cərrahi xəstəlik aşkar edilir və səbəbi müəyyən olunur (məsələn, kəskin bağırsağ keçməzliyi, mezenterial tromboz, Meckel divertikulu, Crohn xəstəliyi, fistul(lar), qaz sistləri və b.). Bu zaman xəstəliyin ağırlıq dərəcəsi laborator müayinələrlə müəyyənləşdirilir və müalicə qərarı verilir.



*Şək. 1. NB-ın I pillə müayinəsinin nəticələri*

• II nəticə - NB patologiyası müəyyən olunur. Lakin xəstəliyin təbii və ağırlıq dərəcəsinə dəqiqləşdirmək mümkün olmur (məsələn, mezenterial tromboza yüksək şübhə - NB-ın və çözüünün lokal və ya diffuz qalınlaşması, KT zamanı səbəbi müəyyən edilməyən NB keçməzliyi, abdominal abses, NB-ın törəməsi və s.). Bu hallarda II pillə müayinələri zəruri olur (şək. 2).

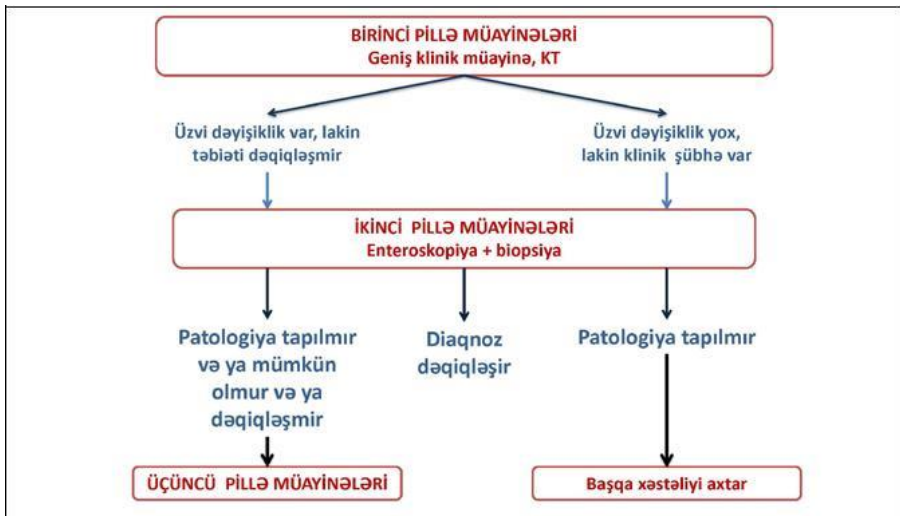
• III nəticə - NB-ın patologiyası müəyyən edilmir. Lakin klinik şübhə yüksəkdir (məsələn, qastroduodenoskopiya və ya kolonoskopiya zamanı yeri tapılmayan qanaxmalar, səbəbi müəyyən edilməyən diareya, qusma və s.). Belə hallarda II pillə müayinələrə ehtiyac yaranır.

## ***II pillə müayinələri***

Bu mərhələdə məqsəd NB-ın xəstəliyinin təbiətinin dəqiqləşdirilməsi və ya inkar edilməsidir. İlk seçim müayinəsi enteroskopiya. O, tək və ya cüt balon enteroskopiyası və ya kapsul endoskopiyası ilə aparıla bilər. Enteroskopiya daha faydalıdır. Çünki biopsiya alınması imkanı var.

Enteroskopiya müayinəsinin bir neçə nəticəsi ola bilər (şək. 2):

- I nəticə - enteroskopiya ilə diaqnoz dəqiqləşir.
- II nəticə - enteroskopiya patologiya müəyyən edilmir və ya mümkün olmur. Lakin əvvəlki müayinədə NB patologiyası aşkar edilmişdir. Bu halda invaziv III pillə müayinələri aparılmalıdır.
- III nəticə - endoskopiya patologiya müəyyən edilmir və əvvəlki müayinədə NB-ın üzvi dəyişiklikləri görünməmişdir. Bu zaman müayinə prosesi davam etdirilməli və digər xəstəliklər araşdırılmalıdır.



Şək. 2. NB-ın II pillə müayinəsinin nəticələri

## ***III pillə müayinələri***

• Məqsəd əvvəlki mərhələlərdə NB-ın dəqiqləşdirilməyən patologiyasının diaqnozunu və ya onun ağırlıq dərəcəsini müəyyən etməkdir. Bunun üçün invaziv diaqnostika üsulları (**diaqnostik laparoskopiya, diaqnostik laparotomiya, əməliyyatdaxili enteroskopiya**) tətbiq olunmalıdır.

• Xəstəliyin ağırlıq dərəcəsi (damar invaziyası, trombozun dərəcəsi və s.) və patologiyanın lokalizasiyasını (qanaxmanın mənbəyini) dəqiqləşdirmək üçün **angiografiya** aparıla bilər. Crohn xəstəliyi və Seliak xəstəliyini spesifik **genetik testlərlə** təsdiq (inkar) etmək mümkündür.

### **Nazik bağırsaqda icra olunan cərrahi əməliyyatlar**

- Rezeksiya
- Perforasiya dəliyi və travmatik yaraların tikilməsi
- İleostoma
- Peksiyalar
- Transpozisiyalar
- Transplantasiya

#### **Əməliyyatdan sonrakı ağırlaşmalar:**

- Qanaxma
- Anastomoz tutarsızlığı
- Striktur(lar)
- Fistul(lar)
- Qısa bağırsaq sindromu
- Kərkəş sindromu
- Bitişmə xəstəliyi və bağırsaq keçməzliyi

# NAZİK BAĞIRSAQ KEÇMƏZLİYİ SİNDROMU

## Tərif

• Kəskin bağırsaq keçməzliyi möhtəviyyatın bağırsaqdan keçişinin kəskin dayanması nəticəsində meydana çıxan təcili cərrahi vəziyyətdir, bağırsağın kəskin genişlənməsi, hipovolemiya və sepsis ilə xarakterizə olunur. Bu patoloji vəziyyət erkən müddətlərdə aradan qaldırılmadıqda ölüm ehtimalı yüksək olur.

## Diaqnostik əlamətlər

• Klinik tetrad: qarında ağrılar, köp, qusma, qaz və nəcisin xaric olmaması

• KT-də nazik bağırsağın maneədən əvvəlki hissəsinin genişlənməsi, daralma görünməsi, kontrast maddənin maneədən keçməməsi, stranqulyasiya və s.

## Mexanik

- » obstruksiya
- » stranqulyasiya

## Dinamik

- » paralitik (total və ya hissəvi)
- » spastik

## Səbəbinə görə

- bitişmə
- törəmə
- yırtıqlar
- invaginasiya
- burulma
- yad cisimlər
- helmint invaziyası
- öddəsi
- iltihab mənşəli bağırsaq

xəstəlikləri

- striktur
- hematom
- sistik fibroz
- digər

## Təsnifat

## Mexanizminə görə

## Dərəcəsinə görə

- » tam tıxanma
- » hissəvi tıxanma
- » total paralitik

## Lokalizasiyasına görə

- » mədə-OBB
- » nazik bağırsağ  
(proksimal  
və distal)
- » yoğun bağırsağ

## Klinik formalar

- » obstruktiv
- » hissəvi obstruktiv
- » stranqulyasion
- » total paralitik
- » hissəvi paralitik (intestinal psevdooobstruksiya)
- » ağırlaşmış (perforasiya, peritonit, sepsis və s.)
- » hissəvi paralitik

## Səbəblər

• NB keçməzliyinin səbəbləri 2 qrupda cəmləşir: **mexanik** və **dinamik**

• Mexanik səbəblər bağırsağ mənfəzində tıxanma törətməklə, dinamik səbəblər isə bağırsağın peristaltikasını pozmaqla möhtəviyyatın evakuasiyasına mane olurlar.

• Mexanik BK-nin 2 növü var: obstruksiya və stranqulyasiya.

• **Obstruksiya** mənfəzdaxili və ya mənfəzəxarici amillər hesabına bağırsağın tıxanması və ya kənardan sıxılmasıdır.

• Obstruktiv NB keçməzliyinin səbəbləri arasında bitişmələr (60%) və törəmələr (20%) ilk yerləri tuturlar. NB-ın törəmələri - 3%, digərləri 17% hallarda rast gəlir. Həmçinin yad cisimlər, öd daşları, strikturlar (anastomoz, işemiya və radiasion enterit mənşəli), iltihab xəstəlikləri (Crohn, vərəm, divertikulit, abses və b.), hematom, sistik fibroz və digər xəstəliklər də NB keçməzliyi törədirlər.

• **Strangulyasiyada** həm mənfəzin sıxılması, həm də bağırsağın qan təchizinin pozulması baş verir. Yırtıqların boğulması (10%), bağırsağ seqmentinin burulması, ilgəklərin düyünlənməsi və invaginasiya strangulyasiya törədirlər.

• **Dinamik bağırsağ keçməzliyi** paralitik və az rast gəlinən spastik xarakterli olur.

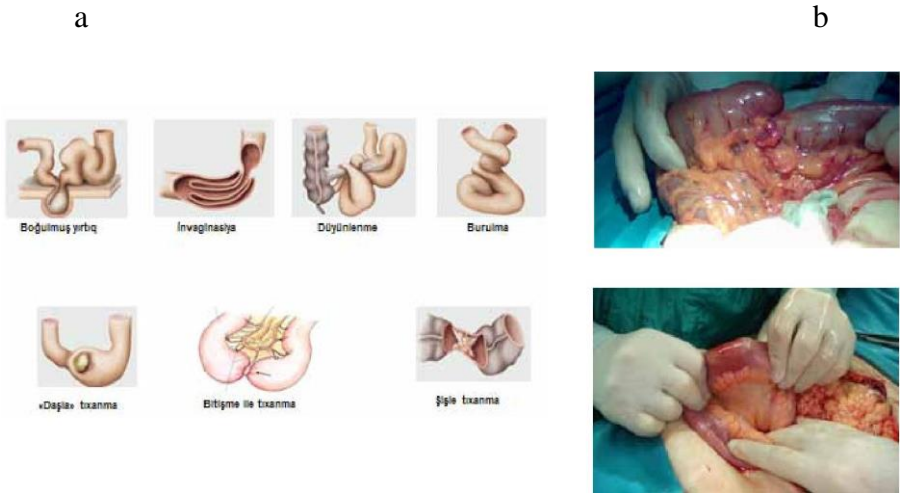
• **Paralitik BK-də** mexanik maneə və digər üzvi səbəblər olmur, mənfəz sərbəstdir, lakin bağırsağın peristaltikası olmadığına (zəiflədiyinə) görə möhtəviyyatın evakuasiyası dayanır və ya zəifləyir. Keçməzliyin bu növü adətən qarındaxili əməliyyatlardan sonra, peritonitlərdə və zəhərlənmələrdə rast gəlinir.

• **Spastik BK** nadir patoloji vəziyyətdir. Seqmentar spazm və peristaltik koordinasiyanın pozulması möhtəviyyatın keçişini əngəlləyir (ləngidir).

• Bağırsağ keçməzliyində durğunluq əsas patogenetik mexanizmdir.

• **Mexanik BK-də** maneədən proksimal hissədə, paralitik keçməzlikdə isə bağırsaqda total olaraq durğunluq baş verir.

• Durğunluq möhtəviyyatın və qazların mənfəzdə toplanmasına, mənfəzdaxili hipertenziyaya və bağırsağın genişlənməsinə (divarının mexanik gərilməsinə) səbəb olur (şək. 3).

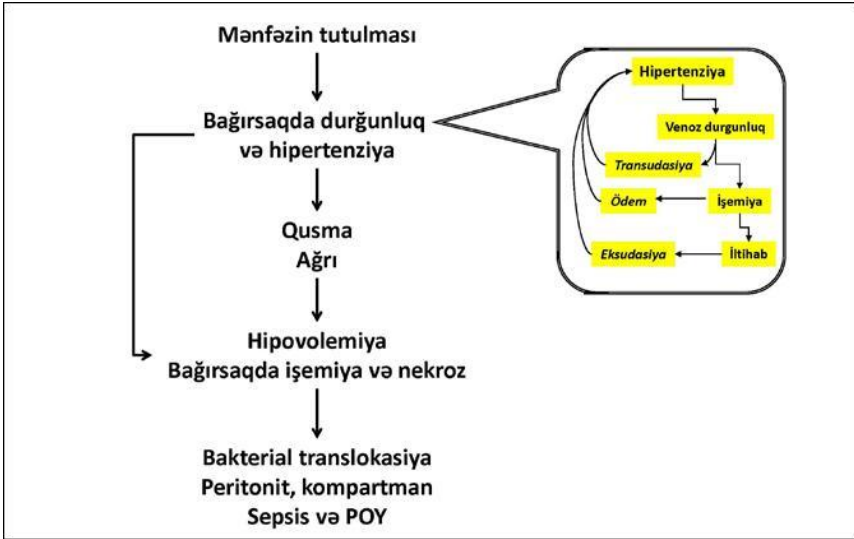


Şək. 3. Nazik bağırsağ keçməzliyinin növləri: a) sxematik təsvirlər, b) intraoperativ görünüş

### Patogenez

- Bağırsağın mənfəzində toplanmış qazların əksər hissəsini başlanğıc dövrdə udulmuş hava, sonrakı mərhələdə isə bakterial floranın hasil etdiyi qazlar təşkil edir.

- Möhtəviyyatın və qazların toplanması ciddi yerli (bağırsaq) və ümumi dəyişikliklərin meydana çıxmasına səbəb olur. Bu proses şərti olaraq 3 mərhələyə ayrılır:
  - » erkən mərhələ
  - » dehidratasiya mərhələsi
  - » toksik (peritonit və sepsis) mərhələsi (şək. 4).



Şək. 4. Mexanik bağırsaq keçməzliyinin patogenezi

• **Erkən mərhələdə** bağırsağın maneəyə qarşı reaksiyası kimi hipermotorika baş verir. Peristaltik hərəkətlərin sayı və amplitudu artır. Güclü peristaltik yığılmalar mənfəzdaxili bəzi (kiçik) tıxacları distala doğru itələyir, hətta hissəvi BK zamanı möhtəviyyatın keçişinə imkan yaranır. Lakin tam tıxanmalarda möhtəviyyatın evakuasiyası dayanır, bağırsaq mənfəzində çoxlu möhtəviyyat (ximus, mədə, OBB və NB şirələri) toplanır, bağırsağın divarı gərilir. Nəticədə antiperistaltik yığılmalar və çoxsaylı qusmalar və qarın ağrıları meydana çıxır.

• Maneə aradan qalxmazsa növbəti - **dehidratasiya mərhələsi başlayır:**

- » bağırsağın maneədən əvvəlki hissəsinin genişlənməsi

» bağırsağın maneədən əvvəlki hissəsində möhtəviyyatın toplanması venoz staza bağlı sorulmanın zəifləməsi

» hipovolemiya (qusma və mənfəzdə toplanma nəticəsində)

• Dehidratasiya mərhələsi üçün xarakterik patolojiya orqanizmdə maye itkisi və hipovolemiyadır. Bir tərəfdən qusma, digər tərəfdən isə, mənfəzdaxili hipertenziya və venoz staza bağlı sorulmanın azalması və mayenin bağırsağ mənfəzində toplanması hipovolemiyaya səbəb olur (həzm prosesindən kənarda qalmış və ya təcrid olunmuş “üçüncü sahə”).

• Dehidratasiya mərhələsində adekvat müalicə aparılmadıqda **septik (peritonit, sepsis)** mərhələ başlayır:

» bağırsağın divarının nekrozu, perforasiyası

» bakteriyaların peritona, qana keçməsi (bakterial translokasiya)

» SİRS (sistemik iltihab reaksiya sindromu)

» peritonit

• Klinik praktikada **paralitik BK-nin** 3 forması daha çox rast gəlir:

» bağırsağın əməliyyatdan sonrakı parezi

» paralitik

» psevdooobstruksiya

• Laparotomiyadan sonra mədə-bağırsağ sistemində adətən müvəqqəti peristaltika zəifliyi baş verir. Cərrahi stressin törətdiyi simpatik hipertonus, bağırsağın SİRS-lə bağlı ödemi və narkotik analgetiklərin istiadəsi peristaltikanı zəiflədən önəmli mexanzimlərdir (şək. 3).

• Bağırsağın parezi açıq əməliyyatlardan adətən 48-72, laparoskopik əməliyyatlardan 24-36 saat sonra aradan qalxır. İlk olaraq NB-ın (8-24 saat), sonra mədənin (12-48 saat), ən sonda isə yoğun bağırsağın (36-72 saat) peristaltikası bərpa olunur. Əməliyyatdan 72 saat sonra peristaltikanın bərpa olunmaması paralitik BK hesab edilir.

#### **Klinik gedişi və ağırlaşmaları**

• Kəskin bağırsağ keçməzliyi progressiv xəstəlikdir, qısa müddətdə dehidratasiya, peritonit və sepsis törədə bilər.

• Keçməzlik erkən aradan qalxarsa bu proseslər geriyyə dönmə bilər. Müalicə olunmadıqda və ya gecikdikdə progressivləş, bir neçə saat və ya gün ərzində letallıqla yekunlaşır.

• **KBK-nin növü (mexanik, paralitik), tıxanmanın müddəti, dərəcəsi və səviyyəsi, xüsusi ilə strankulyasiya klinik gedişə təsir edən önəmli amillərdir.**



• Strangulyasion və proksimal nazik BK-də patoloji proseslərin gedişi olduqca sürətlidir. Strangulyasiyada bağırsağın divarının işemik dəyişiklikləri, nekrozun və perforasiyasının sürətli inkişafı peritonitin və sepsisin erkən saatlarda başlamasına və ilk günlərdə yüksək letallığa (8-30%) səbəb olur.

• Proksimal BK-də mədə və OBB-ın qıcıqlanması və genişlənməsi erkən başlayır, çoxsaylı, aramsız qusmalar nəticəsində qısa müddətdə (bir neçə saat ərzində) dehidratasiya, hipovolemiya, alkaloz və şok meydana çıxır.

• **Yavaş progressiv gediş** adətən distal NB-ın obstruksiyaları və yoğun BK-də rast gəlinir. Bağırsağ genişlənməsi distal hissələrdə (maneədən əvvəl) başlayır, nazik bağırsağ və daha proksimal hissələrin genişlənməsi, qusma, dehidratasiya, bir neçə gün sonra abdominal kompartman (hipertenziya) və peritonit əlamətləri baş verir. Belə klinik gediş 2-5% letallıqla sona çatır.

• **Təkrarlanan BK-də** klinik əlamətlər ilkin konservativ tədbirlərdən sonra və ya spontan olaraq aradan qalxır, lakin müəyyən müddətdən sonra yenidən baş verir. Təkrarlanan BK bir neçə, bəzən çoxsaylı təkrarlanmalardan sonra tam BK ilə nəticələnir. Bu vəziyyət hissəvi BK, yırtıqların boğulmasının təkrarlanması halları və təkrar burulmalardan sonra rast gəlinir.

#### ***Ağırlaşmalar:***

- dehidratasiya
- hipovolemiya, şok
- nekroz, perforasiya
- peritonit
- sepsis

#### **Klinika**

- KBK yerli və ümumi əlamətlərlə klinik təzahür edir.

#### **» Yerli əlamətlər:**

- ◇ ağrı
- ◇ qusma
- ◇ qaz və nəcisin xaric olmaması
- ◇ köp, qarının ön divarının deformasiyaları
- ◇ Peritonit əlamətləri (gec dövrdə)

#### **» Ümumi əlamətlər:**

- ◇ Hipovolemiya (dilin quruması, dərinin soyuması, diurezin azalması taxikardiya)
- ◇ Sepsis

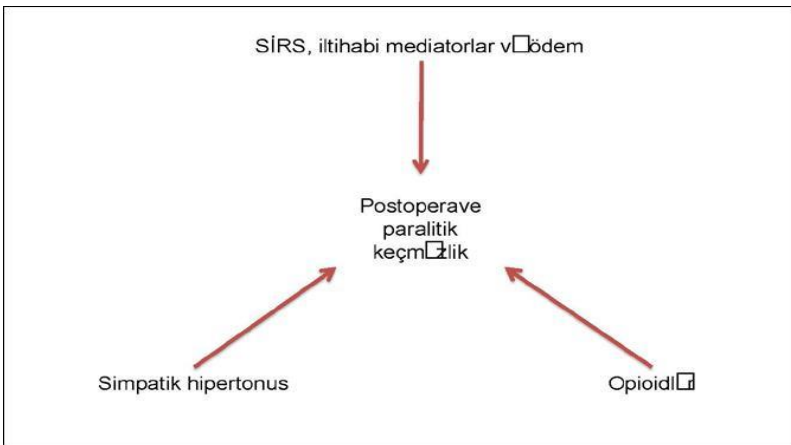
• Yerli və ümumi əlamətlərin meydana çıxma ardıcılığı BK-nin növü, lokalizasiyası və mərhələsindən asılı olaraq dəyişir.

• **Obstruktiv (obturation) BK** adətən 4 klassik əlamətlə üzə çıxır: qarında ağrılar, köp, qusma, qaz və nəcisin xaric olmaması. Ağrılar başlanğıcda tutmaşəkilli (tutmalararası intervalda azalır və ya tam aradan qalxır), bağırsağın divarı genişləndikcə tutmalararası interval azalır, sonda ağrılar daimi xarakter alır. Proksimal hissələrin obstruksiyası zamanı qusma erkən başlayır və tezliklə orqanizmin dehidratasiyası baş verir, maneədən distal hissədə qazların və nəcisin xaric olmasına görə köp olmur və ya zəif olur. Distal obstruksiyalarda isə qazların, nəcisin xaric olmaması və köp erkən, qusma (nəcis xarakterli qusuntu) və orqanizmin dehidratasiyası gecikmiş (5-8 gün sonra) əlamətlərdir.

• **Strangulyasion BK** üçün şiddətli qarın ağrıları, qarının deformasiyası və xəstənin ümumi vəziyyətinin qısa müddətlərdə pisləşməsi, çoxsaylı qusma və şok xarakterik əlamətlərdir.

• **Paralitik BK-də** peritonit və keçməzlik əlamətləri yanaşı olur (şək. 5): daimi küt və diffuz ağrılar, köp, qusma, qazların və nəcisin sərbəst xaric olmaması. Auskultativ bağırsağ küyləri eşidilmir.

• **Peritonit-abdominal kompartman** əlamətləri adətən obstruktiv və strangulyasion BK-lərinin gec mərhələlərində ortaya çıxır: ağrılı, gərgin və köp qarın, tənənfəslik, sepsis əlamətləri, auskultativ *“qəbiristanlıq sükunəti”*.



Şək. 5. Əməliyyatdan sonrakı paralitik bağırsağ keçməzliyinin mexanizmləri

## **Diaqnostika**

### **Şübhə**

• Aşağıdakı simptomokomplekslərin hər hansı birinin olması KBK-yə şübhə yaradır:

- » **obstruksiya əlamətləri:** qarın ağrıları, qusma, köp, qazlar və nəcisın xaric olmaması
- » **strangulyasiya əlamətləri:** şiddətli qarın ağrıları, qarının deformasiyası, çoxsaylı qusma, şok
- » **peritonit** - abdominal kompartman əlamətləri: gərgin, şişkin və ağrılı qarın, sepsis
- » **paralitik BK əlamətləri:** əməliyyatdan 3 gün sonra qazların və nəcisın xaric olmaması, köp

### **Dəqiqləşdirmə**

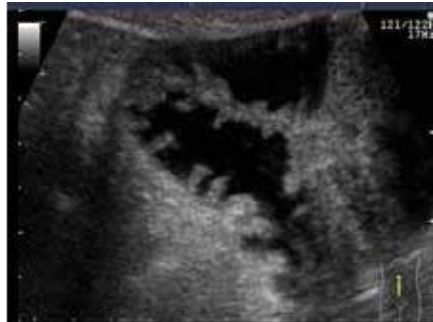• KBK-nin spesifik klinik və laborator əlamətləri yoxdur. Diaqnoz klinik və görüntüləmə müayinələrin nəticələri əsasında qoyulur.

• Diaqnozun dəqiqləşdirilməsi üçün ilk seçim kontrastlı KT-dir.

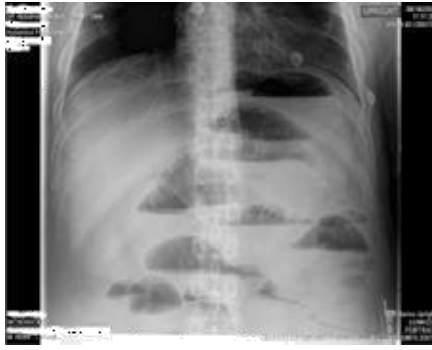**Laborator KBK-nin** spesifik laborator əlamətləri yoxdur. Laborator göstəricilər dehidratasiya, sepsis və elektrolit disbalansına xarakterikdir: hematokritin artması

- » leykositoz
- » hipokaliemiya (qusma ilə əlaqədar hidrogen ionları itirildiyi üçün K ionları hüceyrə daxilinə keçir)
- » hipoperfuziyaya bağlı laktik asidoz

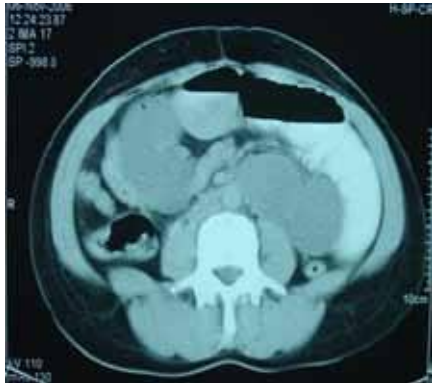**USM** - diaqnostik əhəmiyyəti çox azdır, lakin köpün assitdən differensiasiyası üçün tətbiq edilə bilər. Uşaqlarda və arıq xəstələrdə invaginat, bəzi həcmli törəmələr görünür.



**Rentgenoqrafiya** - əvvəllər rutin müayinə üsu-lu kimi geniş istifadə edilirdi. Lakin son illər KT-nin geniş tətbiqi hesabına tətbiq dairəsi məhdudlaşır. Bağırsağ ilgəklərinin genişlənməsi və maye-hava səviyyəli ilgəklərin görünməsi (Kloyber kasaları) xarakterikdir. Lakin bu əla- mət adətən xəstəliyin gec mərhələlərində görünür.



**KT** - hazırda kəskin bağırsaq keçməzliyinin diaqnostikasında standart müayinə kimi qəbul edilir.



### ***Diaqnostik meyarlar***

- Klinik əlamətlər (qarında ağrılar, qusma, köp, qazların və nəcisin xaric olmaması)
- KT-də obstruksiya əlamətləri (bağırsağın genişlənməsi, daralması, kontrast məhlulun maneədən keçməməsi, stranqulyasiya və b.)

### ***KBK-nin növü və səbəbinin təyini***

• KBK-nin növü və səbəbini müəyyənləşdirmək üçün klinik məlumatlarla KT-nin nəticələri birgə qiymətləndirilir. Bir sıra hallarda keçməzliyin səbəbi əməliyyat vaxtı müəyyən edilir.

• **Obstruktiv KBK** adətən 4 klassik əlamətlə başlayır: köp, qarında ağrılar, qusma(lar), qazlar və nəcisin xaric olmaması. Proksimal obstruksiyalarda adətən köp olmur və ya zəif təzahür edir, xəstəliyin erkən mərhələsində aramsız qusma meydana çıxır. Ağrılar başlanğıcda tutmaşəkili olur və tutmalararası intervallarda azalır və ya

tam aradan qalxır. Xəstəlik davam etdikcə intervalların müddəti qısalır, ağrıların intensivliyi qismən azalır, peritonit başladıqda isə davamlı xarakterli olur. Erkən müddətlərdə maneədən distal hissədə toplanmış nəcis və qazlar xaric olur. Bu vəziyyət diaqnostik yanlışlıqla nəticələnmə bilər. Distal obstruksiyalarda əksinə, artıq erkən mərhələdə qazlar və nəcis xaric olmur, qusma gecikmiş mərhələdə rast gəlinir. KT müayinəsinin maneənin səbəbini və səviyyəsini müəyyən etmək imkanları çoxdur.

• **Stranqulyasiyon BK** üçün şiddətli qarın ağrıları, qarının ön divarının deformasiyası, asimmetriyası, həmçinin xəstənin ümumi vəziyyətinin qısa müddətdə pisləşməsi xarakterikdir. Şok, çoxsaylı qusmalar müşahidə olunur. Daimi güclü ağrılar fonunda (işemik ağrılar) peristaltizmə bağlı sancışəkilli ağrılar və ağrılararası intervallarda ağrıların intensivliyinin azalmaması və ya qismən azalması, erkən müddətlərdə həmin intervalların itməsi stranqulyasiya üçün xarakterikdir. Stranqulyasiyanın gec mərhələsində peritonit əlamətləri meydana çıxır. Boğulmuş ventral yırtıqlarda (yıtığın düzəlməməsi, öksürək təkanı simptomunun olmaması, gərgin və ağrılı yırtıq kisəsi, iltihab əlamətləri) diaqnozu klinik müayinə ilə təyin etmək mümkündür. Lakin kök xəstələrdə, kiçik, xüsusilə bud və divaryanı boğulmuş yırtıqlarda, o cümlədən daxili yırtıqların boğulması hadisələrində stranqulyasiyon BK-nin klinik diaqnostikası xeyli çətinləşir, bir sıra hallarda isə ümumiyyətlə mümkünsüz olur. Arıq adamlarda və uşaqlarda bir çox hallarda invaginsiya, burulmalar və düyünlənmələri klinik və USM ilə təyin etmək olur (qarının asimmetriyası, ağrılı kütlə əllənməsi, USM-də bağırsağın divarının qalınlaşması). Lakin KT müayinəsi daha dəqiq, həssas və informativdir.

• **Paralitik BK-də** peritonit və keçməzlik əlamətləri yanaşı olur: daimi küt və diffuz ağrılar, köp, qusma, qazların və nəcisin sərbəst xaric olmaması. Auskultativ bağırsağ küyləri eşidilmir. Lakin keçməzliyin bu formasının peritonit mənşəli funksional BK və abdominal kompartman sindromu ilə differensiasiyası çox mürəkkəbdir. Paralitik BK əlamətlərinin stimulyasiya və təmizləyici imalə(lər)dən sonra müvəqqəti aradan qalxması yanıldıcı ola bilər. Differensial diaqnostika üçün KT olduqca vacibdir.

• **Peritonit - abdominal kompartman** əlamətləri adətən obstruktiv və stranqulyasiyon BK-lərinin gec mərhələlərində ortaya çıxır: ağrılı, gərgin və köpmüş qarın, təngnəfəslik, sepsis əlamətləri,

auskultativ “qəbiristanlıq sükunəti”. Paralitik BK-dən fərqli olaraq peritonitlə ağırlaşmış KBK zamanı KT-də obstruksiya yeri dəqiq müəyyən olunur.

### *Ağırlaşmaların diaqnostikası*

• Klinik, laborator müayinələr və KT ağırlaşmalarının təyində önəmlidir.

• Quru dil və dəri, taxikardiya, sidik ifrazının azalması, qanda hematokritin artması dehidratasiyanın göstəriciləridir.

• Hipotoniya, laktik asidoz, soyuq dəri hipovolemiya və şok üçün xarakterikdir.

• Kompartman, peritonizm, KT-də sərbəst maye, kontrastın ekstravazasiyası, sərbəst hava perforasiyanı göstərir.

### *Differensial diaqnoz*

• KBK-nin bəzi təcili və qeyri-cərrahi xəstəliklərlə differensiasiyası diaqnostika prosesinin mühüm tərkib hissəsidir.

• **Kəskin appendisit** adətən peritonit, abses, iltihab mənşəli bitişmələr kimi ağırlaşmalar törətdikdə KBK əlamətləri meydana çıxa bilər. Bu halda differensiasiya çox çətindir və diaqnoz KT və ya əməliyyat vaxtı dəqiqləşir.

• **Kəskin peritonit** adətən paralitik BK və kompartman əlamətləri ilə biruzə verir və ya KBK gec mərhələlərdə peritonitə səbəb olur. Çox vaxt KT-ik differensial diaqnostikaya ehtiyac olmur. Çünki hər 2 halda təcili əməliyyat tələb olunur.

• **Stranqulyasion BK** ilə **kəskin pankreatiti** klinik fərqləndirmək bir çox hallarda çətindir. Çünki hər 2 halda şiddətli ağrılar, qusma və şok əlamətləri qabarıqlığı ilə seçilir. Bağırsağın divarının nekrozunda da qanda  $\alpha$ -amilaza artdığı üçün onun differensial diaqnostik əhəmiyyəti olmur. Ən önəmli müayinə KT-dır.

• **Kəskin gastroenterit** əksər hallarda diareya və qusma ilə başlayır, sonra ağrılar qoşulur. Rh-ji və KT-ik müayinələrdə BK əlamətləri müəyyən olunmur.

• **Toksik meqakolon** qeyri-spesifik xolalı kolitin ağırlaşmasıdır, sepsis, köp, peritonit, qanlı ishal əlamətləri ilə təzahür edir. KT-də kolon genişlənmiş vəziyyətdə görünür, lakin kontrast maddənin keçishi pozulmur.

• **Kəskin intestinal psevdobstruksiya** (Ogilvie sindromu) yoğun bağırsağın mexanik tıxanma olmadan atonik genişlənməsidir. Kor bağırsağın perforasiyası ilə ağırlaşması hadisələrinə rast gəlinir. Ekstraintestinal ağır xəstəlik (böyrək, ürək, ağciyər) və ya travma

almış yataq xəstələrində müşahidə edilir. Aerofagiya və bağırsağın motorikasının zəifləməsi bu sindromun inkişafına şərait yaradır. Kəskin psevdooobstruksiya adətən ağrısız köp əlamətləri ilə başlayır. Rentgenoloji daha çox sağ kolonda genişlənmə görünür, kontrastlı müayinlərdə obstruksiya müəyyən olunmur. Bu sindromun müalicəsi əsasən konservativdir (bağırsağın stimulyasiyası, kolonoskopik dekompressiya, rektal zond).

### **Müalicə**

#### ***Prinsiplər***

- KBK təcili xəstəlikdir, müalicə dərhal başlanılmalıdır.
- Xəstənin ümumi vəziyyətinin stabilləşdirilməsi (infuziya, dəstək müalicəsi), səbəbin (maneənin) erkən aradan qaldırılması və bağırsağın dekompressiyası əsas istiqamətlərdir.

- Mexanik BK-də cərrahi, dinamik BK-də isə konservativ müalicə və əsas xəstəliyin aradan qaldırılması ön planda durur.

### ***Müalicə üsulları***

---

#### **Maneənin ləğvi**

- rezeksiya
- boğulmanın aradan qaldırılması
- düzəltmə (dezinvaginasiya)
- çıxarılma (daş, askarid və s.)

---

#### **Dekompressiya**

- nazoqastral zond
- nazointestinal intubasiya
- qastrostoma
- yeyunostomiya
- laparostomiya

#### **İnfuziyon terapiya**

- Kristalloid məhlulları (Ringer, Ringer-laktat, 0,9%-li NaCl, 5%-li qlükoza məhlulları və s.)
- Kolloid məhlulları (5-20%-li albumin, jelatin, dekstran məhlulları və s.)

## **Dəstək müalicəsi**

- Orqan və sistemlərə funksional dəstək

### ***Müalicə taktikası***

• KBK şübhəsi olan və diaqnoz qoyulmuş bütün xəstələrdə təcili ilkin müalicə tədbirləri ilə ümumi vəziyyət stabiləşdirilir və ardınca BK-nin növünə uyğun müalicə üsulu tətbiq edilir (şək. 4).

• İlk müalicə tədbirləri adətən diaqnostik prosedurlarla paralel aparılır və səbəbdən asılı olmayaraq bütün xəstələrdə yerinə yetirilir.

- İlk müalicə tədbirlərinə aşağıdakılar aiddir:

- » yataq rejimi
- » hipovolemiyanın aradan qaldırılması - infuziya
- » bağırsağın dekompressiyası - nazoqastral zond, imalə
- » ağrıkəsicilər
- » antibiotiklər
- » göstərişə görə dəstək müalicələri (şək. 6)

• İlk müalicə tədbirlərindən qısa müddət sonra stabiləşdirilən xəstələrdə BK-nin növünə uyğun müalicə üsulu seçilir: **mexanik BK** - cərrahi müalicə, **dinamik BK** - konservativ müalicə

### ***Stranqulyasion BK***

• Qısamüddətli hazırlıqdan sonra xəstələr **təcili əməliyyat** olunmalıdır.

• Cərrahi əməliyyat üsulu stranqulyasiyanın növünə və bağırsağın həyat qabiliyyətinə görə seçilir.

• Nekroz olduqda həmin hissənin sağlam hüdudlarda rezeksiyası icra edilir.

• Peritonit olmadıqda birincili anastomoz qoyulur, əks halda stoma qoyulur. Anastomoz qoyularsa anastomoz qoruyucu vasitələr istifadə olunur. Bağırsağın dekompressiyası tövsiyə edilir.

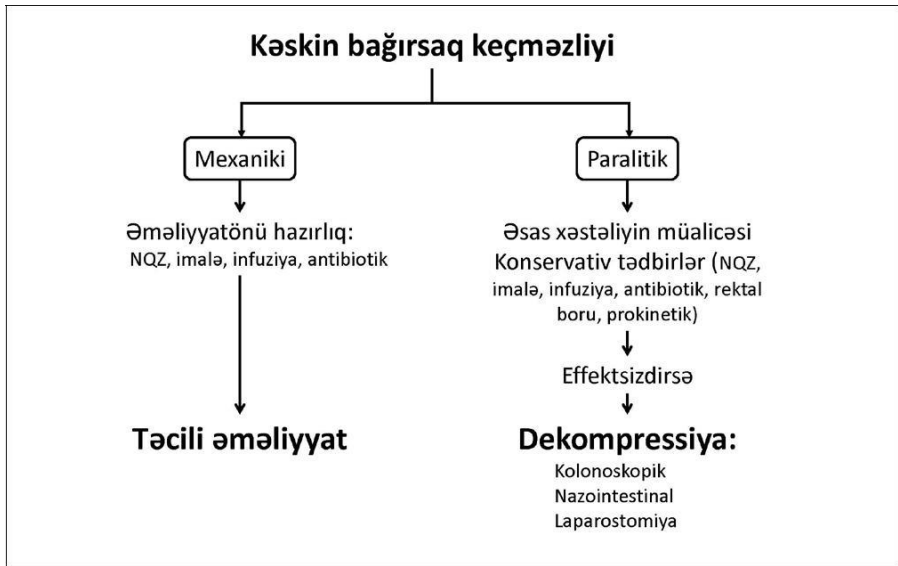
### ***Obstruktiv BK***

• Xəstənin ümumi vəziyyəti stabiləşdikdən sonra bir neçə saat ərzində cərrahi əməliyyat nəzərdə tutulmalıdır.

• Cərrahi əməliyyat üsulu obstruksiyaedici səbəbə görə seçilir. Əməliyyat vaxtı bağırsağın dekompressiyası vacibdir.

• Konservativ tədbirlər (nazoqastral zond, imalə, prokinetiklər, endoskopiya və s.) çox az hallarda (erkən postoperativ keçməzlik, bitişmə mənşəli təkrarlanan BK, radiasion enterit, Crohn xəstəliyi, divertikulit, peritoneal karsinomatoz və b.) tövsiyə olunur.





Şək. 6. Kəskin bağırsaq keçməzliyində müalicə taktikası

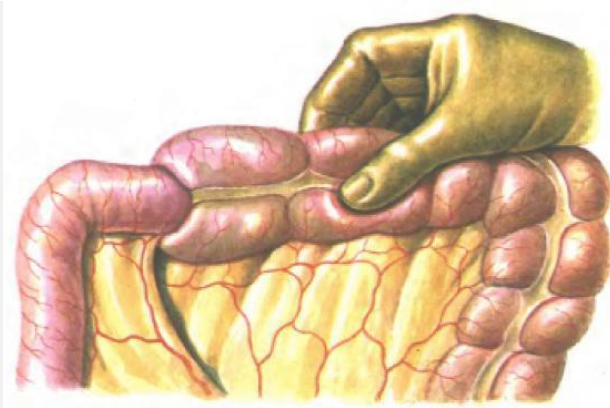### ***Bağırsaq seqmentinin invaginasiyası***

Diaqnostik və müalicə tədbirləri eyni zamanda aparılmalıdır. Uşaqlarda peritonit əlamətləri yoxdursa ilk seçim pnevmokolon, imalə və ya kontrastlı irriqorafiyadır. Bu fayda verərsə xəstə xəstələr həkim nəzarətində saxlanılmalıdır.

Pnevmokolon faydasız olduqda və ya peritonit əlamətləri başladıqda (davam etdikdə) cərrahi əməliyyat göstərişdir. Laparoskopik və ya açıq üsulla dezinvaginasiya və ya rezeksiya edilir. Cərrahi əməliyyat üsulu invaginasiyanın əmələgəlmə vaxtı və bağırsağın həyat qabiliyyətini saxlaması səviyyəsinə görə seçilir. Bağırsağın həyat qabiliyyəti saxlanıldıqda dezinvaginasiya, əks hallarda, o cümlədən şübhəli vəziyyətlərdə sağlam hüdudlarda rezeksiya icra edilməlidir (şək. 7).

### ***Hissəvi obstruksiya***

- İlk müalicə tədbirləri ilə xəstə stabiləşdirilir və bağırsaq fəaliyyətinin bərpası izlənilməlidir.
- BK aradan qalxmazsa və ya bir neçə gün ərzində təkrarlanarsa cərrahi əməliyyat edilməlidir.



Şək.7. İnvaginasiya tipli nazik bağırsağ keçməzliyi (rəsm)

### **Postoperativ parez**

• Əksər xəstələrdə yetərli ağrısızlaşdırma, erkən aktivləşdirmə, su-elektrolit balansının korreksiyası və yüngül prokinetiklər (metoklopramid) 48-72 saat ərzində bağırsağ fəaliyyətinin bərpasına səbəb olur.

• 72 saatdan çox davam edən parezə parolitik BK kimi yanaşılmalı və müalicə edilməlidir.

### **Paralitik BK**

• Paralitik BK-nin müalicə tədbirlərinə əsas xəstəliyin aradan qaldırılması və konservativ müalicə aiddir.

• Konservativ müalicə tədbirlərinə elektrolitlərin korreksiyası, bağırsağın stimulyasiyası (prokinetik infuziyası - neostiqmin 2 mg/saat), nazoqastral zond, rektal zond, kolonoskopik dekompressiya, ödem ələhinə müalicə (albumin, diuretik) aiddir.

• Abdominal kompartman olarsa laparostoma qoyulur.

• İntestinal psevdooobstruksiya

İlkin tədbirlərə (aktivləşdirmə, nazoqastral zond, infuziya, elektrolit korreksiyası) əlavə olaraq imalə edilir və rektal boru qoyulur. Bu tədbirlər faydasız olarsa prokinetik infuziyası (neostiqmin 2 mg/saat) başlandırılır. Klinik effekt əldə edilmədikdə və ya kor bağırsağın diametri 12 sm-dən çoxdursa təcili kolonoskopik dekompressiya olunmalıdır. Kolonoskopik dekompressiya 70-90% hallarda effektiv olur, lakin 10-30% xəstələrdə residiv baş verir. Perforasiya və peritonit təcili əməliyyata - total kolektomiya və ileostomiya əməliyyatına göstərişdir.

## **KOR İLGƏK SİNDROMU (DURĞUN BAĞIRSAQ SİNDROMU)**

### **Tərif**

• Kor ilgək və ya durğun bağırsağ sindromu nazik bağırsaqda bakteriyaların çox artması ilə (bakteriyaların miqdarı  $>10^5/\text{ml}$ ) əlaqədar meydana çıxan funksional pozğunluqlar (diareya, steatoreya) və malabsorbsiyadır.

• Malabsorbsiya malnutrisiyaya, sepsisə və böyrək çatmazlığına gətirib çıxara bilər.

### **Diaqnostik əlamətlər**

• Malabsorbsiya əlamətləri (diareya, steatoreya, anemiya, arıqlama)

- Bağırsaqda bakteriyaların çoxalması
- Bağırsağ patologiyası (cərrahi və digər)

### **Təsnifat**

#### **Səbəbinə görə**

Cərrahi səbəbli

Qeyri-cərrahi səbəbli

### **Səbəblər**

• Bağırsaqda bakteriyalarən çoxalmasına səbəb olan xəstəliklər şərti olaraq cərrahi əməliyyat tələb edən (cərrahi) və etməyən (qeyri - cərrahi) səbəblərə ayrılır.

#### **» Cərrahi səbəblər:**

- ◇ Striktur
- ◇ Divertikul
- ◇ Kor bağırsağ seqmenti
- ◇ Fistul

#### **» Qeyri-cərrahi səbəblər:**

- ◇ Durğunluq (skleroderma)
- ◇ İmmun çatmazlıq

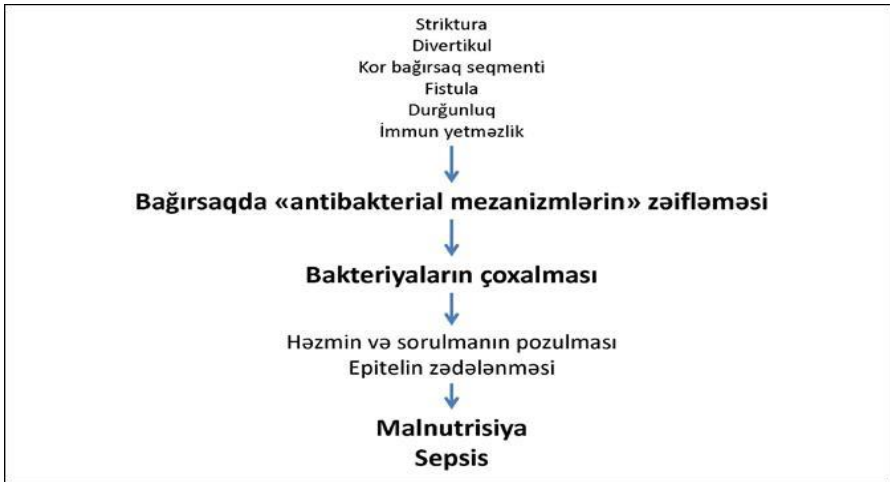• Cərrahi korreksiya tələb edən səbəblər (striktur, kor ilgək, fistul və s.) xəstələrin  $\frac{1}{3}$ -də rast gəlinir.

## Patogenez

• Normada nazik bağırsaqlarda bakteriyaların miqdarı  $10^5/\text{ml}$  -dən az olur və aşağıdakı “antibakterial mexanizmlər” bakteriyaların bağırsaqdaxili inkişafına mane olur:

- » Daimi axın (peristaltizm)
- » Mioelektrik kompleks (“bağırsaqların təmizlikçisi”)
- » Mədənin turş mühiti
- » Yerli immunoqlobulinlər
- » Kolointestinal reflüksün əngəllənməsi

Bu mexanizmlərin zəifləməsi bağırsaqların daxilində bakteriyaların artmasına şərait yaradır (şək. 8). Artmış bakteriyalar bir tərəfdən qida maddələrini parçalayır, digər tərəfdən bağırsaqların epitelini zədələyir, həzmin davamını və sorulmanı pozurlar. Nəticədə qida azlığı və sepsis baş verir.



Şək. 8. Durgun ilgək sindromunun patogenezi

## Klinik gedişi və ağırlaşmaları

• Başlanğıcda bağırsaqlarda sorulmanın pozulmasına görə malabsorbsiya əlamətləri olur, sonra malnutrisiya, sepsis və böyrək çatmazlığı kimi ağırlaşmalar inkişaf edir.

• Qida maddələrinin, xüsusilə yağların, vitaminlərin, karbohidratların və zülalların sorulmasının pozulması ağır qida defisitinə səbəb olur. Nəticədə orqanımın müdafiə qabiliyyəti zəifləyir və sepsis inkişaf edir.

• Su və elektrolitlərin sorulmasının azalması böyrək daşlarının və çatmazlığının inkişafı üçün şərait yaradır.

• Kor ilgək sindromunun səbəbi aradan qalxarsa (qaldırılsa) əksər hallarda xəstələrin ümumi vəziyyəti yaxşılaşır. Əks halda artmaqda davam edən sepsis xəstənin ölümünə səbəb olur.

### *Ağırlaşmalar*

- Malnutrisiya
- Sepsis
- Böyrək daşları və çatmazlığı

### **Klinika**

» Qısa ilgək sindromu sorulmanın pozulması və ağırlaşma əlamətləri (malnutrisiya, sepsis, böyrək çatmazlığı) ilə təzahür edir.

» Malabsorbsiya əlamətləri:

» Diarreya

» Steatoreya

» Meqablastik anemiya (B<sub>12</sub> vitamini çatmazlığı)

» Hipokalsiemiya

» Bakteriyaların qida maddələrini parçalaması və epiteli zədələməsi nəticəsində sorulma zəifləyir. Bu **diareyaya** səbəb olur (osmotik diareya).

» Bakteriyaların öd turşularını dekonyuqasiya və dehidroksilasiya etməsi nəticəsində triqliseridlərin həlli və sorulması pozulur, **steatoreya** baş verir.

» Bağırsaqda sorulmayan yağ turşuları ilə kalsiumun birləşməsi **hipokalsiemiyanın** meydana çıxmasına səbəb olur.

» Bakteriyaların B<sub>12</sub> vitaminini ifrat mənimsəməsi nəticəsində bu vitaminin çatmazlığı və **ya meqablastik anemiya** baş verir.

» Son olaraq arıqlama, ümumi zəiflik kimi malnutrisiya əlamətləri də meydana çıxır.

### **Diaqnostika**

#### **Şübhə**

• Malabsorbsiya əlamətləri olan xəstələrdə kor ilgək sindromundan şübhələnmək lazımdır.

#### **Dəqiqləşdirmə**

• Kor ilgək sindromunu dəqiqləşdirmək üçün 3 meyar vacibdir:

» Malabsorbsiya əlamətləri

» Bağırsaqda bakteriya çoxalması

» Bağırsaq patologiyası (cərrahi və digər)

• Malabsorbsiyanın klinik və laborator olaraq təsdiq (inkar) etmək olar:

» Klinik - diareya, steatoreya, arıqlama

» Laborator – B<sub>12</sub> vitamininin sorulması testi (Şilling testi), nəcisdə yağların, qanda kalsiumun miqdarını təyini, D-ksiloza testi. Bu müayinələr arasında nəfəsdə nişanlanmış <sup>14</sup>C-D-ksilozanın təyini testi ən dəqiq müayinə üsuludur.

• Bağırsağ mənəzində bakteriyaların ifrat çoxalmasını təyin etmək üçün endoskopik yolla nazik bağırsaqdan götürülmüş kultür nümunəsinin bakterioloji müayinəsi aparılmalıdır. Bakteriyaların miqdarının 10<sup>5</sup>/ml – dən çox olması kor ilgək sindromuna xasdır.

• Nazik bağırsağın cərrahi və ya qeyri-cərrahi patologiyalarının diaqnostikası üçün KT və endoskopiya (biopsiya ilə) müayinələrinin aparılması vacibdir.

### *Səbəbin təyini*

• Kor ilgək sindromunun cərrahi və ya qeyri-cərrahi səbəbinin təyini üçün KT ilk müayinə üsuludur. Göstərişə görə endoskopiya, laparoskopiya və digər müayinələr də aparıla bilər.

• Diarreya törədən digər səbəblərin inkarı vacibdir:

» Osmotik diareyalar

» Sekretor diareyalar

» İltihabi diareyalar

» Hipermotorika

### **Müalicə**

• İlk növbədə **qida azlığı aradan** qaldırılmalı (enteral və parenteral qidalandırma), sonra səbəbə uyğun müalicə üsulu seçilməlidir:

» Cərrahi səbəb müəyyən edildikdə mənbəni aradan qaldırmaq üçün **müvafiq cərrahi əməliyyat yerinə** yetirilməlidir: divertikul-, fistulektomiya, kor ilgəyin, strikturun, törəmənin aradan qaldırılması və s.

» Qeyri-cərrahi mənşəli malbasorbsiyalar zamanı: **etiotrop** müalicə, yanaşı **antibiotikoterapiya, antidiareya** (oktreotid, loperamid və b.) müalicəsi və **dəstək (nutritiv)** müalicəsi

## QISA BAĞIRAQ SİNDROMU

### **Tərifi**

• malabsorbtiv çatmazlığının digər formalarına kəskin bağırsaq keçməzliyi və kor ilgək sindromu aid edilə bilər.

### **Diaqnostik əlamətlər**

• Böyükhəcmli Qısa bağırsaq sindromu bağırsağın geniş rezeksiyalarından sonra meydana gələn ağır dərəcəli malabsorbsiyadır (sorulma çatmazlığıdır).

• Bu sindrom bağırsağın funksional çatmazlığının elə dərəcəsidir ki, rezeksiyadan sonra qalmış bağırsaq orqanizmə lazım olan miqdarda qida maddələri və suyun sorulmasını təmin etmir və dəstək müalicəsiz yaşama mümkün olmur.

Bağırsağın rezeksiyadan sonra ağır diareya və kəskin malnutrisiya

### **Təsnifat**

#### **Mərhələsinə görə:**

Kəskin diareya

Adaptasiya

Stablizasiya

### **Etiologiya**

• Qısa bağırsaq sindromunun əsas səbəbi geniş həcmli rezeksiyadır.  
• Geniş həcmli rezeksiyaların səbəbləri böyüklərdə massiv travma, bağırsağın iltihab xəstəlikləri, tromboz, törəmələr, uşaqlarda atreziya, nekrotik enterokolit, burulmalar və nekrozdur.

### **Patogenez**

• Normada NB-ın uzunluğu 3-6 m arasındadır, sorulma səthi təxminən futbol meydançasının sahəsinə yaxındır və sorulma imkanları gündəlik ehtiyacdən dəfələrlə çoxdur (gün ərzində daxil olan 10 litr mayenin 9 l-i, qida maddələrinin böyük əksəriyyəti sorulur).

• NB-ın 60-70%-ə qədəri rezeksiya olunduqda həzm defisiti qısa müddətlərdə kompensasiya olunur və ağır sorulma çatmazlığı baş vermir.

• Rezeksiyadan sonra 100-120 sm-dən az nazik bağırsaq qaldıqda (və ya 150 sm-dən az NB və ya 75 sm-dən az kolon saxlanılırsa) sorulma səthinin kəskin azalması nəticəsində ağır dərəcəli malabsorbsiya baş verir.

- Sorulmanın kəskin azalması nəticəsində bağırsağ möhtəviyyəti və su diareya ilə itirilir, kəskin su-elektrolit və qida defisiti meydana çıxır və dəstək müalicəsi olmazsa qısa müddətdə həyat üçün təhlükə yaranar.

- Geniş rezeksiyalardan, xüsusilə acı bağırsağın rezeksiyasından sonra adətən mədənin hipersekresiyası (acı bağırsağ hormonları mədənin sekresiyasını azaldır) baş verir. Nəticədə diareya və elektrolit pozğunluqları daha da dərinləşir.

### **Gediş və ağırlaşmalar**

Şerti olaraq **diareya, adaptasiya və stabilləşmə** mərhələləri ayırd olunur:

- **Diareya mərhələsi** əməliyyatdan sonrakı ilk saatlardan başlayır, ağır diareya və mədənin hipersekresiyası ilə xarakterizə olunur. Bağırsaqdan gündəlik 2 l-dən çox möhtəviyyət itirilir, oral qidalanma kifayətsizdir, parenteral dəstək tələb edilir. Bu müddət bir neçə həftədən 3 aya qədər davam edir.

- **Adaptasiya dövründə** NB-in genişlənməsi, uzanması, divarının qalınlaşması, büküşlərin hipertrofiyası, xovların uzanması, kriptlərin dərinləşməsi kimi kompensator dəyişikliklərin hesabına sorulma səthi artır, diareya nisbətən azalır. Bu mərhələ 2 ilə qədər davam edir və intravenoz dəstəklə yanaşı oral qidalandırma tələb olunur. Adaptasiya prosesində enteral yolla daxil olan qida maddələri, xüsusilə glutamin, arginin, yağ turşuları mühüm trofik rol oynayırlar. Digər tərəfdən NB-in hormonlarının (glükogenə bənzər böyümə faktoru (GLP), insulinəbənzər böyümə faktoru (İLGF), epidermal böyümə faktoru və b.) əhəmiyyəti böyükdür.

- **Stabilləşmə** mərhələsində NB-in orqanizmi su və qidalarla təmin etmə imkanları yetərli səviyyəyə yaxınlaşır və bədən çəkisinin ideal çəkiddən fərqi 20%-dən çox olmur. Lakin yağların sorulması tam bərpa olunmur.

### **Ağırlaşmalar:**

- dehidratasiya
- elektrolit pozğunluqları
- kateter sepsisi
- qaraciyər çatmazlığı
- xolesistolitiaz
- nefrolitiaz (hiperoksaluriya)
- disbakterioz



## **Klinika və diaqnostika**

- Qısa bağırsaq sindromu adətən əməliyyatdan sonrakı ilk günlərdə ağır diareya (gündə 2 l-dən çox) əlaməti ilə təzahür edir.
- Proqressiv arıqlama, steatoreya, dihidratasiya, elektrolit pozğunluqları, qanda proteinlərin miqdarının azlaması, kəskin zəiflik müşahidə edilir.
- Oral qidalanma yetərsizdir və o, diareyanı artırır.
- Böyük həcmli rezeksiyadan sonra ağır diareya və kəskin nutrisiya əlamətləri diaqnozu dəqiqləşdirir.

## **Müalicə**

- Qısa bağırsaq sindromunun müalicəsində konservativ və cərrahi tədbirlər həyata keçirilir.

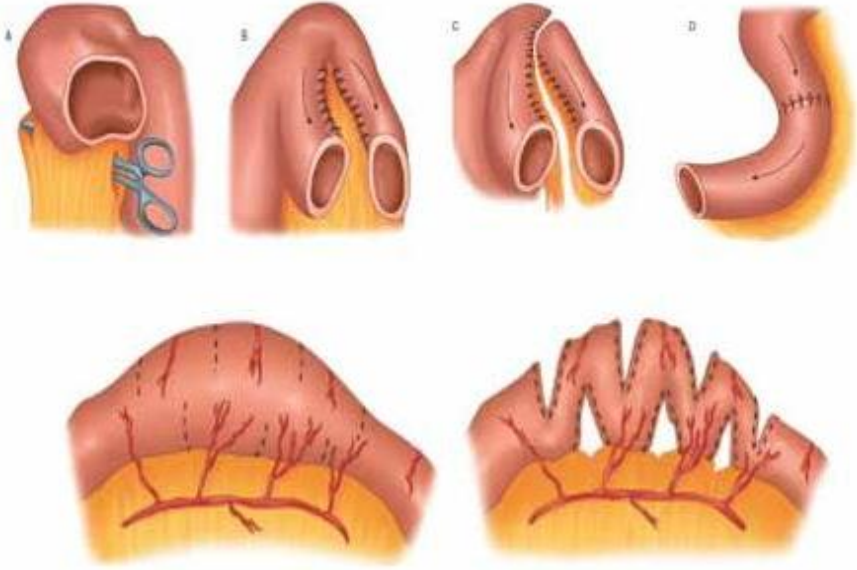
### ***Konservativ müalicə***

- Konservativ tədbirlər əsasən **dəstək xarakterlidir**, ağırlaşmaların qarşısını almaq və adaptasiyanı gözləmək prinsipləri üzərində qurulur;
- Müalicə tədbirləri mərhələli şəkildə aparılır;
- İlk mərhələdə stabilləşdirmə və həyat üçün təhlükəli ağırlaşmaların profilaktikası həyata keçirilir:
  - » oral qidalandırma dayandırılır
  - » parenteral qidalar və maye verilir
  - » mədənin sekresiyasını azaltmaq üçün hidrogen körüyü (pompa) blokatorları və ya H<sub>2</sub> reseptorlarının blokatorları təyin edilir.
- II mərhələdə qidalandırma ilə yanaşı NB-ın adaptasiyasını təmin edən tədbirlər həyata keçirilir:
  - » parenteral qidalandırma davam etdirilir
  - » tədricən oral qidalandırmaya başlanılır
  - » regenerativ preparatlar: qlutamin, arginin, teduglutide (glükogenə-bənzər peptidin analoqu)
  - » diareyanın azaldılması üçün: pəhriz (azosmotik və az miqdarda), hipokinetik preparatlar (loperamid, sandostatin, atropin, narkotik analgetiklər və s.), xolesteramin və b.
- III mərhələdə oral qidalanma artırılır, parenteral qidalandırma kəsilir.

### ***Cərrahi müalicə***

- Klinik praktikada qısa bağırsaq sindromunun 3 növ cərrahi müalicə üsulu tətbiq olunur:
  - » enteroplastika - bağırsağı uzatma və ya genişləndirmə (şək. 9)
  - » antiperistaltik əməliyyatlar
  - » bağırsağın transplantasiyası (şək. 10).

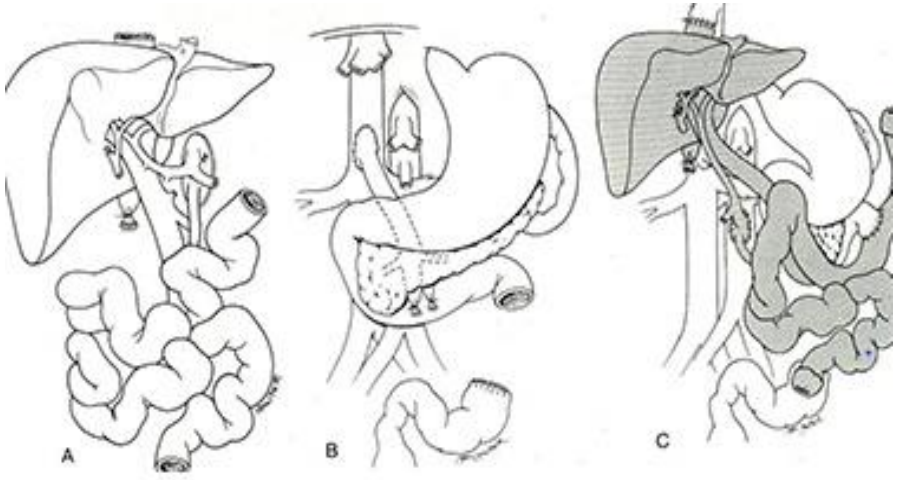
- Enteroplastika və antiperistaltik əməliyyatlar adaptasiya baş verməyən xəstələrdə tətbiq edilir.
- Cərrahi ağırlaşmalar, xüsusilə ağır qaraciyər disfunksiyası və nəzarət oluna bilməyən kateter sepsisi bağırsağın transplatasiyasına göstərişlərdir.



*Şək. 9. Nazik bağırsağı uzatma əməliyyatları*

Nazik bağırsağın transpalantasiyasına göstərişlər:

1. NB-ın subtotal (total) rezeksiyası;
2. Qısa bağırsaq sindromu olan xəstələrdə tam parenteral qidalandırılmanın mümkünsüzlüyü (kateter sepsisi, artan qaraciyər çatmazlığı);
3. Çöz arteriyalarının və (və ya) venalarının trombozuna görə NB-ın qidalanmasının pozğunluğu;
4. NB-ın qeyri-okklüzion infarktı;
5. NB-ın böyük hissəsinin Crohn xəstəliyi (malabsorbsiya sindromu):
6. Şüa enteriti (NB-ın böyük hissəsinin radioloji zədələnməsi).



*Şək.10. Nazik bağırsağın transplantasiyası: A. Donor, B. Resipient, C. Köçürülmədən sonra (sxematik təsvir)*

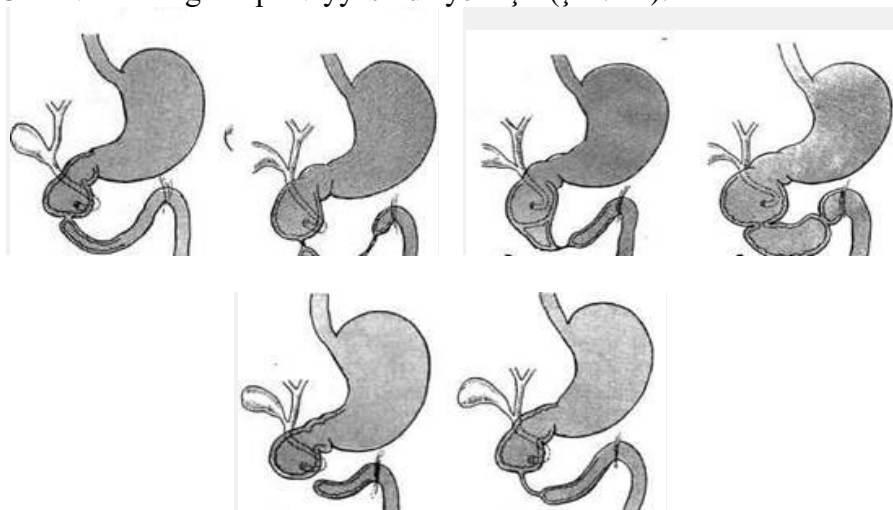
## NAZİK BAĞIRSAĞIN ANOMALİYALARI VƏ İNKİŞAF QÜSURLARI

Nazik bağırsağın inkişaf anomaliyaları və qüsurları embriogenin müxtəlif pozğunluqlarının nəticəsidir. Hər 6000 canlı yenidoğulmuşun 1-də rast gəlinir.

### Təsnifatı

1. Bağırsaq borusunun inkişaf qüsurları;
2. Bağırsaq divarının inkişaf qüsurları;
3. Bağırsağın fırlanmasının (malrotasiya, nonrotasiya) və fiksasiyasının pozğunluqları;
4. Yumurta sarısı (vitello-intestinal və ya omfalo-mezenterik) axarının involyusion qüsurları.

Bağırsaq borusunun inkişaf qüsurları arasında stenozlar və atreziyalar üstünlük təşkil edir, tək və ya çoxsaylı olurlar. Bu qüsurlar hər 5000 canlı yenidoğulmuşun 1-də rast gəlinir və onların 95-96%-i OBB və acı bağırsağ səviyyəsində yerləşir (şək. 11).



Şək. 11. Onikibarmaq bağırsağın atreziyası variantları  
(sxematik təsvirlər)

Stenoz zamanı bağırsağın mənfəzi müxtəlif səviyyədə daralır. Bəzən daralmalar və normal hissələr növbələşir, təsbehşəkilli, yaxud sosisşəkilli görkəm alırlar. Atreziyada bağırsağ boyunca bir və ya bir neçə yerdə boru fibroz qaytan (atma) ilə əvəzlənir, qaytanlar (atmalar) nahiyəsində bağırsağın mənfəzi tamamilə qapanır. Atreziyanın membranlı for-

maları da təsadüf olunur. Membranın mərkəzində dəlik olduqda bağırsağ keçiriciliyi pozulmur və ya az pozulur. Tam, dəliksiz membran olduqda doğuşun ilk günlərində kəskin bağırsağ keçməzliyi əlamətləri baş verir.

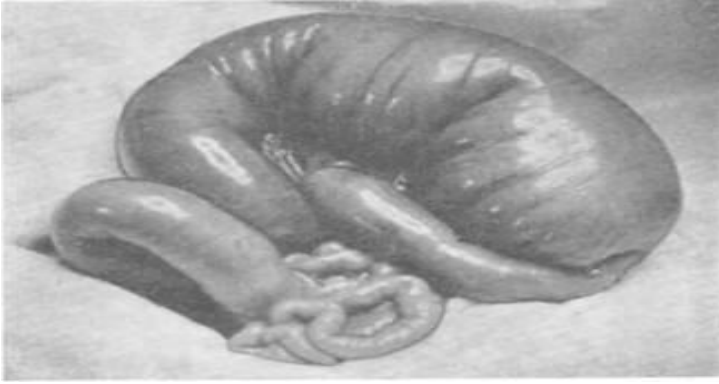### Nazik bağırsağın atreziyası və stenozu

Populyasiya arasında NB-ın atreziyası 1:10000, stenozu isə 1:27000 nisbətində rast gəlinir. Bu qüsurlara görə yenidoğulmuşların 1%-i ilk 1 ay ərzində ölürlər. Stenoz bağırsağın lokal daralmasıdır, adətən keçiricilik pozulmur və ya az pozulur. Həmin hissədə müsəriqənin defekti olmur, bağırsağın uzunluğu normal olur.

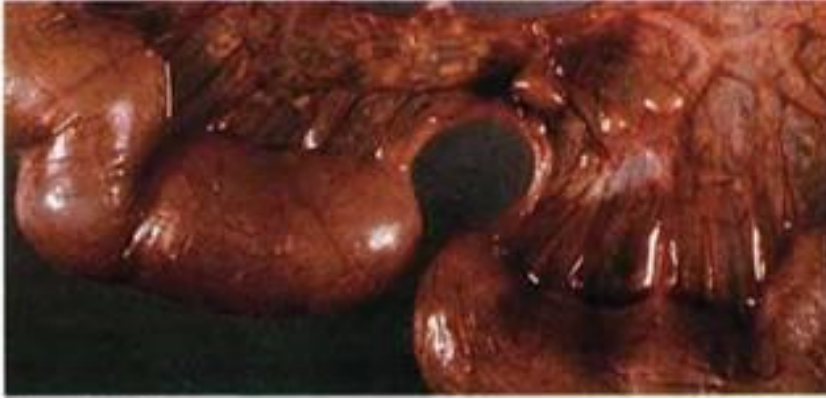OBB-ın yuxarı horizontal və enən hissələrində atreziya, distal hissələrində isə stenoz çox müşahidə edilir. Böyük duodenal məməcik səviyyəsində atreziya xoleдохun genişlənməsi ilə birləşərək rast gəldiyindən T-şəkilli atreziya adlandırılır.

Atreziyanın aşağıdakı 4 tipi ayırılır:

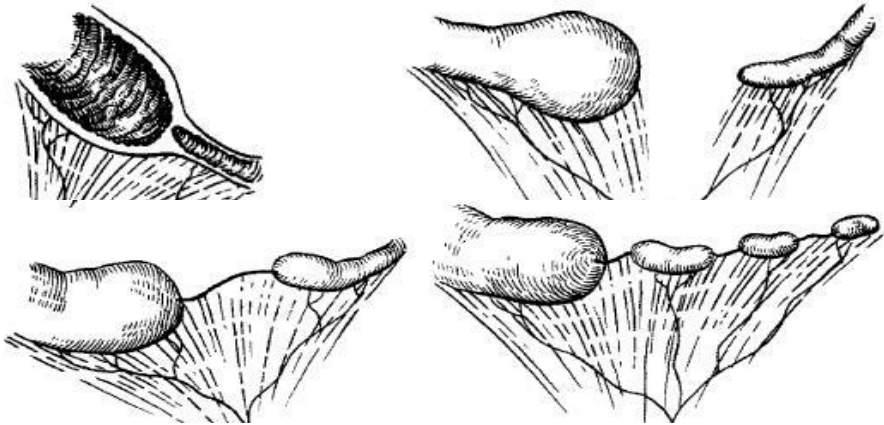
- **I tip** (23%) – bağırsağın mənfəzində membran olur, bağırsağın uzunluğu normaldır, müsəriqə defektsizdir, bağırsağın fasiləliyi pozulmur. Membranın defekti (dəliyi, dəlikləri, yarığı) olduqda bağırsağ keçiriciliyi az pozulur və ya pozulmur, tam membran olduqda isə pozulur.
- **II tip** (10%) genişlənməmiş proksimal segment kor qurtarır və müsəriqənin kənarından keçən qaytanla bağırsağın növbəti, yapışmış segmentinə birləşir. Bəzən belə segmentlər bir neçə olur və onları bir-biri ilə qaytanlar birləşdirir (şək. 12). Qaytanların mənfəzi olmur. Müsəriqə defektsizdir, bağırsağın uzunluğu normal hədlərdə olur.
- **III<sup>a</sup> tipi** (16%) II tip kimidir, lakin müsəriqənin V-şəkilli defekti olur və bağırsağ kiçilir.
- **III<sup>b</sup> tipi** və ya “qabıqsız alma dilimi” – “apple peel” (19%) acı bağırsağın proksimal hissəsinin atreziyası (çox vaxt malrotasiya ilə), böyük hissədə yuxarı müsəriqə arteriyası və ya onun şaxələri olmur, müsəriqənin böyük defekti müəyyən edilir. Distal hissə qabıqsız alma diliminə bənzəyir, yoğun bağırsağın sağ qövsündən gələn yeganə arteriya ətrafında vintşəkilli burulur, bağırsağ xeyli qısalmır. Adətən müştərək anomaliyalar da müəyyən edilir (şək. 13).
- **IV tip** (20%) atreziyada bağırsağ ilgəkləri sosişşəkilli görkəm alır, və ya I-III tip atreziyaların kombinasiyası müəyyən edilir. Bağırsağ xeyli qısalmır (şək. 14).



Şək. 12. Nazik bağırsağın atreziyası (II tip)



Şək. 13. Nazik bağırsağın atreziyası (III<sup>a</sup> tipi)



Şək. 14. Nazik bağırsağın atreziyası variantları

Atreziyanın ən çox rast gələn variantı membranoz tipdir. Bu tip daha çox böyük məməcikdən aşağıda yerləşir. Membranda əzələ lifləri olmur. OBB-ın qaytanşəkili atreziyası xeyli az təsadüf olunur.

OBB-ın anomaliyalarının əksəriyyətində MAV-in başının, öd kisəsi və xarici öd axarlarının anomaliyaları (ikiləşmə, atreziya, əlavə öd axarları və s.) müəyyən edilir.

**Klinika.** OBB-ın atreziyası və stenozu yuxarı bağırsağ keçməzliyi əlamətləri ilə təzahür edir. Rh-ji olaraq OBB-ın kəskin genişlənməsi və üfuqi maye səviyyələri müəyyən edilir. Exosonoqrafiyada kəskin genişlənməmiş mədənin və OBB-ın konturları görünür.

Bu anomaliyalar duodenal keçməzlik törədən digər patoloji vəziyyətlərdən (üzükvari MAV, malrotasiya anomaliyaları, yuxarı mezenterial arteriya ilə sıxılma və b.) differensiasiya edilməlidir.

**Müalicəsi** cərrahidir. OBB-ın atreziyası və stenozu zamanı duodeno- və ya qastroeyunostomiya, digər şöbələrin atreziyası və stenozu olduqda isə müvafiq qaydada yeyuno- və ya ileostomiya qoyulması məqsədəuyğundur. II mərhələdə bərpaedici-rekonstruktiv və ya yan-yol əməliyyatlarının icrası tövsiyə olunur: OBB-ın rekonstruksiyası, mədənin Bilroth-II üsulu ilə rezeksiyası və Roux üsulu ilə aparıcı ilgəkdə xoledoxoyeyunostomiya, az hallarda pankreatoduodenal rezeksiya; NB seqmentinin reversiyası (antiperistaltik çevrilməsi), NB-ın uzadılması əməliyyatları, selikli qişanın səthinin artırılması əməliyyatları, NB seqmentləri arasına yoğun bağırsağ seqmentinin autotransplantasiyası, NB-ın transplantasiyası. NB-ın uzadılması əməliyyatları istisna olmaqla digər cərrahi əməliyyatlar eksperimental tədqiqatlar səviyyəsindədirlər.

Cərrahi müalicə olunmuş xəstə uşaqların 90%-i sağ qalır. Bu cərrahi, o cümlədən laparoskopik texnologiyaların tətbiq dairəsinin genişlənməsi, cərrahi taktika və cərrahi əməliyyat üsullarının təkmilləşdirilməsi və anestezioloji-reanimatoloji xidmətin keyfiyyətinin yüksəlməsi ilə əlaqədardır.

NB-ın stenozu və atreziyalarının patogenezinin öyrənilməsi, bağırsağın uzunluğunun saxlanması və ya uzadılması metodikalarının işlənilməsi funksional və metabolik pozğunluqların meydana çıxmasının qarşısını alır, uşağın normal böyüməsinə və inkişafına imkan yaradır.

**Ağırlaşmalar.** Anastomoz tutarsızlığı səbəbindən kəskin peritonit; bitişmə mənşəli bağırsağ keçməzliyi (xroniki, kəskin); strik-

tur(lar) formalaşması; kor ilgək sindromu; qısa bağırsağ sindromu; yerli (əməliyyat yarası) ağırlaşmaları – hematoma, irinləmə, abses, eventrasiya, yırtıq və b.; lokal və ümumi ekstraabdominal ağırlaşmalar – reaktiv plevrit, pleвроpnevmoniya, SİRS və b.

**Proqnoz.** III<sup>b</sup> tip NB atreziyalarında distal seqmentin qanqrenası (7%), anastomoz tutarsızlığı (15%) və striktur(lar) formalaşması (15%) səbəblərindən letallıq 19%-ə qədərdir. Proqnozun əlverişsizliyinə yanaşı, genetik və digər faktorlar da mənfi təsir edir: vaxtından qabaq doğuş (30%), malrotasiya (45%), omfalosele, qastroşizis, Hirshprung xəstəliyi, çoxsaylı atreziyaların olması, SİRS, pnevmoniya, uzunmüddətli parenteral və ya qastrotomik qidalandırılmanın ağırlaşmaları və b.

NB-in 25%-i saxlanıldıqda xəstələrə keyfiyyətli qulluq edilərsə, onların 70%-ə qədəri sağ qalır. Konservativ müalicə və nutrition dəstək hesabına 6-18 ay müddətlərdə bağırsağ uyğunlaşması baş verməyən xəstələrdə qısa bağırsağ sindromunun cərrahi müalicəsi göstərişdir.

### **Onikibarmaq bağırsağın ikiləşməsi (dupplikasiyası)**

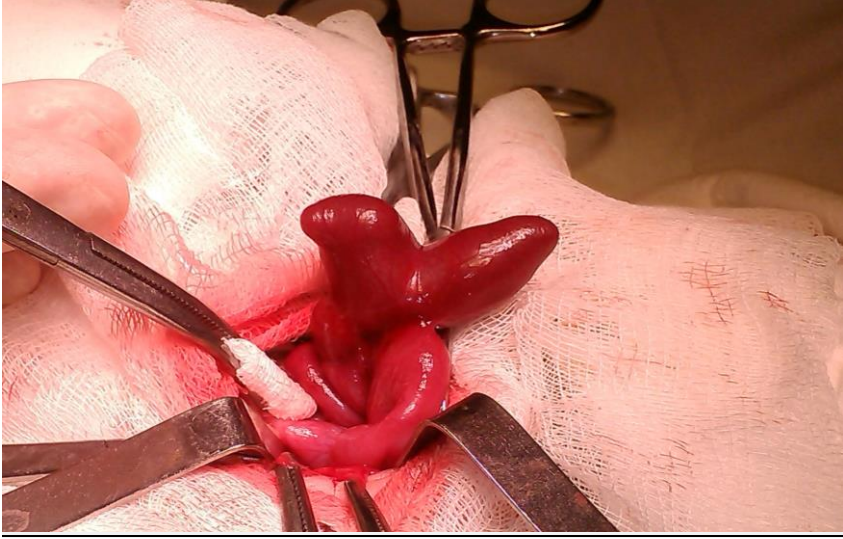
Mədə-bağırsağ sisteminin hissələrinin ikiləşməsinin 4-12%-ni təşkil edir. Kişi-qadın (oğlan-qız) nisbəti təxminən bərabərdir. Adətən daxili üzvlərin əksinə yerləşməsi, öd kisəsinin ikiləşməsi, malrotasiya və fəqərə anomaliyaları ilə müştərək təsadüf olunur.

Son 100 ildə bu anomaliyaya görə cərrahi əməliyyat olunmuş xəstələrin üçdə ikisi yaşlı şəxslərdir. İkiləşmənin sistoz, divertikulabənzər (şək. 15) və borulu (tubulyar) formaları ayırd olunur. Əksər xəstələrdə OBB-ın mənfəzi ilə əlaqə olur. Mədənin ikiləşməsi kimi OBB-ın ikiləşməsinin sistoz formaları xeyli çox müəyyən edilir. OBB-ın yuxarı üfuqi və aşağı enən hissələrinin müsariqə kənarları tipik lokalizasiyalardır. Ölçüləri 1 sm-dən 10 sm-ə qədər olur. Tubulyar ikiləşmə 20 sm-ə qədər uzunluqda ola bilər. Əksər hallarda xoledoxun və ya MAV-in başının sisti hesab edilir. Bəzi hallarda qida borusunun; mədənin və ya nazik bağırsağın digər şöbələrinin dupplikasiyası ilə yanaşı olur.

**Klinika.** OBB-ın ikiləşməsinin erkən simptomu hissəvi duodenal keçməzliklə bağlı qusmadır (yenidoğulmuşlarda requrqitasiya). MAV və (və ya) xoledoxun ikiləşmiş bağırsaqla sıxılması zamanı pankreatit və (və ya) sarılıq əlamətləri meydana çıxır. 10-15% hallarda



ikiləşmiş bağırsağın selikli qişası mədənin selikli qişası təşkil etdiyindən xoralaşmaya və qanaxmaya meyillik olur.



*Şək. 15. Onikibarmaq bağırsağın ikiləşməsi*

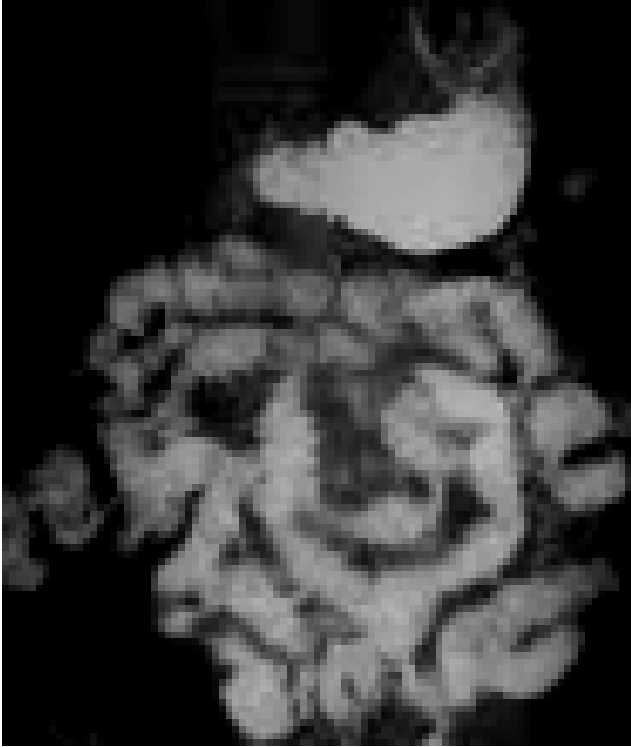**Diaqnostika.** Uzunmüddətli anamnez, arıqlama, qarında kütlənin əllənməsi, tutmaşəkili qarın ağrıları, duodenal keçməzliyə bağlı qusma (requrqitasiya) və ektopik mədə mukozasının xoralaşmasına görə qanaxma (qanlı qusma, melena) hadisələri, diaqnostik şübhə əlamətləridir. Əksər xəstələrdə Rh-ji müayinə hesabına təmin edilir. Şübhəli hadisələrdə kontrastlı KT, MRT və laparoskopiya müayinələrinin rolu böyükdür. Şüa müayinələri zamanı OBB-ın mənfəzinin dolma defektinə görə daralması müəyyən edilir (şək. 16).

**Differensial diaqnostika.** Nonrotasiya, malrotasiya anomaliyaları, OBB-ın fiksasiya qüsurları, mədənin teratoması, pilorostenoz, həcmli retroperitoneal törəmələr, MBT-nın yuxarı şöbələrinin duplikasiyası.

**Müalicəsi** cərrahidir. Pankreatobiliar sistemin anatomik vacib strukturları ilə intim qonşuluğa görə cərrahi əməliyyat üsulları texniki cəhətdən böyük ustalıq tələb edir. Ona görə də bu əməliyyatlar yüksək səviyyəli, ixtisaslaşmış peşəkar cərrahlar tərəfindən yerinə yetirilməlidir. Roux üsulu ilə aparıcı acı bağırsağ ilgəyində sistoyeyunos-tomiya, ilgəklərərası Brown anastomozunun qoyulması və ektopik

selikli qişanın xaric edilməsi (mukozektomiya) və ya etibarlı mukoklaziyası, sistoduodenostomiya, duodeo-duodenostomiya, duplikaturanın hissəvi və ya total xaric edilməsi, mədənin Bilroth-II üsulu ilə rezeksiyası, sistin marsupializasiyası, hətta pankreatoduodenal rezeksiya əməliyyatları tövsiyə edilir. Lateral duodenostomiya, mukozektomiya və sistin OBB-in mənfəzinə drenaj edilməsi əməliyyatı da icra olunur.

**Proqnoz** əksər xəstələrdə, xüsusilə təcrid olunmuş anomaliyalarda əlverişlidir.



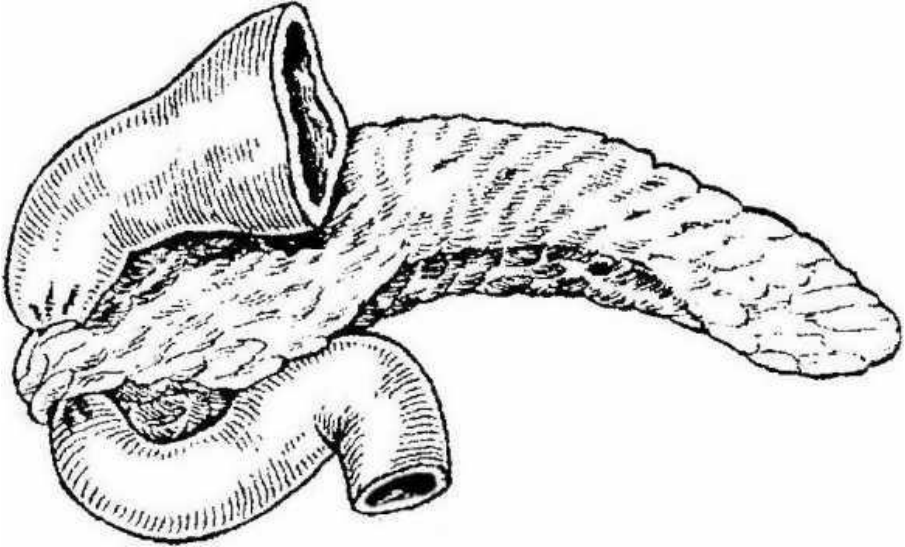
*Şək. 16. Onikibarmaq bağırsağın ikiləşməsi (dolma defekti hesabına mənfəzin daralması)*

**Onikibarmaq bağırsağın ageneziası** - olduqca nadir anadangəlmə qüsurdur. Ədəbiyyatda bu qüsurla birgə akardiya, qaraciyərin və mədəaltı vəzin aplaziyası ilə ölü doğulmuş uşaq haqqında məlumat mövcuddur.

**Üzükvari mədəaltı vəzi** - Mədəaltı vəzin başının parenximası OBB-ın enən hissəsini üzük şəkilində boğaraq sonuncunun keçməzliyini törədir (şək. 17). Adətən MAV-in çatmazlığı olmur. Klinik şəkil duodenumun boğulma dərəcəsindən asılıdır, xroniki və ya kəskin duodenal keçməzlik əlamətləri ilə təzahür edir.

**Diaqnostikada** kontrastlı RH-qrafıya, USM, kontrastlı KT, FDS mühüm rol oynayır.

**Müalicəsi** cərrahidir, boğulmuş hissənin operativ azad edilməsindən ibarətdir.



*Şək. 17. Üzükvari mədəaltı vəzi*

### **Nazik bağırsağın digər şöbələrinin ikiləşməsi (dupplikasiyası)**

Mədə-bağırsaq sisteminin hissələrinin ikiləşməsinin 57%-ni təşkil edir. Əsas etibar ilə ikiləşmənin qalça bağısaq lokalizasiyası müəyyən olunur (şək. 18). Təcrid olunmuş ikiləşmə az təsadüf edir. Əksər hallarda digər bağırsaq anomaliyaları, üzvlərin və sistemlərin yanaşı anomaliyaları və inkişaf qüsurları ilə birgə rast gəlinir.

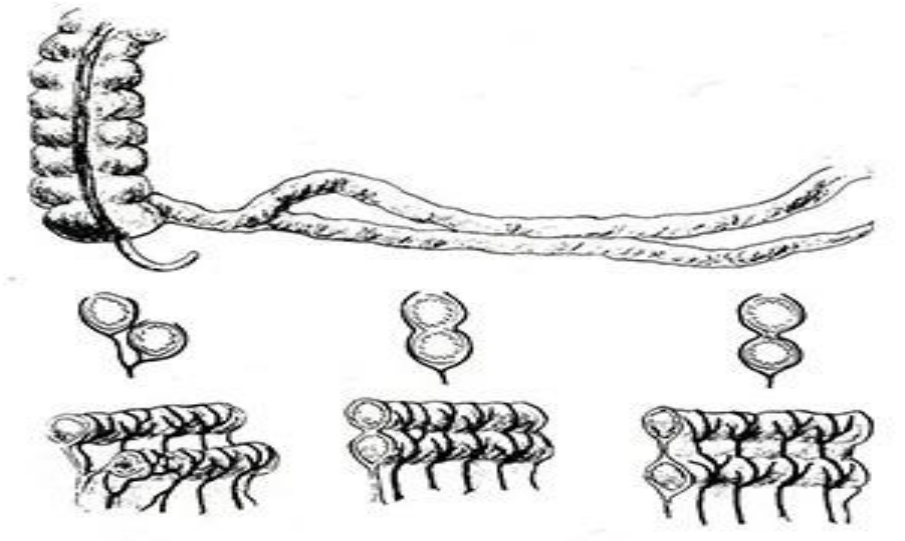
**Klinika** ikiləşmənin lokalizasiyası, növü və formasından, həmçinin selikli qişa ektopiyasından asılıdır. Simptomatika bağırsağın

sıxılma səviyyəsi, dərəcəsi və onun qan təchizatının pozulması dərəcəsindən asılıdır. Əsas əlamətlər qarın ağrıları, ürəkbulanma, qusma, nəcis ifrazının pozulması, melena (ektopik selikli qişa və ya bağırsağın vaskulyarizasiyasının pozulması hesabına) və qarında həcmli kütlənin əllənməsidir. İltihab əlamətləri qoşulduqda klinika kəskinləşir və kəskin appendisitə bənzəyir.

Təcrid olunmuş ikiləşmə zamanı xroniki (bəzən kəskin) bağırsaq keçməzliyi əlamətləri, müştərək anomaliyalar zamanı dominant anomaliyanın klinikası qabarıq olur. Qanaxma yarımkəskin, xroniki, az hallarda kəskin olur.

Qalça bağırsağın ikiləşməsi burulmanın (stranqulyasiyanın) və ya invaginasiyanın səbəbi ola bilər.

İkiləşmiş bağırsağın kəskin genişlənməsinin (kəskin bağırsaq keçməzliyi) və ya qan təchizinin kəskin pozulmasının perforasiya ilə ağırlaması hadisələri də müəyyən edilir.



Şək. 18. Nazik bağırsağın ikiləşməsi

**Diaqnostika.** Xüsusilə müştərək anomaliyalar zamanı çətindir. Anamnestik məlumatlar (düz bağırsaqdan periodik qanaxmalar, residiv qarın ağrıları, nəcis ifrazının qəbizliyə meyilliliyi), palpator kütlə əllənməsi, kontrastlı RH-ji və KT müayinələri (genişlənmiş proksimal (gətirici) bağırsaq ilgəyi, kontrastın haçalanması, kəskin

hallarda üfuqi maye-qaz səviyyələri), laparoskopiya diaqnozunu qoyulmasında çox mühümdür.

**Differensial diaqnostika.** Qarın boşluğunun istənilən həcmli törəməsi, xüsusilə limfangioma, mezenterial sist(oma); azan, hərəkətli böyrək. Mezenterial sist(oma) və limfangiomanın əzələ toxuması olmur, divaları incədir, çoxhücrəli (kameralı) olurlar, müstəqil damarları hesabına qan təchizi bağırsaqdan ayrı olur.

**Müalicəsi** cərrahidir. Təcrid olunmuş və bir-biri ilə əlaqəli ikiləşmə zamanı ekonom rezeksiya və uc-uca entero-enteroanastomoz qoyulması göstərişdir. Ensiz əsaslı enterosistoma olduqda bağırsağın həmin seqmentinin pəzəkəkilli rezeksiyası, enli əsas olduqda isə birincili qənaətcil (ekonom) rezeksiya tövsiyə edilir. Müştərək anomaliyalar zamanı çoxmərhələli cərrahi əməliyyatlara üstünlük verilir. İlk mərhələdə dominant klinikaya malik anomaliya aradan qaldırılır.

**Proqnoz** əksər xəstələrdə, xüsusilə təcrid olunmuş anomaliyalarda əlverişlidir.

### **Nazik bağırsağ divarının inkişaf qüsurları**

Bağırsağ divarının bir və ya bir neçə seqmentində sinir aparatının (parasimpatik sinir kəlləflərinin) olmaması və ya hipoplaziyası zamanı həmin seqment(lər)in hərəkəti funksiyası pozulur, bağırsağ möhtəviyyatının evakuasiyası ləngiyir (**neyrogen ileus**).

Bağırsağ divarının inkişaf qüsurları içərisində müxtəlif ölçülü divertikullar və divertikulyoz daha çox rast gəlinir.

### **Nazik bağırsağın divertikulları**

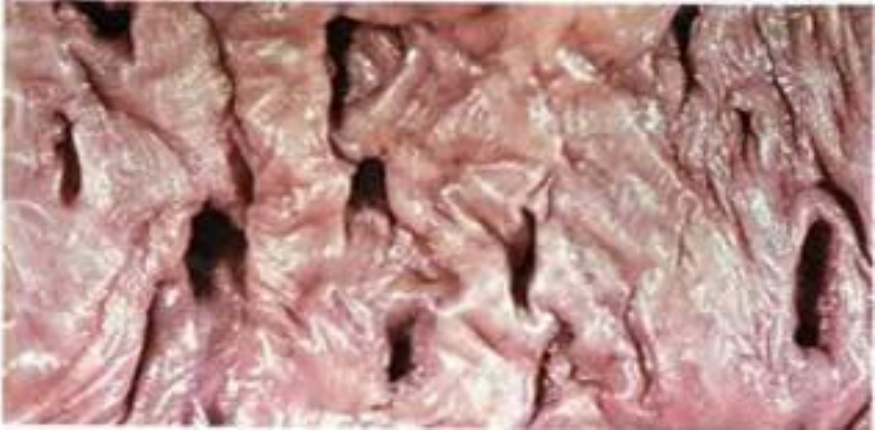Nazik bağırsağın divertikulları – bağırsağ divarından çıxan və onun mənfəzi ilə əlaqəli kor kisədir. Çoxsaylı, bir-birinə yaxın divertikullar divertikulyoz adlanır. Kişilər arasında daha çox yayılmışdır.

**Yayılməsi** – autopsiya məlumatlarına görə 1%, enteroqrafiya məlumatlarına görə 2%. Xəstələrin 75%-də divertikulyoz müəyyən edilir.

**Lokalizasiyası** – divertikullar ən çox acı, ən az OBB-da yerləşirlər.

**Ölçüləri** – 1-2 sm-dən 4-5 sm-ə qədər. Klinik cərrahlıqda böyük və nəhəng ölçülü divertikullara da rast gəlinir.

**Təsnifatı:** Həqiqi (anadangəlmə) divertikullar – müsariqə divarının əks tərəfində yerləşirlər, bağırsağın bütün qatlarından təşkil olunmuşdur, selikli qişasında NB epitelü üstün olsa da mədə və mədəaltı vəzi epitelü hüceyrələrinin ektopiyası müəyyən edilir. Yalançı (qazanılmış) divertikulların əzələ qatı olmur, əksər hallarda NB-ın müsariqə divarında yerləşirlər. Bağırsağ divarının bitişmələr və fibroz atmalarla dartılması hesabına formalaşırlar (traksiyon divertikullar). Məhdud seqmentdə (sahədə) çoxsaylı divertikullar divertikulyoz adlandırılır (şək. 19).



*Şək. 19. Nazik bağırsağın divertikulyozu*

**Klinika.** Ağırlaşmasız divertikullar asimptomatikdir, təsadüfi müayinələr və ya intraoperasion olaraq aşkar edilirlər.

#### **Ağırlaşmaları**

**Divertikulit** – 6-10% xəstələrdə rast gəlir, divertikul mənəfəzinə patogen floranın kontaminasiyası, divertikuldan möhtəviyyatın evakuasiyanın pozulması hesabına inkişaf edir. Klinik baxımdan kəskin appendisitə oxşardır, qarında – daha çox sağ qalça və (və ya) göbəkətrafi nahiyələrdə, hipoqastral nahiyədə ağrılarla başlayır. Qusma, bədən hərərətinin subfebril hədlərə qədər yüksəlməsi, ümumi zəiflik, laborator olaraq leykositoz, sola meyillilik, EÇS-nin artması xarakterikdir.

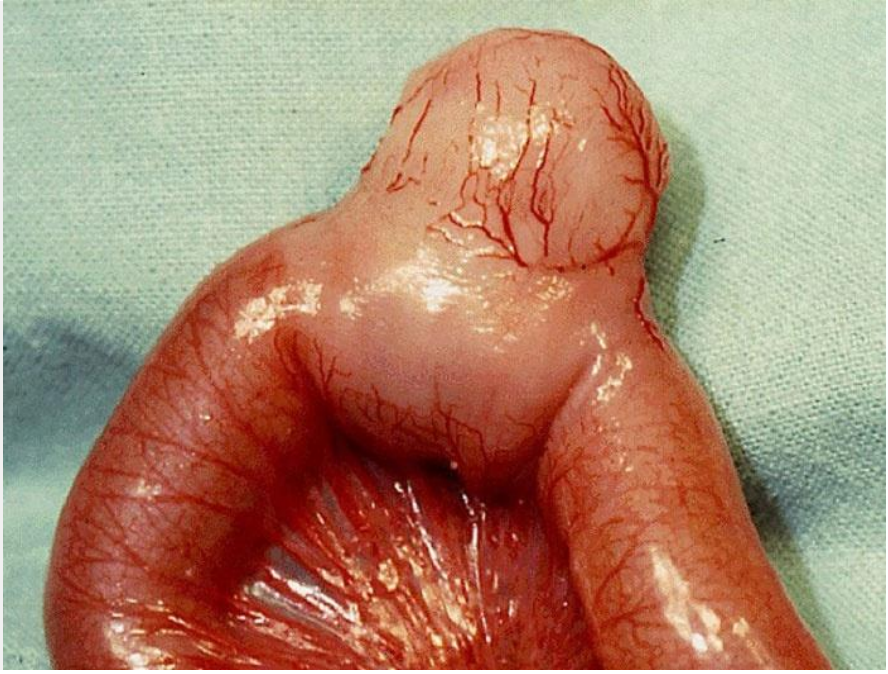
**Qanaxma** – Mədə və ya mədəaltı vəzin selikli qişasının epitel hüceyrələrinin ektopiyası səbəbindən endokrin G-hüceyrələrindən gastrin sintezi HCl produksiyasını stimullaşdırır, selikli qişada eroziyaların, xoraların əmələ gəlməsi ilə nəticələnir. Xora mənşəli qanaxmalar massiv, təkrari, az hallarda profuz olur. Klinik olaraq kəskin anemiya və melena ilə təzahür edir. Diaqnostikada kapsul enteroskopiyası, radionuklid müayinə və selektiv angiografiya mühüm rol oynayır.

**Perforasiya** – adətən divertikulit fonunda baş verir. Nəcis daşları və ya yad cisimlər tərəfindən divertikul divarında əmələ gəlmiş yataq yaralarının dərinləşməsi perforasiyaya səbəb ola bilər. Az hallarda rast gəlir. Kəskin ağrılarla başlayır, daha sonra kəskin peritonit, funksional bağırsağ keçməzliyi və intoksikasiya əlamətləri meydana çıxır. Obyektiv olaraq əzələ gərginliyi, peritonun qıcıqlanma simptomları müəyyən edilir. Rh-ji olaraq diafraqma kümbəzi altında sərbəst qaz zolağı görünməsi patoqnomik simptomdur.

**Kəskin bağırsağ keçməzliyi** – xroniki divertikulit mənşəli bitişmələr, fibroz atmalar və ya divertikul ətrafında bağırsağ ilgəyinin düyünlənməsi, divertikulun bağırsağ ilgəyini boğması, nadir hallarda isə divertikulun yırtıq (qasıq, bud, göbək, postoperasion və b.) qapısında boğulması hesabına meydana çıxır. Klinik olaraq bağırsağ keçməzliyi əlamətləri (qarın ağrıları, köp, nəcis və qazların xaric olmaması) dominantlıq edir. Rh-ji olaraq əksər xəstələrdə Kloyber fincanları, nazik bağırsağın pnevmatizasiyası müəyyən olunur.

Divertikulun xoş- (leyomioma, fibroma, nevroma, lipoma) və bədxassəli (leyomiosarkoma, karsinoid, adenokarsinoma) şişləri az hallarda rast gəlir, adətən bağırsağ keçməzliyi, bəzən qanaxma əlamətləri ilə bürüzə verirlər.

**Müalicə** cərrahidir. Tək divertikullar zamanı və intraoperasion tapıntı hadisələrində divertikulektomiya, geniş əsaslı divertikul olarsa divertikulgəzdirci hissənin rezeksiyası; divertikulyoz zamanı zədələnmiş hissənin geniş rezeksiyası, klinik situasiyadan asılı olaraq birincili anastomoz və ya enterostomiya qoyulması əməliyyatları göstərişdir. Ayaqçıqlı divertikullarda appendektomiya tipində, geniş əsaslı divertikullarda isə (şək. 20) pazşəkili və ya ekonom rezeksiya əməliyyatları məsləhət görülür.



*Şək. 20. Nazik bağırsağın divertikulu*

Konservativ müalicəyə tabe olmayan və **profuz qanaxmalar zamanı** təcili əməliyyat (divertikulektomiya və ya divertikulgəzdirici hissənin rezeksiyası) yerinə yetirilməsi tövsiyə edilir.

### **Nazik bağırsağın fırlanma anomaliyaları**

Fırlanma anomaliyalarına (pozğunluqlarına) fırlanmanın olmaması (nonrotasiya) və tamamlanmaması (malrotasiya) aiddir. Hər 500-1000 canlı doğuş hadisəsinin birində təsadüf olunur. Malrotasiya termini bağırsağın pozisiyasının və fiksasiyasının bütün pozğunluqlarını əhatə edir. Malrotasiyanın atipik nəticələri Treitz bağı orta xəttədən solda yerləşdikdə üzə çıxır. Nonrotasiya malrotasiyanın I mərhələsidir, yəni fırlanma prosesinin başlanğıcıdır.

NB-in müsariqəsinin normal fiksasiyası zamanı bağırsaq Treitz bağından başlayır, ileosekal keçidə doğru uzanır, bağırsağın burulmasının (dolanmasının) qarşısı alınır. Qalxan və enən çəmbər bağırsağ hissələri mezoperitoneal yerləşir və qarının arxa divarına

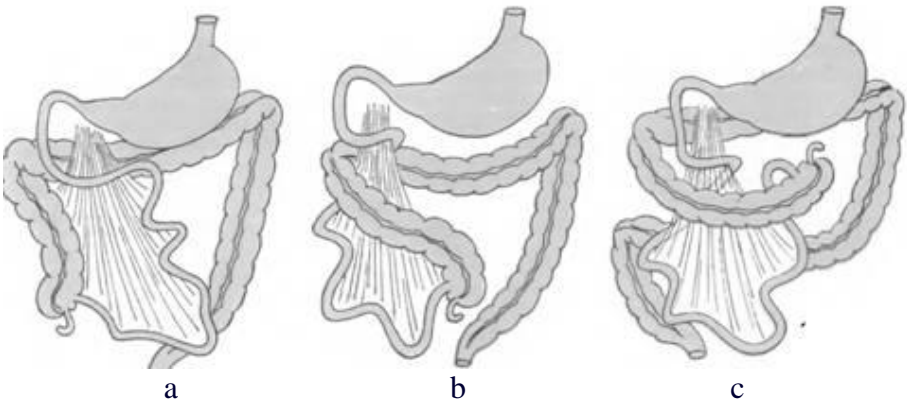


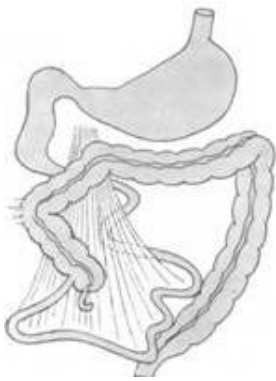
təsbit olunurlar. Malrotasiya duodenal və sekokolik tsikllərdən ibarət prosesdir.

**Duodenal tsikl.** Yaşlı insanlarda mədə, OBB və acı bağırsağın normal pozisiyası məlumdur. Bağırsaq borusunun yuxarı ucundan başlayaraq onun yuxarı çöz arteriyasına münasibətinə görə mədə arteriyadan yuxarıda və öndə, OBB-ın vertikal hissəsi sağda, aşağı horizontal hissəsi arxasında, distal hissəsi və acı bağırsağın başlanğıc hissəsi isə solda yerləşir. Embrionda duodenoyeyunal tsikl yaşlı insanlarda mədənin vəziyyətinə uyğun başlayır. Duodenoyeyunal ilgak yuxarı çöz arteriyası ətrafında yuxarıdan sağda  $90^0$ , dib nahiyəsində yenə  $90^0$ , sonra distalda, arteriyadan solda əlavə  $90^0$ , ümumilikdə  $270^0$  fırlanır. Fırlanmanın istiqaməti mədənin normal son yerləşməsinə və OBB-ın bütün 4 hissəsinin vəziyyətini müəyyən edir.

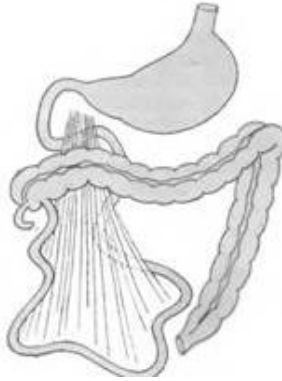**Sekokolik tsikl.** Yaşlılarda qalça, kor və qalxan çəmbər bağırsağ qarının sağ tərəfində, yuxarı çöz arteriyasından sağda yerləşir. Embrionda bağırsağın bu şöbələri arteriyanın altında yerləşirlər. Sekokolik tsikl də başlanğıc nöqtədən, arteriyanın altından başlayır, duodenal tsikl kimi saat əqrəbinin əksinədir, arteriyanın solunda  $90^0$ , üstündə  $180^0$ , arteriyanın sağında  $90^0$ , ümumi qövs üzrə  $270^0$  təşkil edir və yaşlı insandakı anatomik vəziyyətə gəlir.

Əks istiqamətdə fırlanma nadir anomaliyadır, OBB və çəmbər bağırsağ yuxarı müasriqə arteriyası və venasına münasibətdə saat əqrəbi istiqamətində fırlanırlar. Nəticədə köndələn çəmbər bağırsağ damarların arxasında yerləşir. Bu bağırsağın həmin hissəsinin kəskin və ya xroniki obstruksiyasına səbəb olur (şək. 21).

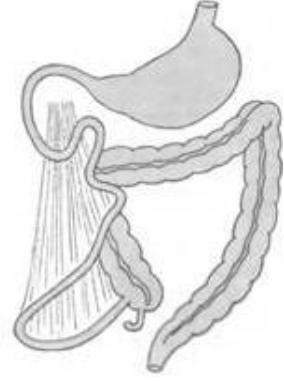




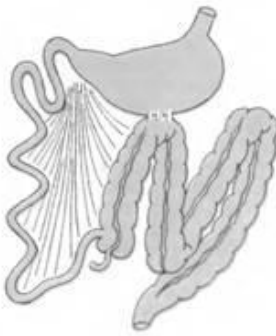
d



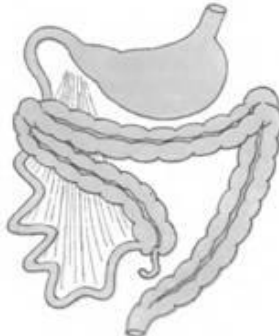e



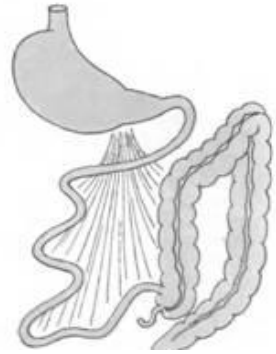f



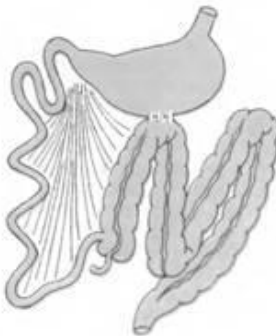
g



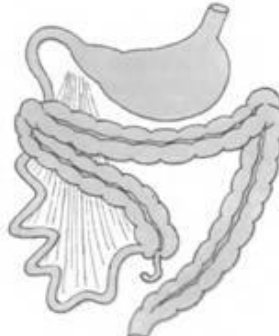h



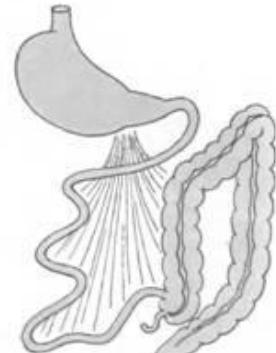i



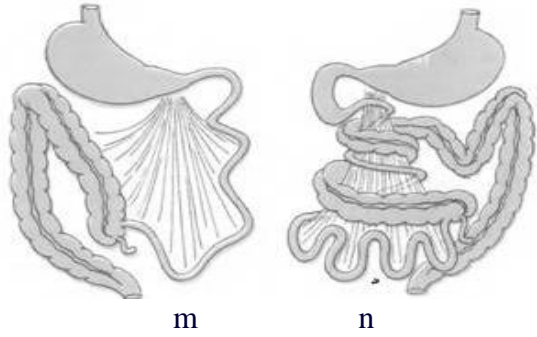
j



k



l



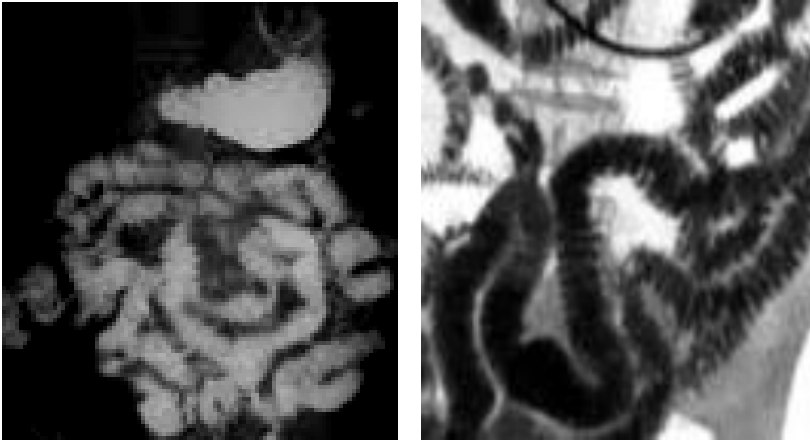
Şək. 21. Nazik bağırsağın fiksasiya və fırlanma anomaliyaları (Grob M. görə, 1957) : a - rüşeym forması; b - OBB və proksimal çəmbər bağırsaqda ilgəyin əmələ gəlməsi; c – qaraciyər əyriliyinin əmələ gəlməsi; d,e – I tip fırlanma defektləri ( $+90^0$  və  $+90^0$ ); f - pars caudalis duodeni –nin damarönü yerləşməsi; g – proksimal yoğun bağırsağın OBB-ın və müsariqənin ayağının önündən ikincili qalxması; h – yoğun bağırsağın proksimal hissəsinin sağa ikincili yerdəyişməsi; i – növbəli fırlanma zamanı bağırsağın vəziyyəti (II tip fırlanma defekti,  $+90^0$  və  $-90^0$ ); j - II tip fırlanma defekti – eyni vəziyyət, əlavə burulma ilə ( $-180^0$ ); k - II tip fırlanma defekti – köndələn çəmbər bağırsağın retropozisiyası, burulma və S-vari bağırsağın sağda yerləşməsi ilə; l, m, n – qastroduodenal ilgəyin əksinə fırlanması zamanı mədənin vəziyyəti: l – göbək ilgəyinin normal fırlanması ilə ( $+90^0$ ), m – göbək ilgəyinin əksinə fırlanması ilə ( $-90^0$ ), n – qalça bağırsağın müsariqə kökü ətrafında spiralşəkilli fırlanması, pars caudalis duodeni – nin damarönü yerləşməsi, köndələn çəmbər bağırsağın retropozisiyası, mesenterium commune (sxematik təsvirlər)

Malrotasiya anomaliyaları daxili üzvlərin distopiyası, az hallarda isə transpozisiyası ilə yanaşı rast gəlinir. Distopiya və ya Situs ambiguus daxili üzvlərin anomal yerləşməsi və ya tam transpozisiyasıdır. Ürəyin əsas qüsurları adətən distopiya ilə əlaqədardır. Belə müştərək anomaliyalara mərkəzi qaraciyər, qarındaxili pankreas, aspleniya və ya polispleniya aiddir. Onlar malrotasiyalı uşaqların 30-60%-də müəyyən edilir. Malrotasiya ilə birgə OBB-ın atreziyası nisbətən çox rast gəlir. Hirshprung xəstəliyi və anorektal qüsurlarla assosiasiya olunmuş malrotasiya nadir anomaliyalardandır.

Bəzən kor bağırsağın anomal çözüünün atması OBB-1 sıxmaqla keçiriciliyi pozur (Ledd sindromu). Nazik və yoğun bağırsağın ümumi çözü nadir inkişaf qüsurlarındandır və yuxarı çöz arteriyası ətrafında bağırsaq burulmasına səbəb olur.

Malrotasiya anomaliyalarının klinik şəkli adətən yenidöğülmuşlərdə və körpə uşaqlarda, az hallarda böyüklərdə üzə çıxır, xroniki və ya kəskin bağırsaq keçməzliyi əlamətləri ilə təzahür edir. Diaqnostikada radioloji müayinələr (Rh-qrafiya, enteroqrafiya, kontrastlı KT) mühüm əhəmiyyət kəsb edir.

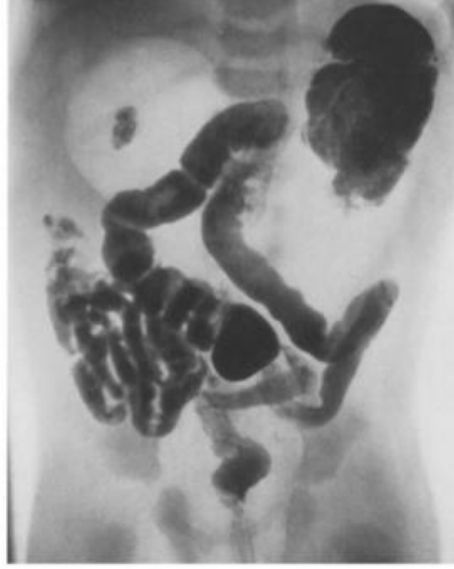
Bəzən malrotasiya anomaliyaları asimptomatik gedişli olur. Kontrastlı Rh-ji müayinələr zamanı müəyyən olunur (şək. 22 və 23). Bəzi xəstələrdə isə xroniki və ya kəskin bağırsaq keçməzliyi klinikası yetkin yaşlarda, hətta orta, ahıl və ya qoca yaşlarda meydana çıxır. Anomaliyaların diaqnostikası bu xəstələrdə adətən əməliyyatdaxili qoyulur.



*Şək. 22. Nazik bağırsağın anomaliyaları  
(kontrastlı Rh-qrafiya)*

**Müalicəsi** cərrahidir. Maneənin, təsbit nöqtəsinin ləğvi, yan-yol şuntlama əməliyyatları yerinə yetirilməklə bağırsaq keçiriciliyi bərpa edilməlidir. Bağırsağın burulmuş, boğulmuş hissəsinin nekrozu (qanqrenası) radikal əməliyyatlara (həmin hissənin sağlam toxuma hüdudlarında rezeksiyası) mütləq gösərişdir. Əməliyyat bağırsağın dekompressiyası (enterostomiya, nazointestinal intubasiya) ilə tamamlanmalı, adekvat sanasiya və drenləşmə aparılmalıdır.

Hospitalizasiya gecikmədikdə **proqnoz** əlverişlidir. Yayılmış peritonit və ağır endotoksik şok hadisələrində letallıq 10%-ə çatır.

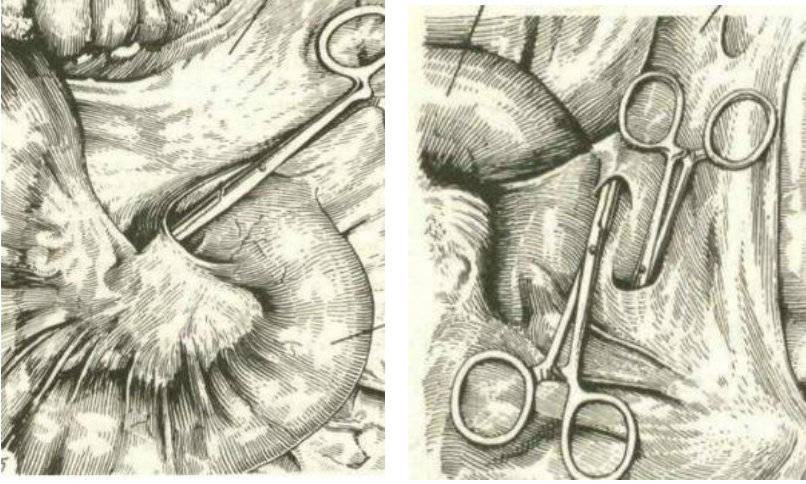


*Şək. 23. Nazik bağırsağın fırlanma anomaliyasının Rh-jı görünüşü*

### **Nazik bağırsağın fiksasiyasının pozğunluqları**

OBB-ın, sağ və ya sol yoğun bağırsağın fiksasiyasının pozulması daxili ciblərin formalaşması ilə nəticələnir. Cərrahi nöqteyi-nəzərdən paraduodenal və mezokolik (sağ və sol) ciblər böyük əhəmiyyət kəsb edir. Çünki bu ciblərdə bağırsağ ilgəklərinin boğulması hadisələri daha çox təsadüf edir. Daxili ciblərdə adətən acı bağırsağın 1-2 ilgəyi yerləşir (şək. 24). Bəzən cib olduqca böyük olur, boşluğunda nazik bağırsağın çözlü hissəsi və köndələn çəmbər bağırsağ yerləşir. Daxili ciblər daxili yırtıqların əmələ gəlməsinə səbəb olan potensial kisələrdir. Adətən ciblərdə NB ilgəkləri yerləşir, az hallarda hətta boğulurlar. Boğulma hadisələri bütün yaşlarda, daha çox böyüklərdə və yaşlılarda müşahidə olunur.

Daxili yırtıqların klinikası əksər xəstələrdə asimptomatik və ya azsimptomlu olur.



*Şək. 24. Peritonun daxili cibləri (sxematik təsvirlər)*

Bəzən keçici spastik qarın ağrıları, fasilələrlə bağırsaq keçməzliyi əlamətləri (qusma, bəzən qəbizlik) müşahidə edilir. Bəzən klinika yanlış olaraq psixoloji-emosional sferanın pozğunluqları ilə əlaqələndirilir. Tutmalar zamanı Rh-ji (kontrastlı) müayinə zamanı bəzi xəstələrdə bağırsağın şöbələrinin (OBB, kor bağırsaq, yoğun bağırsaq) dislokasiyası, USM və KT müayinələrində isə daxili üzvlərin distopiyası müəyyən olunur.

### **Yumurta sarısı axarının involyusion qüsurları**

Embriogenezin erkən mərhələlərində **yumurta sarısı axarı** eyniadlı kisəni bağırsaq borusu ilə birləşdirir. Dölün inkişafının III ayının sonunda axar obliterasiya olunur, nəticədə bağırsaqla göbək arasındakı əlaqə tam kəsilir. Axarın geriyyə inkişafı (involyusiyası) pozğunluqları olduqda onun obliterasiyası baş vermir və ya yarımçıq olur. Nəticədə müxtəlif qüsurlar rast gəlinir: 1. Göbəyin tam fistulu; 2. Göbəyin natamam fistulu; 3. Axarın sisti (enterosistoma); 4. Meckel divertikulu

Tam fistul zamanı göbəkdən daimi bağırsaqla möhtəviyyəti xaric olur. Baxış zamanı xarici dəliyin kənarlarında NB-ın selikli qişası görünür. Natamam fistul zamanı axarın göbəyə yaxın hissəsində obliterasiya baş verir, digər hissələri isə tutulmur. Göbək çuxurunun dibində kiçik dəlik olur və ondan selikli və ya seroz-irinli maye xaric

olur. Xəstənin gigiyenası təmin olunduqda dəlik bağlanır və göbəyin islanması dayanır. Müəyyən vaxtdan sonra dəlik təkrar açılır.

Bağirsaq fistulu uraxusun (sidik axarının obliterasiyasının tam və ya natamam olmaması) fistulundan fərqləndirmək üçün fistuloqrafiya edilməlidir. Bağirsaq və ya sidik kisəsi ilə əlaqənin müəyyənləşdirilməsi diaqnozu dəqiqləşdirir. Müalicəsi cərrahidir. Fistulektomiya və bağirsaq divarının defektinin bərpası əməliyyatı məsləhətdir.

Axarın başlanğıcda (bağirsaq ucunda) və sonda (göbəyə yaxın hissəsində) obliterasiyası zamanı mənfəzin orta hissəsi sərbəst qalır və selikli qişadan sekresiya hesabına sist (enterosistoma) formalaşır. Diaqnoz ultrasonoqrafiya və KT ilə qoyulur. Müalicəsi cərrahidir. Yumurta sarısı axarının sistlə (sistoma ilə) birgə eksiziyası və bağirsaq defektinin bərpası.

## Meckel divertikulu

### Tərif

• Embrionun sarı cismi ilə nazik bağırsağı birləşdirən vitellointestinal axarın bağırsağa yaxın hissəsinin tam bağlanmaması nəticəsində meydana çıxan həqiqi divertikuldur.

• Əksər hallarda əlamət və ağrılaşma törətmir, çox az hallarda qanaxma, perforasiya və digər ağrılaşmalara səbəb ola bilər.

### Diaqnostik əlamətlər

- Asimptomatik və ya simptomatik gedişli;
- Laparoskopiyada və ya laparotomiyada divertikulun aşkar olunması.

### Rastgəlmə tezliyi

- Meckel divertikulu üçün “2-lər qaydası” xarakterikdir.
  - » əhalinin 2%-də rast gəlinir;
  - » qadın/kişi nisbəti - 2:1;
  - » ileosekal bucaqdan 2 feet (fut) (60-80 sm) məsafədə yerləşir;
  - » uzunluğu 2 düymdür (5 sm);
  - » ən çox 2 yaşa qədər uşaqlarda müəyyən edilir;
  - » xəstələrin 1/2-dən çoxunda 2 növ selikli qişa (nazik bağırsaq və mədənin selikli qişaları) müəyyən olunur.

## **Təsnifat**

### **Gedişinə görə:**

Ağırlaşmasız

Ağırlaşmış qanaxma, divertikulit, bağırsaq keçməzliyi)

### **Patogenez**

• Normada embironun sarı cismi ilə (*yolk suc*) nazik bağırsağ arasındakı vitellointestinal və ya omfalomezenterik axar embironal inkişafın VI həftəsində obliterasiya olunur və postnatal dövrdə onun qalığı qalmır.

• Obliterasiya prosesinin pozğunluqları bəzi anomaliyaların inkişafına səbəb olur:

» **Fibroz bağ** – axar obliterasiya olunur, lakin yerində fibroz bağ inkişaf edir.

» **Omfalomezenterik fistul** – axar obliterasiya olunmur, doğuşdan sonra göbəklə nazik bağırsağ arasında fistul əmələ gəlir.

» **Meckel divertikulu** – axarın nazik bağırsağ ucu obliterasiya olunmur.

Nazik bağırsağın antimezenterik kənarında həqiqi divertikul əmələ gəlir.

» **Sistlər** - axarın nazik bağırsağ və göbək ucları obliterasiya olunur, orta hissəsi isə obliterasiya olunmur, nəticədə göbək sisti və ya qarındaxili enterosistoma adlanan sistlər formalaşır.

» **Göbək cibi** – axarın nazik bağırsağ ucu obliterasiya olunur, göbək ucu icə açıq qalır.

### **Patomorfologiyası**

• Meckel divertikulu ileosekal bucaqdan 0,6-1,5 m məsafədə qalça bağırsaqda yerləşir.

• Nazik bağırsağın antimezenterik divarından çıxır, bəzən sərbəst çözü olur. Uzunluğu 5 sm və daha çox olur.

• Divarlarında nazik bağırsağın bütün qişaları olduğu üçün həqiqi divertikuldur.

• Selikli qişada nazik bağırsağ epitelini ilə yanaşı 50%-dən çox hallarda ektopik mədə (60%-dən çox), OBB, pankreas və yoğun bağırsağ epitelini müəyyən edilir.



### **Klinik gedişi və ağırlaşmaları**

• Meckel divertikulu əksər hallarda klinik olaraq asimptomatik və ağırlaş- masız gedişlidir.

• Lakin xəstələrin təxminən 4%-də ağırlaşmalar rast gəlir:

- » qanaxma – 40%;
- » bağırsaq keçməzliyi – 25%;
- » divertikulit – 25%.

• Uşaqlarda divertikulun ən çox rast gələn ağırlaşması qanaxma, böyüklərdə isə kəskin bağırsaq keçməzliyidir.

• **Qanaxma** divertikulun ektopik mədə mukozasının sintez etdiyi xlorid turşusunun bağırsağın divarında törətdiyi xora(lar)dan baş verir.

• **Kəskin bağırsaq keçməzliyi** adətən nazik bağırsağın fibroz bağ ətrafında burulması nəticəsində əmələ gəlir. Keçməzliyin səbəbi bəzən invaginasiya, nadir hallarda divertikulun yırtıq qapısında boğulması (Lytte yırtığı) olur.

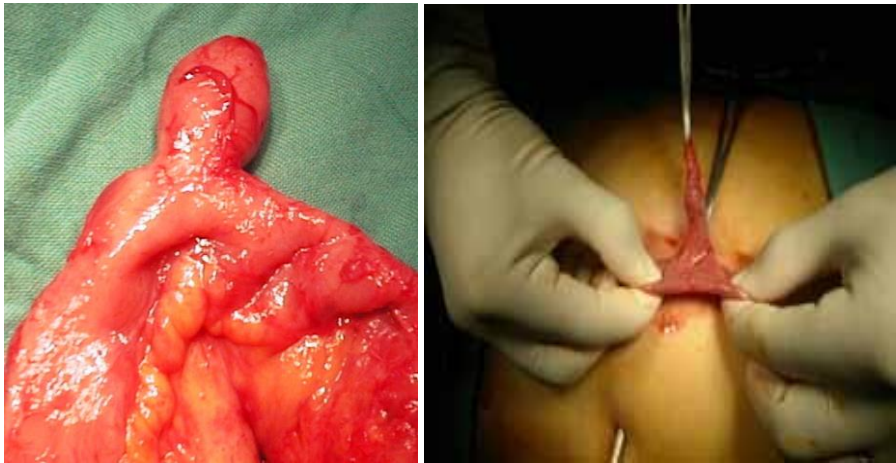
• **Divertikulitin** inkişafı və klinik gedişi kəskin appendisitnin klinikasına bənzərdir. Divertikulun boşluğunun tıxanması durğunluğa, boşluqdaxili hipertenziyaya, işemiyaya, iltihaba və nekroza səbəb olur.

### **Klinika**

• Meckel divertikulu əksər hallarda (96%) simptomsuz gedişlidir, laparotomik və ya laparoskopik təftiş zamanı aşkar edilir.

• Divertikulun bu və ya digər ağırlaşması zamanı klinik əlamətlər (qanaxma, kəskin bağırsaq keçməzliyi, iltihab) meydana çıxır.

• Meckel divertikulitini klinik olaraq kəskin appendisitdən fərqləndirmək çətindir, diaqnoz bir qayda kimi laparotomiya və ya laparoskopiya zamanı qoyulur. Ona görə də kəskin appendisitlə (həmçinin kiçik çanağın digər kəskin cərrahi xəstəlikləri ilə) bağlı əməliyyatlarda, xüsusilə əməliyytdaxili dəyişikliklərlə klinik əlamətlərin uyğunsuzluğu hallarında ileosekal bucaqdan ən azı 1 m məsafə Meckel divertikuluna görə təftiş edilməlidir (şək. 25).



a

b

Şək. 25. Meckel divertikulu: a) açıq, b) laparoskopik yardımlı əməliyyat görünüşləri

## **Diaqnostika**

### **Şübhə**

• Aşağıdakı hallarda Meckel divertikulu ağırlaşmalarına şübhə yaranır:

- » uşaqlarda və gənclərdə endoskopiyada (qastro-, kolonoskopiya) yeri tapılmayan qanaxmalar;
- » kəskin bağırsaq keçməzliyi;
- » kəskin appendisitın differensial diaqnostikası prosesində

### ***Diaqnozun dəqiqləşdirilməsi***

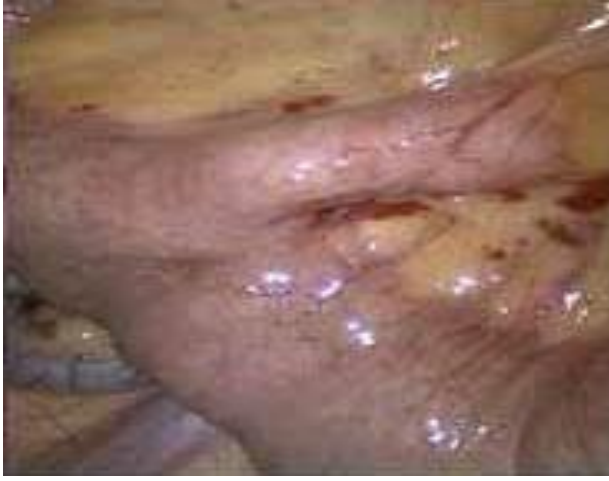• Meckel divertikulunun dəqiq diaqnozu laparoskopiya və ya laparotomiya zamanı qoyulur.

• Kontrastlı müayinələr (enteroklizis, KT) azinformativdir. Mədə mukozasını təyini üçün istifadə edilən radioizotop müayinənin (Texnesium<sup>99m</sup>, pertexnetat) həssaslığı 50%-dən azdır.

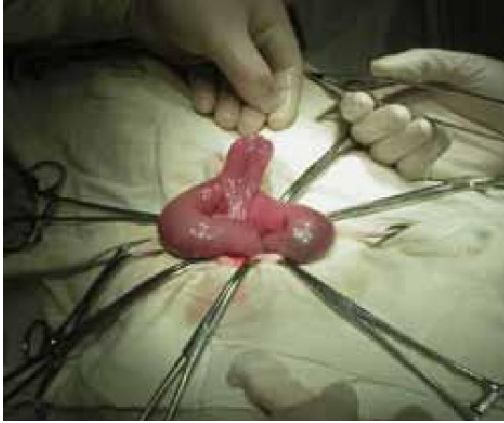
### **Müalicə**

• Asimptomatik gedişli və təsadüfən tapılan Meckel divertikulu ağırlaşma ehtimalı az olduğuna (4%-dən az) görə həmin insanların klinik izlənməsi məsləhətdir.

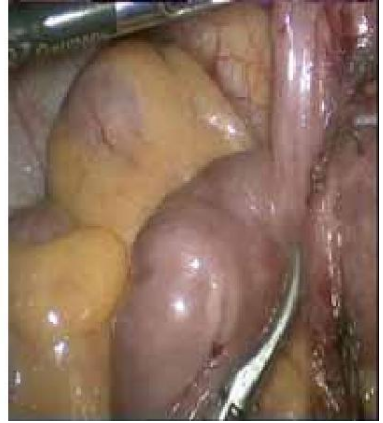• Ağırlaşmış divertikulda əsası səviyyəsində eksiziyası və ya nazik bağırsaq seqmenti ilə birgə rezeksiyası tövsiyə edilir (şək. 26 və 27).



*Şək. 26. Diverikulgəzdirici hissənin laparoskopik görünüşü*



a

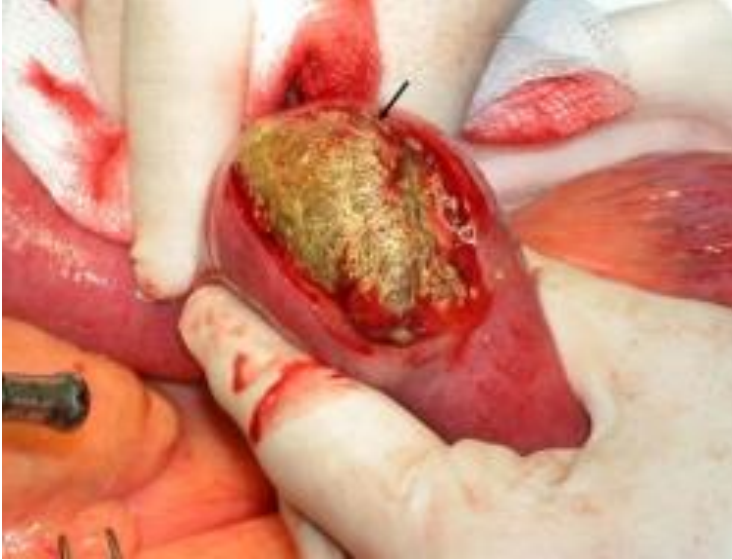

b

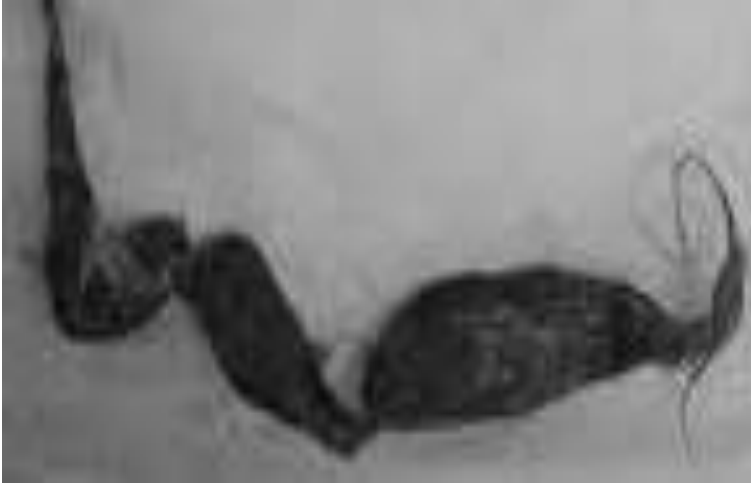*Şək. 27. Cərrahi əməliyyat. a) divertikulun açıq və b) laparoskopik eksiziyası*

## NAZİK BAĞIRSAĞIN YAD CİSİMLƏRİ

NB-a yad cisimlər qəbul edilmiş qida ilə daxil olurlar. Klinik təcrübədə balıq, quş və qoyun əti sümükləri, onların fraqmentləri kimi yad cisimlər çoxluq təşkil edir. Uşaqlar arasında düymə, qəpik, uşaq oyuncaqlarının kiçik detalları və fraqmentlərini udulması xeyli çox rast gəlinir. Qadınlarda iynə, sancaq, düymə udulması və onların MBT-na keçməsi hadisələrinin tezliyi yüksəkdir. Suisid, işgəncələrdən və fiziki zorakılıqlardan yayınma məqsədi ilə metal əşyalar – çay və yemək qaşığı, çəngəl, bıçaq tiyəsi və özü, mıx(lar) və ya mıx topası və b. cisimlərin udulmaqla bağırsağa düşməsi halları çox müşahidə edilir. Bitki mənşəli həzm olunmayan hissələr (bitkilərin gövdələrinin və ya budaqlarının fraqmentləri), qatranşəkili maddələr həzm yolunun bu və ya digər hissələrində toplanaraq fitobezoarların (şək. 28), udulmuş tükürk isə trixobezoarların (şək. 29) əmələ gəlməsinə səbəb olurlar. Az hallarda öd kisəsi daşlarının fistul vasitəsi ilə bağırsağın mənfəzinə keçməsi və keçməzlik yaratması hadisələrinə rast gəlinir. Səhiyyə praktikasında xüsusilə kənd əhalisi arasında kiçik heyvanların (ilan, qurbağa, həşəratlar) udulması hadisələri də müşahidə edilir.



*Şək. 28. Nazik bağırsağın fitobezoarı*



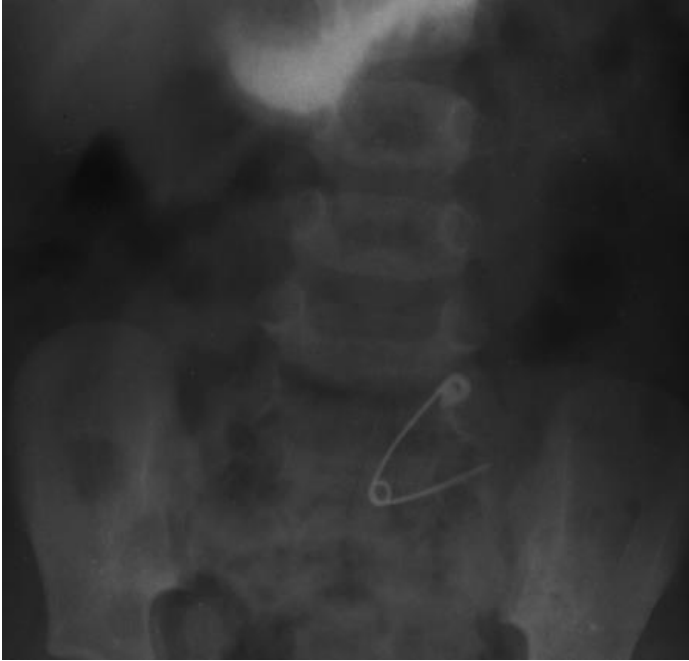*Şək. 29. Nazik bağırsaqdan xaric edilmiş trixobezoar*

Klinik şəkil yad cisimin ölçüləri, kənarlarının xarakteri (hamar, kəsici, deşici, kələ-kötür, çıxıntılı) sayı, lokalizasiyası, udulmadan keçən müddət, ən əsası ağırlaşma(lar) törətmə(mə)sindən asılıdır. Udulmanın ilk dəqiqələrində və saatlarında udlaqda yad cisim hissi, ağrılar, boğulma hissi, təşviş və qorxu meydana çıxır. Yad cisimlər bir çox hallarda klinik simptomlarla təzahür etmədən növbəti gün və ya bir neçə gündən sonra düz bağırsaqdan xaric olurlar. Bəzi xəstələrdə MBT-nin hər hansı nahiyəsinin zədələnməsinə görə qanaxma (melenə) baş verir. Kəsici, deşici kənarlı cisimlərin qida borusu, mədə, nazik bağırsağ və ya yoğun bağırsağı deşməsi və ya MBT-nin hər hansı nahiyəsinin mənfəzini tutması hadisələri də rast gəlinir. Birinci halda kəskin iltihab prosesi (mediastenit, peritonit), ikinci halda isə mədə-bağırsağ keçiriciliyinin pozulması əlamətləri müşahidə olunur.

**Diagnoz** anamnestik məlumatlar və klinik mənzərəyə əsaslanmaqla qoyulur. Rh-ji müayinələr Rentgenkontrast cisimləri (sümkük, metal əşyalar) (şək. 30) və ağırlaşma əlamətlərini (subdiafraqmal sərbəst qaz, üfuqi maye-qaz səviyyələri) aşkar etməyə imkan verir.

**Müalicə.** Əsas etibarını ilə konservativdir. Sakitlik, sürüşkən (yağlar) və bürüyücü (kartof və meyvə püreləri, kisel, qatıq, xama və s.) qidalar qəbul edilməsi və dinamik klinik-Rh-ji təqib hamar səthli, kiçik əşyaların xaric olmasına şərait yaradır. Kəskin peritonit əlamətlərinin meydana çıxması təcili cərrahi əməliyyata (operativ laparoskopiyaya) mütləq göstərişdir. NB-ın palpasiyası, şübhəli

nahiyədə enterotomiya, yad cisimin axtarışı və xaric edilməsi (axtarış nəticəsiz olduqda enteroskopiya), enterotomik defektin tikilməsi, periton boşluğunun sanasiyası və adekvat drenajı əməliyyatı məsləhət görülür. Gecikmiş peritonit zamanı əlavə olaraq NB-ın rasionall dekompressiyası (nazointestinal intubasiya, ileostomiya) tövsiyə edilir.



*Şək. 30. Nazik bağırsağın yad cisimi (icmal Rh-qram)*

**Proqnoz** əlverişlidir. Gecikmiş peritonitlərin müalicəsi çətinidir, ağırlaşmaların (peritonitin davam etməsi, qarındaxili abseslər, tikiş tutarsızlığı, ağciyər-bronx ağırlaşmaları, baş beyin ödemə və b.), relaparotomiyaların rastgəlmə tezliyi yüksəkdir. Ölüm faizi 0,1-5% hədlərindədir.

## NAZİK BAĞIRSAĞIN TRAVMALARI

Qapalı (küt) və açıq olmaqla 2 qrupa ayrılır. NB-ın təcrid olunmuş, çoxsaylı, müştərək, kombinasiyalı və politravmaları ayırd edilir. Təcrid olunmuş travmaların tezliyi son illərdə sürətlə azalmaqdadır. NB travmalarının qarın boşluğunun digər üzvünün və üzvlərinin travmaları ilə birgə rast gəlməsi yanaşı, digər boşluqların (döş boşluğu, kəllə-beyin travmaları) travmaları ilə birgə olması müştərək, skelet, döş boşluğu travmaları, kəllə-beyin travmaları ilə birgə rast gəlməsi politravmalara aiddir. Kombinasiyalı travmalar zamanı travmatik agentin xarakteri fərqli olur. Məsələn, qarının açıq travması, nazik bağırsağın kəsilmiş-deşilmiş yaralanması, ətrafların termik yanığı, skelet sümüklərinin sınıqları.

**Etiologiya.** Qapalı zədələnmələr yol-nəqliyyat hadisələri, kə-tatravmalar, sənaye-istehsalat, idman və məişət travmaları səbəbindən meydana çıxırlar. Bu hallarda NB-ın tək- və ya çoxsaylı cırılması, partlaması, dağılması, parçalanması, didilməsi, müsəriqəsinin qopması kimi travmatik variantlar baş verir. Açıq travmaları qarın boşluğuna keçən soyuq və odlu silahlarla yaralanmalar törədir.

**Klinika.** Qarında ağrılar, köp, əzələ gərginliyi ilə təzahür edir. Perkutor olaraq qarında sərbəst qaz (qaraciyər kütlüyünün itməsi) və sərbəst maye (boş sahələrdə timpanit) müəyyən olunur. Bu əlamətlər Rentgenoloji (diafraqma kümbəzləri altında sərbəst qaz) və exosonoqrafiya, KT, MRT üsulları ilə (qarında sərbəst maye) dəqiqləşdirilir (inkar edilir). NB-ın travmatik perforasiyası (cırılması, partlaması, parçalanması və s.) zamanı möhtəviyyat periton boşluğuna axaraq peritonit və funksional bağırsağ keçməzliyi ilə ağırlaşır. Müştərək travmalar zamanı (KBT, onurğa beyini travmaları, çanaq sümüklərinin sınıqları və b.), xüsusilə huşsuz xəstələrdə qarın travmalarının diaqnostikası olduqca çətinidir. Qeyri-stabil hemodinamika, travmatik şok, daxili qanaxma, kəskin ağciyər (tənəffüs) çatmazlığı diaqnostikanı daha da çətinləşdirir. NB-ın müsəriqəsinin qopması zamanı bağırsağ keçiriciliyinin pozulmasına görə travmanın ilk saatlarında və ilk 24 saat müddətində klinik diaqnostika məhdud olur. Çətin diaqnostik situasiyalarda şüa diaqnostikası üsulları (Rh-ji, KT, MRT), USM və laparoskopiya müayinələri aparılmalıdır. NB-ın qopmasına şübhə olduqda selektiv angiografiyanın əhəmiyyəti ölçüyəgəlməzdir. Bu müayinə NB-ın arterial qan təchizinin dayanmasını təsdiq edir.

**Müalicə.** Yalnız cərrahidir. NB defekt(lər)inin açıq və ya qapalı (laparoskopik) axtarışı, onların tikilməsi travmanın ilk 6 saati ərzində məqsədmüvafiqdir. Çoxsaylı və iriölçülü zədələnmələr zamanı NB-ın zədələnmiş hissəsinin tezeksiyası tövsiyə olunur. Gecikmiş xəstələrdə (24 saatdan sonrakı müddətlərdə) NB-ın zədələnmiş hissəsinin rezeksiyası və dekompressiya (nazointestinal intubasiya, yeyuno(ileo)stomiya əməliyyatlarının icrası məqbul hesab olunur.

Əksər xəstələrdə **proqnoz** əlverişlidir.



# NAZİK BAĞIRSAĞIN SPESİFİK XƏSTƏLİKLƏRİ

## Nazik bağırsağın vərəmi

Bağırsağın, o cümlədən NB-ın birincili və ikincili vərəmi ayırd edilir. Birincili proses zamanı vərəm mikobakteriyaları bilavasitə bağırsağın divarına nüfuz edir, ikincili vərəm zamanı isə mövcud vərəm ocaqlarından (daha çox ağciyər(lər)dən) əsasən hematogen yolla daşınan infeksiya bağırsağı zədələyir. Hər 2 variantda çöz limfa düyünləri də prosesə cəlb olunurlar (mezenterial limfadenit, mezodenit). Birincili vərəmə birgə prosesə cəlb olunmuş iltihab limfa düyünləri birincili vərəm kompleksi adlandırılır. Digər vərəm ocaqları aşkar edilmədikdə bağırsağın vərəmi təcrid olunmuş hesab edilir. Bu variant “cərrahi vərəm” də adlandırılır.

Bağırsağın digər şöbələrindən fərqli olaraq NB xeyli çox, 20-73% hallarda zədələnir. Bu lokalizasiyalı vərəm gənc qadınlar arasında geniş yayılmışdır. NB birincili vərəmi ümumiyyətlə, 1-25% insanlarda rast gəlinir. Paustian F.F. görə vərəm mənşəli zədələnmə OBB-da 1-3%, acı bağırsaqda 5-35%, qalça bağırsaqda isə 30-89% təşkil edir. İkincili vərəmin az rast gəlməsi digər lokalizasiyalı vərəmin diaqnostikası səviyyəsinin yaxşılaşması və effektiv kompleks antibakterial müalicə imkanlarının yüksəlməsi ilə əlaqədardır.

**Etiopatogenez.** Birincili NB vərəmi mikobakteriyaların öküzlük tipi tərəfindən törədilir. Törədicilər vərəmlə xəstələnmiş inək mənşəli ərzaq məhsulları ilə (süd, yağ, ət), az hallarda hava-damcı yolu ilə xəstə insanlardan (vərəm çöplərinin insan tipi) insana keçir. Vərəmə yoluxmuş ana südükdən yenidoğulmuşun yoluxması hadisələri də rast gəlinir.

İkincili vərəmin törədicisi əksər xəstələrdə mikobakteriyaların insan tipidir. İlkin ocaqlardan hematogen daşınmadan əlavə törədicilərin limfogen yolla da bağırsağa nüfuz etməsi, hətta ağciyər vərəmi ilə xəstələrin udulmuş bəlgəminin bağırsağa düşməsi yolu ilə də yoluxma mümkündür.

Patogenetik mexanizmlərə gumanedici faktorlar aiddir: nizamsız qidalanma, yetərsiz çeynəmə, müntəzəm alkohol qəbulu, bağırsağın keçirilmiş infeksiya xəstəlikləri (qarın yatalağı, dizenteriya, enteritlər və b.), xroniki yorğunluq, psixi dəyişikliklər, hormonal disbalans (yeniyyətlik dövrü, hamiləlik(lər), abort(lar), doğuş(lar), endokrinopatiyalar), qeyri-spesifik enterokolitlər, dispepsiyalar və b.

**Patoloji anatomiya.** NB-ın vərəm zədələnməsi progressivləşdikcə toksik-allergik mənşəli qeyri-spesifik iltihab əlamətlərinə spesifik əlamətlər (limfa toxumasının ödemi, selikaltı əsasda diffuz makrofaq infiltratları, ekssudativ-proliferativ vaskulitlər) damar ivaqlarının fibrinoz nekrozu, tuberkullar, qeyri-düz formalı səthi xoracıqlar və xoralar) qoşulur.

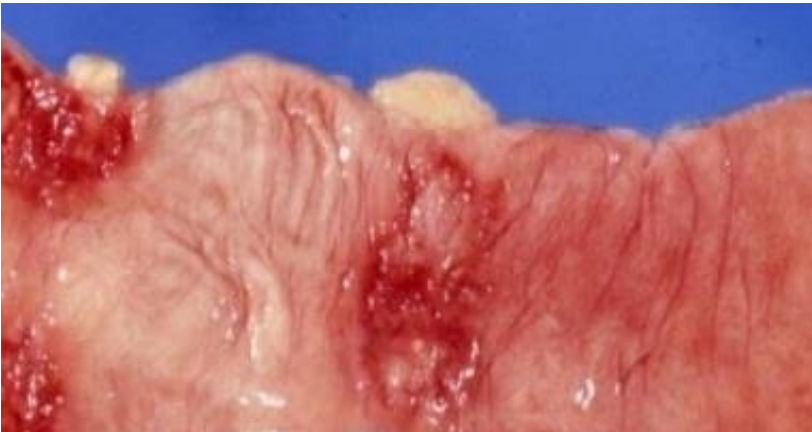**Patoloji anatomik variantlar:**

- Xoralı forma (şək. 31 və 32)
- Stenozlaşdırıcı forma (xoraların sağalması və çapıqlaşması nəticəsində) (şək. 33)
- Tumoroz, hiperplastik və ya şişəbənzər forma (bağirsaq mənfəzinin şişəbənzər kütlələrə (tuberkulomalarla) obliterasiyası hesabına inkişaf edir). Bu forma bağirsaq keçməzliyi ilə (kəskin və ya xroniki) ağırlaşma bilər (şək. 34).
- Fibrinoz forma (bağirsaqın seroz qişasının iltihabı səbəbindən fibroz toxuma inkişaf edir, bitişmələr və yapışıqlar əmələ gəlir). Bu forma bağirsaq keçməzliyi ilə (kəskin və ya xroniki) ağırlaşma bilər (şək. 35).

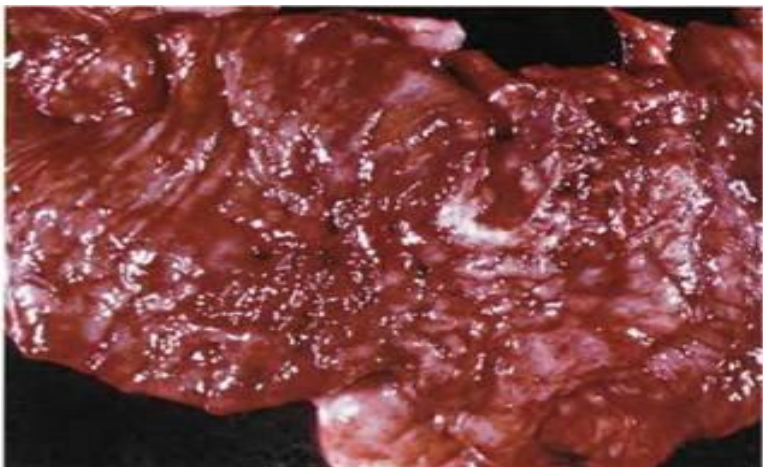- Müştərək forma (xoralı-hiperplastik; hiperplastik-fibrinoz)

Birincili NB vərəminin hiperplastik, ikincili vərəmin xoralı forması daha çox müəyyən edilir.

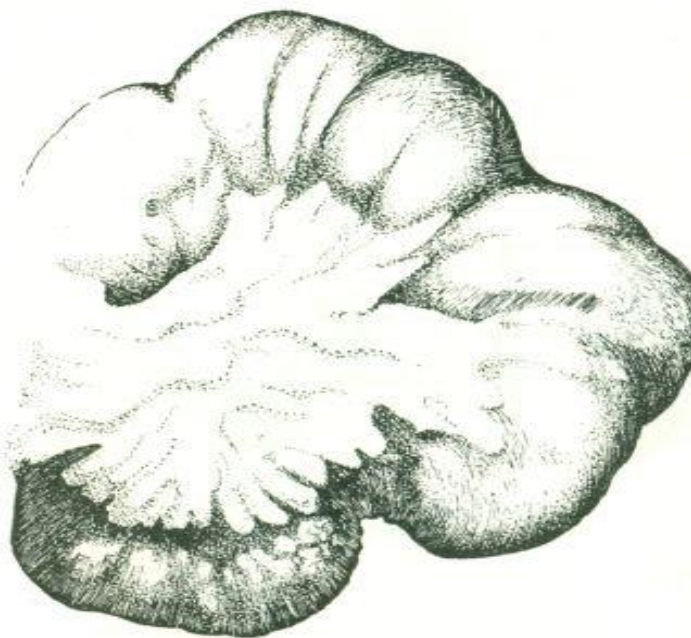Xəstələrin təxminən 5-33%-də amiloidoz inkişaf edir.



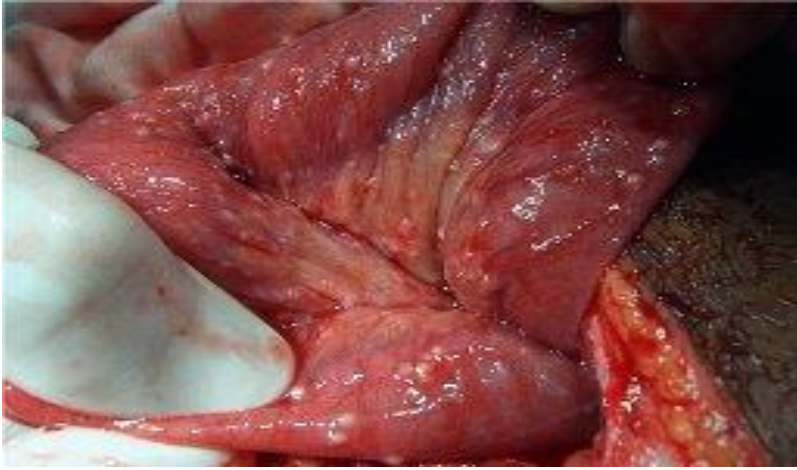
*Şək. 31. Nazik bağırsağın vərəminin xoralı forması*



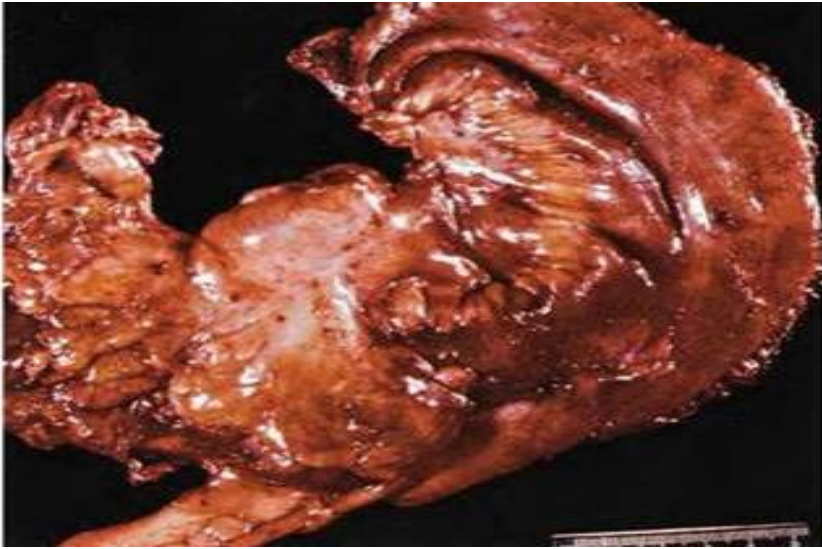*Şək. 32. Xoralı vərəm enteriti*



*Şək. 33. Nazik bağırsağın vərəminin stenotik forması*



*Şək. 34. Nazik bağırsağın vərəminin tumoroz-fibrinoz forması*



*Şək. 35. Vərəm enteriti*

### **Klinika**

*Ümumi intoksikasion əlamətlər* – ümumi zəiflik, halsızlıq, subfebrilitet, gecə tərləmələri, yuxusuzluq; emosionallığın artması, ölgünlük və depressiya; arıqlama, tipik qızarmış yanaqlar

*Yerli (qarın) əlamətləri* – qarında ağırlıq, basqı və dolma hissləri (xoralı forma), həmçinin küt, döyünən ağrılar (adətən sağ qalça və

göbəkətrafi nahiyələrdə), yeməkdən 3-4 saat sonra ağrıların intensivləşməsi, davamsız nəcis ifrası və ya qəbizlik, az hallarda ishal ;

- Bağırsağ keçməzliyi sindromu (stenotik, hiperplastik, fibrinoz və müştərək formalar);
- Qarında kütlə əllənməsi (hiperplastik forma);
- Qaytanşəkili, təsbəhəbənzer qalınlaşmış bağırsağ ilgəyinin (ileotiflit) əllənməsi;
- Bağırsağın amiloidozu ilə ağırlaşma zamanı davamlı diareya;
- Birincili vərəmdə - düyünlü eritema, poliartrit, poliserozit.

### **Diaqnostika**

**Laborator** – kəskinləşmə fazasında hipoxrom anemiya, çübuq-nüvəli formaların artması ilə neytrofilemiya, limfopeniya, EÇS-nin yüksəlməsi; sönmə fazasında - monositoz, eozinofiliya, EÇS-nin azalması;

İkincili bağırsağ vərəmində nəcisin dəyişiklikləri əhəmiyyətlidir: yağlar, yağ turşuları, əzələ lifləri, üzvi turşular, gizli qan. Ağciyər vərəmi aşkar edilməyən xəstələrin nəcisində mikobakteriyaların tapılması bağırsağ vərəmi diaqnozunun qoyulmasına əsasları artırır.

Müsbət Pirquet (Pirke) (tuberkulin) sınağı, dəriiçi Mantoux (Mantu) sınağı və ya dərialtı Koch (Kox) (tuberkulin) testi; NB-ın selikli qişasından aspirasion biopsiya materialının patohistoloji öyrənilməsi

### **Rentgenoloji diaqnostika**

*NB vərəminin Rh-qrafik əlamətləri* – erkən dövrdə bağırsağın mənfəzində büküslərərası lokalizasiyalı hipertrofiləşmiş dənəvər, 2-3 mm diametrli solitar follikullar və peyer piləkləri; sonrakı mərhələlərdə mərməşəkili selikli qişa, çoxsaylı xoralar, xoralaşmalarla bağlı kontrastlı ləkələr, bəzən aydın konturlu kalsifikatlar ;

Hiperplastik formada – dolma defekti ilə bağlı mənfəzin daralması, maneədən proksimalda bağırsağın ifrat genişlənməsi, kəskin bağırsağ keçməzliyi zamanı – üfuqi maye-qaz səviyyələri

Stenotik formada bağırsağ təsbəh şəkilini alır – daralmış və genişlənməmiş hissələrin növbələşməsi, peristaltikanın ləngiməsi

**KT və MRT-diaqnostika** – mezenterial limfa düyünlərinin böyüməsi, zədələnmiş seqmentlərin rigidləşməsi (stenotik forma), kütlə (hiperplastik forma), mukozal defektlər (xoralı forma), bağırsağ keçiriciliyinin pozulması (stenotik, hiperplastik, fibrinoz və müştərək formalar)

### **Klinik gediş**

- Simptomsuz forma (daha çox xoralı formada rast gəlir) – adətən simptomatika digər xəstəliklər tərəfindən örtülür.
- Uzunmüddətli latent forma – klinik əlamətlər geç başlayır, dalğaçəkilli olur, remissiyalar və kəskinləşmələr növbələşir, yaz-payız aylarında kəskinləşir. İnterkurrent xəstəliklər təhrikedici rol oynayırlar
- Fasiləsiz progressivləşən forma – ağır gedişlidir, klinik simptomatika qabarıq olur və sürətlə intensivləşir.

### **Ağırlaşmalar**

- Bağırsağ keçməzliyi (xroniki və kəskin) sindromu
- Qanaxma sindromu (xoralı forma)
- Bağırsağ divarının perforasiyası (xoralı forma, şişəbənzər forma)
- Vərəm prosesinin generalizasiyası (digər üzvlərə)

### **Müalicə**

- Fiziki-mənəvi sakitlik, istirahət
- Yüksək kalorili (3500-4000 kal) zülal və bitki mənşəli yağlarla zəngin, məhdud karbohidratlı qidalanma. Qidalar vitaminlərlə, Ca, F və Fe ilə zəngin olmalıdır. Qara çörək, süd, xörək duzu, çiy meyvə-tərəvəz, kəskin və turş qidalar, soyuq yeməklər və içkilər, duzlu və ədviyyatlı qidalar, hissə verilmiş balıq, ət və kolbasa məhsulları, yağlı ət (qaz, qoyun, donuz ət), şirniyyat, alkohol və qazlı içkilər rasiondan kənarlaşdırılmalıdır.
- Spesifik antibiotikoterapiya – streptomisin və ya ftivazid + PAST ((gündə 8-12 q, kurs müalicə - 800-1000 q) və ya pasomisin (gündə 1 q 2-3 ml novokain məhlulunda əzələ daxilinə.
- Qəfləti kəskinləşmə hallarında 2-3 həftə müddətində streptomisin və ftivazid və ya tubazid
- Bu və ya digər preparatlara qarşı rezistentlik yarandıqda – sikloserin, etoksid, pirizinamid, biomisin və ya tibon
- Streptomisinə dirənişli formalarda – kanamisin (streptomisin biomisin və ya kanamisinlə birgə təyin edilə bilməz. Onların eşitmə sinirinə oxşar zədələyici təsirlərinə görə)

**Diqqət!!!** Vərəm əleyhinə spesifik müalicə 6-10 aydan az aparılmamalıdır. Rezistentlik yaranmaması üçün hər 30-40 gündən bir antibiotiklər və kimyəvi terapevtik preparatların kombinasiyası dəyişdirilməlidir.

- Simptomatik müalicə (qəbizliyin aradan qaldırılması, diareya əleyhinə müalicə, antispastik müalicə, antipsixotik və sedativ terapiya,
- Homeostaz dəyişikliklərinin korreksiyaedici müalicəsi
- Dəstək müalicəsi (vitaminoterapiya, enzim preparatları, Ca, Fe, K, F preparatları və b.)
- Ağırlaşmalar (xroniki bağırsaq keçməzliyi, qanaxma) zamanı konservativ müalicə
- Cərrahi ağırlaşmalar (kəskin bağırsaq keçməzliyi, bağırsaq divarının perforasiyası, dayanmayan massiv və ya profuz qanaxma) zamanı cərrahi müalicə
- Sakitlik, remissiya və stabilləşmə dövrlərində sanator-kurort müalicəsi
- Tibbi reabilitasiya

**Proqnoz.** Sağalma, əmək qabiliyyətinin azalması və ya itməsi, əlillik

### **Nazik bağırsağın sifilisi**

MBT-nın sifilisinin sevimli lokalizasiyası düz bağırsaqdır. NB-ın sifilisinə 2-ci yer məxsusdur. Cərrahi cəhətdən NB-ın qummoz sifilisi klinik əhəmiyyət kəsb edir. Çünki qummaların parçalanması (dağılması, nekrozu) bağırsağın bu və ya digər seqmentinin perforasiyası, kəskin peritonitlə, böyüməsi isə bağırsağın obturasiyası (keçməzliyi) ilə ağırlaşır. Bağırsağın qummoz xoraları selikli qişadan başlayaraq digər qatlara yayılır, sağaldıqca birləşdirici (çapıq) toxuma ilə əvəz olunur və şiş toxumasını xatırladır (şişəbənzər forma). Xoraların kənarları dişli, kələ-kötür, dibi yağlı olur. Qummoz infiltratlar 0,5 sm-dən 2-3 sm-ə qədər və daha böyük ölçülərdə, girdə və ya ovalşəkili olur, bəzən bağırsağı muftaşəkili (sirkulyar) əhatə edir, bağırsaq divarı boyunca 20 sm-ə qədər və daha çox məsafədə yayılırlar.

**Patoloji anatomik formaları:** xoralı, stenozaşdırıcı və şişəbənzər.

**Klinika və diaqnostika.** Qeyri-müəyyəndir. Xəstələrin şikayətləri aydın olmur. Qarında tipik səpkilər, ağrılar, köp, ishal (bəzən qanlı), hissəvi bağırsaq keçməzliyi əlamətləri, bədən temperaturunun artması, üşütmə və titrətmələr, qusma çox rast gəlinən əlamətlərdir.

**Cərrahi ağırlaşmalar** (kəskin bağırsaq keçməzliyi, perforasiya) baş verdikdə klinik mənzərə kəskin dəyişir və səlis (dəqiq) etioloji diaqnostika mümkünsüz olur. Çünki NB-ın sifilisinə xas spesifik

əlamətlər yoxdur. Seroloji diaqnostika yalançı mənfi və ya yalançı müsbət nəticələrinə görə diaqnostik rol oynamır. Sifilisə xas ümumi və yerli ekstraabdominal simptomlar (anizokoriya, bəbəklərin genişlənməsi, patoloji reflekslər, hissiyyat pozğunluqları; dəri səpkilləri, cinsiyyət üzvlərində şankr və s.) sifilisə şübhələr yarada bilər.

**Müalicə** konservativdir. Spesifik müalicə tövsiyə olunur. Cərrahi ağırlaşmalar (kəskin bağırsağ keçməzliyi, perforasiya) təcili cərrahi, o cümlədən laparoskopik əməliyyatlara mütləq göstərişdir. Cərrahi əməliyyatın həcmli minimal (palliativ) olmalıdır: perforasiya dəliyin közənməsi, yan-yol (şunt) əməliyyatları. Cərrahi əməliyyatdan sonra spesifik müalicə başlanılmalıdır (davam edilməlidir).

**Proqnoz** əksər xəstələrdə əlverişlidir.

### **Nazik bağırsağın qarın yatalağı mənşəli zədələnmələri**

Qarın yatalağı NB-ın ağır zədələnmələri ilə müşayiət olunan kəskin infeksiya xəstəlikidir. Bağırsağın perforasiyası adətən qarın yatalağı xəstəliyinin başlanğıcından 2-4 həftə müddətlərində baş verir, təhlükəli ağırlaşmalardandır, kəskin peritonitin progressiv inkişafı və ağır intoksikasiyanın meydana çıxması ilə xarakterizə olunur.

**Etiologiya.** Qarın yatalağının törədici *Enterobacteriaceae* ailəsinin *Salmonella* növündən olan *Salmonella typhi* bakteriyalarıdır. Bakteriyalar təbiətdə, qidalı mühitlərdə geniş yayılmışdır. Ekzotoksinləri yoxdur, lakin parçalandıqda (dağıldıqda) endotoksinlər azad olur. Mikroorqanizmlərin patogenliyi azad olunan aqressiya fermentlərinin (fibrinolizin, hemolizin, katalaza, lesitinaza, hialuronidaza və b.) və tipik bakteriofaqların (100-dən artıq) aktivliyindən asılıdır. Əlverişsiz şəraitdə bakteriyalar davamlı L-formalara çevrilirlər, xarici mühitdə 1-5 ay, nəcisdə 25 gün, alt paltarda 15 gün, ərzaq məhsullarında bir neçə gündən bir neçə həftəyə qədər sağ qalırlar.

**Epidemiologiya.** İnfeksiya mənbəyi – xəstə və ya bakteriyagəzdirci insandır. İnkubasiya dövründə yoluxmuş insan digərləri üçün praktiki təhlükəsizdir. əstəlik progressivləşdikcə, xüsusilə 2-3-cü həftələrdə yoluxma ehtimalı yüksək olur. Yoluxma oral-fekal, su, qida məhsulları və məişət əşyaları vasitəsi ilə baş verir. İçmək üçün yararlı olmayan su (texniki su, yağış və qrunt suları, gölməçə və digər durğun sular, kanalizasiya suları axıdılan su mənbələri və b.) içilməsi əsas yoluxma mənbəyidir. Qida məhsulları içərisində ən təhlükəlisi süd və süd məmulatları, kremlər, yoluxmuş su ilə yuyulmuş göyerti, meyvələr və salatlardır.



İnsanlar xəstəliyə qarşı həssasdırlar. Yoluxmuş insanlarda daimi, ömürlük immunitet formalaşır. Bu səbəbdən xəstəliyin residivi olduqca nadir hallarda rast gəlinir.

Qarın yatalağı infeksiyası dünyanın bütün ölkələrində, xüsusilə geridə qalmış və inkişaf etməkdə olan ölkələrdə geniş yayılmışdır. Əsas epidemioloji ərazilər Asiya, Cənubi Amerika və Afrika qitələridir. Lakin son illərdə müharibələrin və hərbi münaqişələrin artması, xüsusilə Ukrayna və yaxın Şərqi (Liviya, İraq, Suriya və b.) hərbi-iqtisadi böhranları səbəbindən əhalinin kütləvi yerdəyişməsi, köçməsi “miqrasiya xəstəliyinin” yayılmasına təkan vermişdir. Hər il dünya üzrə təxminən 20 milyon insan qarın yatalağına yoluxur, 800 minə qədər insan isə bu xəstəlikdən ölürlər.

**Patogenez.** Qida məhsulları və su ilə daxil olan infeksiya ağız suyu və mədə şirəsinin təsirindən zərərsizləşdirilir. Həmin baryerləri keçən və sağ qalan bakteriyalar NB-ın selikli qişasının solitar və qrupşəkilli limfa follikullarında tutulur və onlarda çoxalırlar. Daha sonra aktiv bakteriyalar NB-ın selikli qişasından qana sorulur, qan cərəyanı ilə bütün orqanizmə yayılır, bakteriemiya və toksemiya törədirlər. Xəstəliyin mövcudluğunun bütün dövrlərinə bu və ya digər səviyyəli intoksikasiya xasdır. Daxili üzvlərə (qaraciyər, dalaq, limfa düyünləri, ağciyərlər, sümük ilişi və b.) disseminasiya olunmuş bakteriyalar onlarda toplanır və nəhəng, gicant “tifoz” şəffaf nüvəli hüceyrələrdən təşkil olunmuş qarın yatalağı qranulomaları formalaşdırırlar. Qranulomalar növbəti bakteriemiya (endotoksinemiya) “hücumları”nın mənbələridir. Beləliklə,

1-ci həftədə NB-ın selikli qişasında limfa toxumasının “beyinşəkilli” şişməsi, iltihablaşması;

2-ci həftədə onların mərkəzi nekrozlaşması (nekroz mərhələsi) və nekroz prosesinin NB-ın divarının digər qatlarına yayılması;

3-cü həftədə limfa toxumasının nekrotik fraqmentlərinin qopması və qopmuş nahiyələrin xoralaşması;


4-cü həftədə xoralardan nekrotik kütlələrin qopması, xoraların böyüməsi və dərinləşməsi və təmiz xoraların formalaşması. Daha sonra xoralar sağalması və çapıqlaşması vaş verir.

Prosesin bütün mərhələlərində, hətta sağalmadan sonra da bakteriyalar bağırsağ möhtəviyyatı ilə xaric olur və digər insanlar üçün yoluxma mənbəyinə çevirilir.

**Patoloji anatomiya.** NB-ın selikli qişasında solitar follikullar və Peyery piləkləri əmələ gəlir, sonuncularda limfositlərin qabarıq

infiltrasiyası, kəskin iltihabı inkişaf edir, retikuloendotelial hüceyrələrin çoxalır və kəskin şişirlər. Xəstəliyin 2-ci həftəsində piləklər və follikullar nekrozlaşır, 2-3-cü həftələrin sonunda nekrotik toxumalar qopurlar. Nəticədə selikli qişada xoralar əmələ gəlir (şək. 36), sonuncular əlverişli gediş zamanı sağalır və çapıqlaşır. Orqanizmin müdafiə (immunoloji)-kompensator imkanları məhdud olduqda nekroz davam edir, xoralar dərinləşir və sərbəst qarın boşluğuna açılırlar. Xoralaşma prosesi daha çox NB-ın terminal hissəsini əhatə edir. Çünki bu nahiyə limfa toxuması ilə xeyli zəngindir.

Perforasiya tək və ya çoxsaylı olur.



Şək. 36. Nazik bağırsağın selikli qişasının çoxsaylı xoraları

**Klinika və diaqnostika.** İnkubasion dövr bir neçə gündən 3 həftəyədək (ortalama 10-15 gün) davam edir. Xəstəlik kəskin başlayır. 1-ci həftə xəstəliyin başlanğıc dövrüdür, ilk 4-cü günlər bədən temperaturunun yüksəlməsi ilə başlayır, həftənin sonunda 39-40°C-yə çatır. İntoksikasiya sindromu da tədricən başlayır və artır, baş ağrıları, başhərlənmə, iştahsızlıq, progressivləşən halsızlıq, yuxusuzluq və b. əlamətlərlə təzahür edir. Dəri örtüklərinin solğunluğu, sifətin hiperemiləşməsi, dilin qalınlaşması, ərplə mərkəzi örtülməsi (ətrafının və ucunun təmiz qalması) xarakterik əlamətlərdir.

Ürək tonları karlaşır, başlanğıcda nəbz tezləşir, sonrakı günlər xarakterik olaraq bradikardiya meydana çıxır.

Qarın köpür, bağırsağ peristaltikası ləngiyir. Başlanğıcda nəcis durulaşır, "noxudlu şorba"ya bənzəyir, sonra qəbizliklə əvəz olunur. Palpasiya xüsusilə sağ qalça nahiyəsində ağrıdır, qurultu, curultu

eşidilir və yan nahiyələrdə perkutor kütlük müəyyən edilir. Artıq ilk 3-4-cü günlər qaraaciyə və dalaq böyüyür, qalınlaşır və ağrısız olurlar.

Kəskinləşmə dövrü 1-ci həftənin sonu ilə 2-ci həftənin başlanğıcı arasında olur. İntoksikasiya simptomları dərinləşir, bədən hərərəti yüksəlir, daimi xarakter alır, bəzən dalğalı və ya qeyri-müəyyən gedişli olur. 8-9-cü günlər qarının ön divarı və döşqəfəsinin aşağı ön səthində qarın yatalağına xas dəri səpkiləri (*roseolae elevatae*) əmələ gəlir. Rozeololar dəri səthindən qabarıqlar. Onların sayı məhdud olur (2-5), 3-4 gündən sonra öz-özünə itirlər. Lakin sonradan yeniləri əmələ gəlir.

Ağır hallarda (tifoz status zamanı) oliqouriya, kəskin zəiflik, adinamiya, apatiya, huşun qaranlıqlaşması, bəzən hərəkəti rahatsızlıq (oyanıqlıq) müşahidə olunur.

Rekonvalesensiya dövründə müalicə fonunda bədən hərərəti enir və intoksikasiya əlamətləri tədricən aradan qalxır. Lakin bu mərhələdə NB dəyişiklikləri (xoralaşma, xoraların əməə gəlməsi) davam edir. Ona görə də xora mənşəli ağırlaşmaların (qanaxma, perforasiya) başvermə riski saxlanılır.

Lakin qarın yatalağının klassik klinik şəkilindən fərqli mənzərəyə də rast gəlinir. Xəstəliyin atipik formalarının – **“ambulator qarın yatalağı”**nın klinikası məhdud olduğundan diaqnostika da çətinləşir. **Abortiv formada** qısamüddətli qızdırma bir neçə gün ərzində aradan qalxır və intoksikasiya əlamətləri sürətlə itir. **Örtülmüş (gizli) forma** üçün davamsız subfebrilitet və mülayim intoksikasiya əlamətləri xasdır. Az hallarda xəstəlik **pnevmo-, meningo-, kolo-** və **nefrotif** variantlarında təzahür edir. Bu xəstələrdə klinik gediş ağır, intoksikasiya əlamətləri qabarıq və üstün olur, müvafiq üzvlərin zədələnmə əlamətləri önə çıxır.

**Ağırlaşmalar.** İnfeksiyon-toksik şok, NB-ın perforasiyası və bağırsağ qanaxmaları ən təhlükəli ağırlaşmalardır.

İnfeksiyon-toksik şok qabarıq intoksikasiya fonunda inkişaf edir, bədən hərərətinin kəskin enməsi, taxikardiya, AT-nin enməsi, oliqo- və ya anuruya, aşırı tərləmə və neyrotoksikoz təzahürləri ilə müşahidə olunur.

NB-ın perforasiyası və bağırsağ qanaxmaları adətən 2-ci həftənin sonu 3-cü həftənin əvvəllərində meydana çıxır. Perforasiya anında qarında, xüsusilə sağ qalça nahiyəsində qəfləti kəskin ağrılar başlayır, bədən temperaturu qısamüddətli enir, taxikardiya əmələ gəlir,

fəsadlaşmayan qarın yatalağına xas olmayan leykositoz (qarın yatalağı üçün limfopeniya xarakterikdir) müəyyən edilir. Qarın tənəffüsdə iştirak etmir. Əzələ gərginliyi meydana çıxır. Gərginliyin və ağrılılığın maksimal lokalizasiyası sağ qalça nahiyəsində olur. Bu nahiyədə Bloomberg simptomu kəskin müsbətdir. Perkutor olaraq qarının yan nahiyələrində kütlük, bəzən qaraciyərin kütlüyünün itməsi aşkar olunur, auskultativ peristaltik küylər eşidilmir. Düz bağırsağın digital müayinəsi intensiv ağrılı olur. Xəstələrin ümumi vəziyyəti progressiv pisləşir, artıq 2-3 saatdan sonra ağır intoksikasiya əlamətləri üzə çıxır, akrosianoz tənəffüslük, sapvari nəbs, AT-nin kəskin enməsi, bağırsağ möhtəviyyəti tərkibli qusma baş verir. Bu fonda perforasiya simptomları örtülür və ağırlaşmanın klinik diaqnostikası çətinləşir.

Bağırsağ qanaxmaları klinik asimptomatik ola bilər. Bu zaman nəcisdə gizli qan və Hb göstəricisinin enməsi ilə diaqnoz qoyulur. Massiv qanaxmalar zamanı maye itkisi əlamətləri (qabarıq yanğı, taxikardiya, AT-nin enməsi) və kəskin anemiya müəyyən olunur. Qəhvə çöküntüsünə bənzər qusma və melena müşahidə edilir. Perforasiya və qanaxma eyni momentdə başverdikdə əksər hadisələrdə ağrı sindromu olur.

**Differensial diaqnostika** səpkili yatalaq, malyariya, brüsellyoz, iersinioz, vərəm, limfomalar, sepsis, pnevmoniya və b. oxşar klinik gedişli xəstəliklərlə aparılmalıdır. Laborator diaqnostika mühümdür. Qarın yatalağı hemokulturasının alınması (törədicinin identifikasiyası) düzgün diaqnozun qoyulmasını təmin edir. Lakin nəcisdə və sidikdə qarın yatalağı çöplərinin aşkar edilməsi az informativdir və diaqnostik əhəmiyyəti aşağıdır. Çünki bakteriyalar gəzdiricilərdə də müəyyən oluna bilər.

Cərrahi ağırlaşmaların **müalicəsi** operativdir. Mərkəzi orta laparotomiya və ya laparoskopik giriş məsləhət görülür. Tamdəyərli təftişdən sonra (şək. 37) perforasiya dəliyinə köndələn atravmatik iynəli sapla (vikril) istiqamətdə ikisıralı presizion tikişlər qoyulur. Perforasiya dəlikər çox olduqda və yayılmış peritonit zamanı həmin dəliklərin tikilməsi və ya NB-ın həmin hissəsinin rezeksiyası və ileostomiya əməliyyatı tövsiyyə olunur. Sonda qarın boşluğu adekvat sanasiya və drenaj olunur. Perioperativ dövrdə kompleks intensiv infuzion antibakterial, detoksikasiyaedici (dezintoksikasiyaedici), əvəzedici, pozulmuş sistemlərin və funksionalın, metabolik dəyişikliklərin korreksiyaedici müalicəsi davam etdirilməlidir.



Şək. 37. Nazik bağırsağ ilgəklərinin şişməsi  
(intraoperasion görünüş)

### Nazik bağırsağın iersiniozu

**İersinioz** – toksiko-allergik reaksiyalarla təzahür edən çoxocaqlı kəskin zoonoz bağırsağ infeksiyasıdır.

**Etiologiya.** Xəstəliyin törədicisi hərəkətli Qram-mənfi fakultativ anaerob *Yersinia enterocolitica* bakteriyalarıdır. Bakteriyalar aşağı temperaturlara davamlıdır, soyuducuda  $+4^{\circ}$ -dən  $-6^{\circ}\text{C}$ -ədək temperaturda sağ qalır və ərzaq məhsullarında çoxalırlar. Ona görə də iersiniozu bəzən “soyuducu xəstəliyi” adlandırırlar. Bakteriyalar donmaya dayanıqlıdırlar, donmuş qida məhsullarının donu açıldıqdan sonra onlar yenidən canlanır və intensiv çoxalmağa başlayırlar. Suda və torpaqda uzun müddət sağ qalırlar. Lakin günəş şüalarına, qurumaya, qaynamaya və kimyəvi dezinfeksiyaedicilərə qarşı həssasdırlar. *İersinia* çöpləri enerotoksin, sitotoksin və endotoksin ifraz edirlər.

İersiniozun mənbələri heyvanlardır: sianotrop gəmiricilər, ev heyvanları (daha çox donuz) və itlər. Onların ifrazatlarının, nəcisinin göyerti və tərəvəzi çirkləndirməsi, sonuncuların yetərli yuyulmadan və emal edilmədən (bişirilmədən) yeyilməsi yoluxmaya səbəb ola bilər. Xəstə insanlar və bakteriyagəzdircilər az kontagiozdurlar. Şəhər yerlərində əsas infeksiya mənbəyi gəmiricilərdir.

Yoluxma fekal-oral yolla, çirkli su və yoluxmuş ərzaq məhsulları qəbul etməklə baş verir. Nadir hallarda təmas və məişət yolları ilə (adətən aşağı gigiyenik mədəniyyətli insanlarda) yoluxma mümkündür.

İnsanların iersinioza qarşı həssaslığı aşağıdır. Sağlam insanlar praktik olaraq klinik formalarla xəstələnmirlər. Xəstəliyin manifest və ağır formaları ən çox xroniki xəstəliklərlə xəstələnən və immundefisitli uşaqlarda rast gəlir.

**Təsnifat.** Qastrointestinal, generalizə olunmuş və ikincili-ocaqlı formalar ayırd edir. Qastrointestinal formalara gastroenteri, enterit, terminal ileit, ileotiflit, iersinioz appendisit, enterokolit, gastroenterokolit; generalizə olunmuş formalara sepsis, pilonefrit, sistit, meningit, pnevmoniya, hepatit, qarışıq formalar; ikincili-ocaqlı formalara isə atrit, poliartrit, miokardit, düyünlü eritema və Reyter sindromu (müştərək uveit (konyuktivit), artrit, uretrit, prostatit) aiddir.

Klinik olaraq iersiniozun yüngül, orta ağırlıqlı, ağır, kəskin dövrü (tsiklik), xroniki və residivləşən formaları təsnif edilir.

**Klinika və diaqnostika.** İersiniozun inkubasion dövrü 1 gündən 6 günə qədər davam edir. Klinik şəkil bir qayda olaraq sindromolojiyə. Daha çox ümumi toksiko-septik forma müşahidə edilir. Bu forma üçün yüksək, davamlı qızdırma (38-40°C), üşütmə, titrətmə, baş ağrıları, iştahsızlıq, ümumi halsızlıq, əzələ-oynaq ağrıları, əzginlik və ağır klinik gediş zamanı MSS pozğunluqları xarakterikdir. Qızdırma dövrü adətən 7-10 gün çəkir.

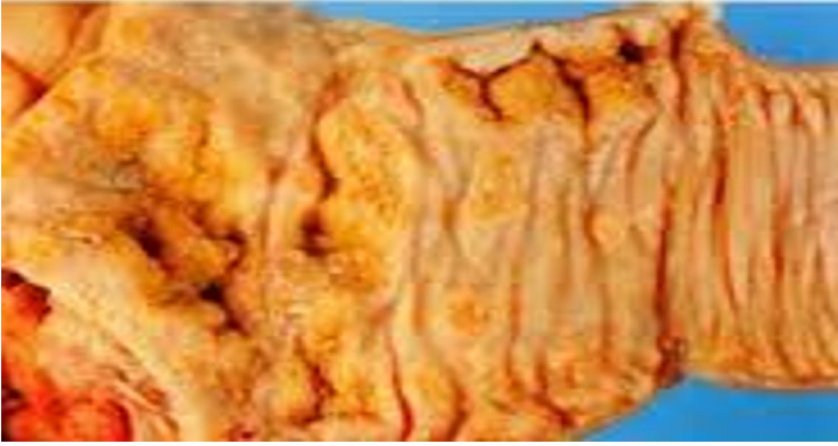Qastrointestinal formalarda artmaqda davam edən ümumi intoksikasiya fonunda qarın ağrıları və dispepsiya (ürəkbulanma, qusma, diareya), nadir hallarda ekzentema müşahidə olunur. Dəri səpkiləri nöqtəvi, iriləkəli (bəzən üzüyəbənzər) və ləkəli-papulyoz tiplərdə olur, ətrafların distal hissələrində rast gəlinirlər (“əlçək”, “corab” simptomları). Səpkilər ovuclarda qaşınma və qabıqlanma ilə müşayiət olunur.

Bəzi xəstələrdə artropatik sindrom (artralgiyalar) rast gəlir. Ətrafların oynaqaları (mil-bilək, dirsək, aşıq-daban, diz və b.) şişkinləşir, ödemləşir, hiperemiləşir, ağrılı olur və hərəkətlər məhdudlaşır.

Generalizə olunmuş forma üçün hepatolienal sindrom daha çox xarakterikdir.

Klinik praktikada iersiniozun qastrointestinal formaları xeyli çox rast gəlir. Klinika bağırsağın, xüsusilə NB-ın digər infeksiyotoksik proseslərindən az fərqlənir. İntoksikasiya əlamətləri dispepsiya ilə birgə, bəzən əvvəl meydana çıxır. Bəzi xəstələrdə bu forma dəri səpkiləri, artropatiya və kataral iltihabla müşahidə olunur. Kəskin intoksikasiya hepatosplenomeqaliya, az hallarda polilimfadenopatiya ilə nəticələnə bilər. Xəstəlik 2-3 gündən 2 həftəyə qədər və daha çox davam edir. Uzunmüddətli NB iersinozu dalğalı şəkil alır, orqanizm

ifrat susuzlaşır. İersinioz mənşəli terminal ileit və kəskin appendisit klinik şəkilinə və gedişinə, makroskopik dəyişikliklərinə görə qeyri-spesifik etiolojili eyni xəstəliklərdən çətin fəqləndirilir (şək. 38). İersinioz mənşəli kəskin appendisitli xəstələrin böyük hissəsi eksplorativ appendektomiyaya məruz qalırlar.



Şək. 38. Nazik bağırsağın selikli qişasının iersinioz zədələnməsi

### **Ağırlaşmalar**

- toksiko-septik şok;
- miokardit;
- kəskin qaraciyər çatmazlığı;
- kəskin böyrək çatmazlığı;
- kəskin qaraciyər-böyrək çatmazlığı

**Differensial diaqnostika** qarın yatalağı, paratif infeksiyaları, səpkili yatalaq, malyariya, brüsellyoz, vərəm, limfomalar, sepsis, pnevmoniya və b. oxşar klinik gedişli xəstəliklərlə aparılmalıdır. Laborator diaqnostika mühümdür. *Y. enterocolitica* kulturasının alınması (törədicinin identifikasiyası) düzgün diaqnozun qoyulmasını təmin edir.

**Müalicəsi** konservativdir. Kompleks intensiv infuzion antibakterial (tetrasklin qrupu, levomisetin, sonuncu nəsil sefalosporinlər), detoksikasiyaedici (dezintoksikasiyaedici), əvəzedici, pozulmuş sistemlərin və funksiyaların, metabolik dəyişikliklərin korreksiyaedici müalicəsi aparılmalıdır. Yanlış və ya hiperdiaqnostika səbəbindən iersinioz appendisitə görə cərrahi əməliyyat olunmuş xəstələrin

etiotrop müalicəsi dəqiq diaqnostikadan dərhal sonra başlanmalı, ilkin xəstələrdə olduğu kimi davam etdirilməli və tamamlanmalıdır.

### **Wipple xəstəliyi**

- Wipple xəstəliyi nədir?
- Wipple xəstəliyinin törədicisi nədir?
- Wipple xəstəliyinə kimlər daha çox yoluxmağa meyillidirlər?
- Wipple xəstəliyinin simptomları və təzahürləri hansılardır?
- Wipple xəstəliyinin diaqnozu necə qoyulur?
- Wipple xəstəliyinin müalicəsi necədir?
- Wipple xəstəliyinin ağırlaşmaları hansılardır?
- Wipple xəstəliyinin profilaktikası necədir?
- Qidalanma, pəhriz rejimi necə olmalıdır?

#### **Wipple xəstəliyi nədir?**

**Wipple xəstəliyi** - NB-ın infeksiyon mənşəli nadir multisistem xəstəliyidir. NB-ın, digər orqanların limfa damarları və düyünlərinin bakterial mənşəli mukopolisaxarid kompleksləri ilə tutulması xarakterikdir. İlk dəfə 1907-ci ildə amerikalı patoloq George Hoit Whipple tərəfindən təsvir edilmişdir. Diareya, stətoqə, kəskin arıqlama və anemiya ilə təzahür edən naməlum xəstəlik hadisəsinin Whipple tərəfindən seksion təhlili zamanı mezenterial limfa düyünlərinin qabarıq böyüməsi və poliserozit aşkar edildi. Kirshner P. et al. (2014) görə hər il dünyada 30-a qədər xəstəlik hadisəsi müəyyən olunur. Kişi qadın nisbəti 30:1-dir

İstənilən şəxs Wipple xəstəliyinə tutula bilər. Lakin xəstəlik avropoid irqinə məxsus insanlar, xüsusilə Qafqaz əsilli 40-60 yaşlı kişilər arasında daha çox yayılmışdır. Yayılma tezliyi 1:1 000 000-dur. Kənd təsərrüfatı işçiləri, torpaq və axar sularla təmasda olan insanlar xəstəliyə daha çox yoluxurlar.

Daha çox nazik bağırsağ zədələnir. Lakin infeksiya istənilən üzvə yayıla bilər. İlk növbədə

- oynaqlar
- MSS (baş beyin, onurğa beyini, periferik sinirlər)
- ürək
- gözlər
- ağciyərlər zədələnirlər.

Adekvat müalicə olmadıqda xəstənin vəziyyəti ağırlaşır və həyatın davamına təhlükə yaranır.



**Etiopatogenez.** Sonrakı illərdə Wipple xəstəliyinin törədiciyi haqqında fərqli baxışlar meydana çıxdı. Biopsiya materiallarından alınmış bakteriyalar (korinobakteriyalar, brusellayabənzər mikroorqanizmlər, streptokokkların L-forması və b.) uzun müddət xəstəliyin törədiciyi hesab olunurdu.

Histoloji müayinə nəticəsində bağırsaqda, limfa düyünlərində diffuz lipid və çöpşəkili argirofil strukturlardan ibarət makrofaq topları müəyyən olundu. OBB-ın selikli qişasının xüsusi səhifəsindən hazırlanmış və Levadyti üsulu ilə boyanmış histopreparatlarda solğun spiroxetlərə bənzər çoxsaylı çöpşəkili mikroorqanizmlər aşkar edildikdən sonra Wipple xəstəliyinin etiologiyası haqqında yeni elmi fərziyyə irəli sürüldü: lipid mübadiləsinin infeksiyon təbiətli pozulması – intestinal lipodisrofiya

Yalnız 1991-ci ildə Wilson R. et al., 1992-ci ildə Realman D. et al. polimeraz zəncirvari reaksiyanın köməyi ilə Qram-müsbət basilləri aşkar edərək onları G.H. Wipple-nin şərəfinə *Tropheryma Wippelii* adlandırdılar. Basillər aktinomiset bakteriyalarına aiddirlər, elektron mikroskopiyada hüceyrə divarı üçqatlıdır, yeganə dəyirmi xromosoma və kiçikölçülü genoma malikdirlər. Bu bakteriya əsas etibarilə makrofaqların daxilinə nüfuz edir, orada çoxalır və makrofaqların funksional qabiliyyətlərini aşağı salır. Nəticədə sonuncuların faqositoz (mikroorqanizmləri lizisə uğratma) imkanları azalır. Hüceyrə-xaric mühitlərdə də bakteriyaların disseminasiyası rast gəlinir. İnsanlar arasında *Tropheryma Wippelii* bakteriyalarının çox yayılması (gəzdiricilik) onların qeyri-patogen ştammlarının çoxluğu və makroorqanizmin immunoloji statusunun yüksəkliyi ilə əlaqələndirilir.

*T. Whipplei* infeksiyası daxili üzvlərdə, xüsusilə NB-da qalınlaşmalar, yaracıqlar, yaralar törədirlər. NB-ın ciddi üzvi dəyişikliklərinə görə sorma səthi azalır, diareya və orqanizmin ümumi aclığı başlayır. Diareyanın tezliyi çox olur, nəcis durulaşır. Orqanizm tələb olunan qədər qida məhsulları – vitaminlər, minerallar və digər qidalandırıcı maddələr almadığından aclıq vəziyyəti meydana çıxır. Zaman keçdikcə infeksiya digər nahiyələrə, üzvlərə yayılır və onları zədələyir.

Törədiciyin identifikasiyasına baxmayaraq xəstəliyin patogenetik inkişaf mexanizmləri yetərli səviyyədə öyrənilməmişdir. Əksər tədqiqatçılar xəstəliyin patogenezində irsi-genetik meyilliyyət üstünlük verirlər. Çünki xəstəliyin ailəvi hadisələrinə də rast gəlinir. Lakin insanın insan tərəfindən yoluxması birmənalı olaraq təsdiq edilmir. Digər tərəfdən bakteriyaların təbiətdə (torpaqda, axar sularında) geniş yayılmasına

baxmayaraq insanlar arasında xəstəlik olduqca az yayılmışdır (son illərə qədər bütün dünyada 1000-dən artıq xəstəlik faktı aşkar edilmişdir).

Wipple xəstəliyində immunitetin humoral dəstəsinin kəskin defisiti olmasa da törədiciyə qarşı anticisimlərin sintezi azalır və ya tamamilə dayanır. Bu zaman hüceyrə imunitetinin defisiti qabarıq olur. T-limfositlərin miqdarı azalır, antigenlərə, mitogenlərə qarşı limfosit reaksiyaların aktivliyi enir, makrofaqların funksiyası pozulur, onların bakteriyaları parçalaması qabiliyyəti itir, interleykin-12 və  $\gamma$ -interferon produksiyası azalır. Hidrolizə uğramış massiv qida maddələrinin daxil olmasına baxmayaraq NB-ın selikli qişasının xüsusi səhifəsində bakteriyaların massiv toplanmasına görə onların, xüsusilə yağların sorulması pozulur, yağ hissəciklərinin xüsusi səhifədə toplantıları əmələ gəlir. Sonra zülalların, karbohidratların, vitaminlərin və mineralların sorulması pozulur, malabsorbsiya, daha sonra maldigestiya baş verir. Bu fonda törədicinin disseminasiyası artır, müsariqədə və digər orqanlarda limfa düyünlərinin infiltrasiyası və böyüməsi müşahidə edilir.

**Klinika.** Çox rəngarəngdir. Diareya və sorulma pozğunluqlarına görə çəki itkisi kardinal simptomdur. İshalsız gediş zamanı oynaq ağrıları (iltihablı və iltihabsız klinik gediş), yağlı və ya qanlı nəcis ifrazı, qarında spazmlar, köp, qızdırma, yorğunluq, dərinin tündləşməsi, iştahın azalması, limfa düyünlərinin böyüməsi, NB-ın selikli qişasında anomal sarı və ağ ləkələrin (endoskopik görünüş) əmələ gəlməsi kimi fərqli əlamətlər müşahidə olunur.

Xəstəliyin gecikmiş mərhələsində nevroloji simptomatika qabarıq olur: görmə problemləri (əlamətləri), yaddaş, davranış problemləri və ya şəxsiyyətin dəyişiklikləri, mimik pozğunluqlar, baş ağrıları, əzələ zəifliyi və ya qıcolmalar, yerişin çətinləşməsi, qulaqlarda küy və ya karlıq, demensiya.

Wipple xəstəliyinin az rast gəlin simptomlarına xronik öskürək, döş ağrıları, perikardit, ürək çatmazlığı (qapaq çatmazlığı) aiddir.

Xəstəliyin multisistem xarakteri NB-dan əlavə digər üzvlərdə və sistemlərdə də (QC, böyrəklər, ağciyərlər, MSS və b.) limfa düyünlərinin iltihab prosesinə cəlb olunması ilə təsdiq edilir. Xəstəliyin klinik gedişi çoxmərhələlidir:

I mərhələ - ekstraintestinal təzahürlər (oynaqların zədələnməsi, qızdırma) üstün olur.

II mərhələ - bağırsağın kəskin disfunksiyası əlamətləri (malabsorbsiya, maldigestiya, ağır metabolik pozğunluqlar, kəskin arıqlama) kardinal əlamətlərdir.

III mərhələ - multisistem təzahürləri (sinir, ürək-damar sistemlərinin zədələnmələri, poliserozit hadisələri) ön plana çıxırlar.

Oynaqların gəzici (miqrasiyaedici) zədələnmələri əsas bağırsağ əlamətlərindən xeyli əvvəl meydana çıxırlar. Bütün xəstələrin 67%-də qastrointestinal əlamətlər oynaq əlamətlərindən sonra başlayır. Gəzici poliartralgiyalar (poliartritlər) iri oynaqları (oma-büzdüm, bud-çanaq, diz, bazu, mil-bilək, aşıq-daban) zədələyir, bir neçə saatdan bir neçə günə qədər davam edirlər. Birincili oynaq xəstəliklərindən fərqli olaraq oynaqlarda destruktiv dəyişikliklər inkişaf etmir və ağrılar(tutmalar)arası intervallarda tam remissiya baş verir.

Diareya, qızdırma, çəki itkisi xəstəliyin II mərhələsində meydana çıxır və diaqnoz təsdiq edilənə qədər 85% xəstələrdə müşahidə olunur. Duru nəcis ifrazı gündə 10-a qədər olur. Tipik əlamətlərə polifekaliya, steatoreya, kreatoreya, amilazoreya və metabolizmin bütün növlərinin pozğunluqları aiddir. Bəzən qatranabənzər nəcis (K vitaminin sorulmasının pozulması səbəbindən) xaric olur.

Qarın ağrıları tutmaşəkilli xarakter daşıyır, daha çox göbək ətrafında lokallaşır, köp, ürəkbulanma, bəzən qusma halları olur. Belə, yaxın klinik şəkil qarın boşluğunun kəskin cərrahi xəstəlikləri ilə differensiasiyayı çətinləşdirir və bəzi xəstələr kəskin appendisit, kəskin salpingit, yumurtalıq sistinin burulması, partlaması və ya irinləməsi və b. diaqnozlar qoyulmaqla eksplorator cərrahi əməliyyatlara məruz qalırlar. İntraoperasion olaraq (əməliyyata qədər abdominal USM, KT və ya MRT üsulları ilə) generalizə olunmuş limfadenopatiya müəyyən edilir. Bu vəziyyət abdominal vərəm, iersinioz, sarkoidoz, limfomalar, limfosarkoma, metastatik adenopatiyalar və b. xəstəliklərlə differensiasiyayı zəruri edir. Limfa düyünlərinin palpator hərəkətli, ağrısız olması, həmçinin yanaşı uveit hadisələri Wipple xəstəliyi üçün xarakterikdir.

Malabsorbsiya və maldigestiya qabarıq polihipovitaminozla bürüzə verir: Tiamin çatmazlığı - əl və ayaq dərisinin paresteziyası, yuxusuzluq; nikotin turşusu çatmazlığı – qlossit, dərinin pellaqroid dəyişiklikləri; riboflavin çatmazlığı – xeylit, anqulyar stomatit; askorbin turşusu çatmazlığı – selikli qişalardan, diş ətindən qanaxmalar, dərialtı nöqtəvi qansızmalar; A vitamini çatmazlığı – gecə görməsinin zəifləməsi; B<sub>12</sub> vitamini, fol turşusu, Fe çatmazlığı – anemiya. Xəstələrdə osteoporoz, osteo(xondro)malyasiya, sümüklərin sınıqları, əzələ qıcolmaları müşahidə oluna bilər.

Metabolik pozğunluqlarla bağlı klinik təzahürlərə hipoproteinemik ödem, dəri və selikli qişaların quruluğu, yangı, əzələ zəifliyi, atrofiyası və əzələlərdə ağrılar, vətər reflekslərinin zəifləməsi, taxikardiya, aritmiyalar, o cümlədən ekstrasistoliyalar, arterial hipotoniya, əzələ-sinir keçiriciliyinin artması, əmək qabiliyyətinin azalması, anoreksiya, kaxektik vəziyyətə qədər arıqlama, endokrin pozğunluqlar (dis- və ya amenoreya, impotensiya, hipokortisizm əlamətləri, poliqlandulyar çatmazlıq) və b. aiddir.

MSS-nin zədələnmələri 15-20% xəstələrdə rast gəlinir, demensiya, supranuklear oftalmoplegiya, miokloniyalar və bu əlamətlərin fərqli kombinasiyaları ilə xarakterizə olunur. Əlamətlərin proqressivləşməsi əlverişsiz proqnostik vəziyyət kimi qiymətləndirilir.

Ürək-damar sisteminin zədələnmələri (perikardit, az hallarda endokardit, qapaq çatmazlığı) 20-25% xəstələrdə rast gəlinir. İnfeksiyon endokardit daha çox mitral, az hallarda isə aortal qapaqların zədələnməsi ilə müşayiət olunur. İnfeksiyon perikarditin gedişi adətən simptomsuzdur, o, ExoKQ zamanı aşkar edilir. Koronar arteriyaların panarteriiti səbəbindən bəzi xəstələrdə stenokardiya ağrıları olur.

Bronx-ağciyər dəyişiklikləri (bronxitlər, xilyoz plevrit) 30-50% xəstələrdə müəyyən edilir. Mediastinal limfa düyünlərinin böyüməsi traxeyanın, qida borusunun kompressiyası əlamətləri ilə (öskürək, təngnəfəslik, bəzən boğulma hissi, disfagiya) bürüzə verir.

**Ağırlaşmalar.** NB-da xovların massiv zədələnmələri ilə bağlı sorulma pozğunluğu mənşəli aclıq səbəbindən baş verən ağırlaşmalar qabarıq olur. Hospitalizasiyanın, diaqnostikanın və müalicənin gecikməsinə görə aşağıdakı ağırlaşmalar inkişaf edir:

- Qida maddələrinin uzunmüddətli defisiti
- Ürək və ürək qapaqlarının çatmazlığı
- Baş beyinin zədələnmələri

Wipple xəstəliyinə tutulmuş xəstələrdə adekvat müalicədən sonra xəstəliyin residivi inkişaf edə bilər. Residiv təkrar müalicə tələb edir.

### **Diaqnostika**

- Ailə və tibbi anamnez
- Tibbi baxış
- Qanın analizləri
- Endoskopiya

Klinik şəkilin rəngarəngliyinə və olduqca az rast gəlməsinə (həkimlərin bu xəstəlik haqqında təsəvvürlərinin, biliklərinin məhdud-

luğuna) və patoqnomik əlamətlərin olmamasına görə Wipple xəstəliyinin diaqnostikası çox çətinidir.

### **Qanın analizləri**

- EÇS-nin yüksəlməsi, leyko- və trombositoz, hemoqlobin səviyyəsinin enməsi

- Malabsorbsiya. Qida maddələrinin acliğı, anemiya, hipohidratasiya (ishal hesabına), vitaminlərin, mineralların, zülalların defisiti, Fe, Ca, xolesterin azlığı

- Elektrolitlərin ( $\text{Na}^+$ ,  $\text{K}^+$ ,  $\text{Mg}^{2+}$ ,  $\text{Cl}^-$ ) anomal aşağı səviyyələri qida defisiti hesabına inkişaf edir. Onlar sinir-əzələ keçiriciliyində mühüm rol oynayırlar.

- Steatoreya (gün ərində 50 q-dan artıq) və kreatoreya xarakterik simptomlardır. Funksional absorpsion testlər (ksiloza sınağı, yod-kalium testi, qlükoza yüklənməsi testi və s.) müsbət olur.

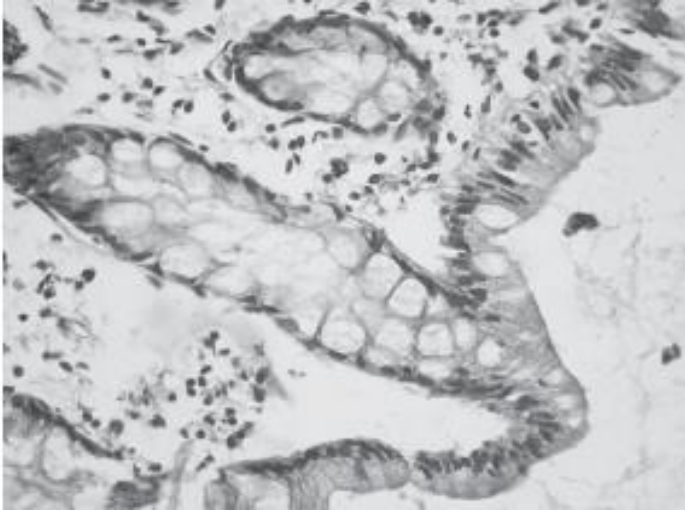
**Şüa diaqnostikası.** Rentgenoloji, kontrastlı KT və MRT müayinələrində peritonarxası, mediastinal limfa düyünlərinin böyüməsi, assit, plevrit, perikardial maye aşkar olunur.

**Endoskopik diaqnostika.** Ezofaqoskopiya qida borusunun, videokameralı kapsul endoskopiyası nazik, fibrokolonoskopiya isə yoğun bağırsağın selikli qişasının üzvi dəyişikliklərini müəyyən etməyə, şübhəli sahələrdən biopsiya materialı götürməyə imkan verir. Biopsiya materialının bakterioloji müayinəsində *T. Whipplei* bakteriyaları ilə infeksiyalaşmış toxumaların aşkar edilməsi diaqnozun verifikasiyasında həlledici rol oynayır.

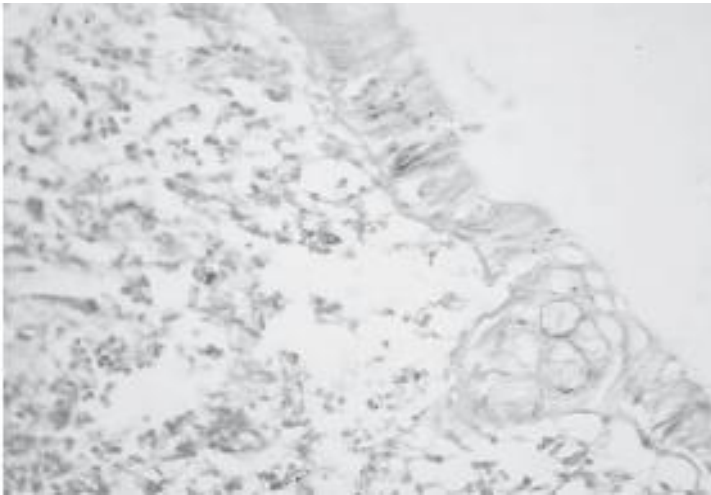
Duodenoskopiya zamanı OBB-ın yuxarı hissələrinin selikli qişası ödemli, hiperemik və qalınlaşmış olur. Selikli qişanın kələkötürlü relyefi, limfostaz və selikli qişada, hüceyrəarası sahədə lipid toplanması ilə bağlı çoxsaylı qabarmış şəffaf sarı rəngli törəmələr (piləklər) görünür.

**Histoloji diaqnostika.** Biopsiya materiallarından hazırlanmış preparatların histoloji müayinələri zamanı limfostaz hesabına xovların qalınlaşması müəyyən olunur (şək. 39). Xüsusi səhifədə köpüklü sitoplazmaya malik makrofaqların invaziyası müşahidə edilir (şək. 40 və 41). Bəzən makrofaqların daxilində basilləbənzər Qram-müsbət cisimciklər görünür. OBB-ın selikli qişasına PAS-pozitiv köpüklü makrofaqların infiltrasiyası Wipple xəstəliyi, həmçinin korinebakterioz, sarkoidoz, histoplazmoz, müxtəlif mikozlar üçün xarakterikdir. Lakin bu əlamət HIV-pozitiv xəstələrdə də rast gəlinir. Wipple xəstəliyi zamanı PAS-pozitiv köpüklü makrofaqlar mezenterial limfa düyün-

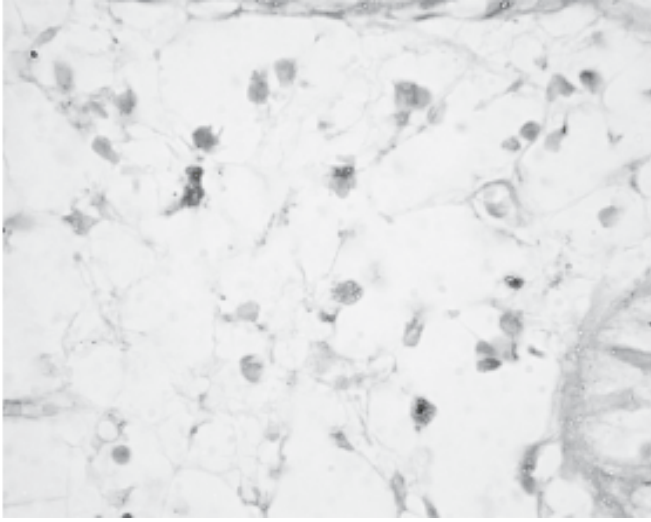
lərində, MSS-də, beyin-onurğa beyini mayesində, sinovial qişalarda, sümük iliylində və b. toxumalarda da aşkar olunur. Bu xəstəliyin polisistem xarakterli olmasını təsdiq edir.



*Şək. 39. Wipple xəstəliyi. Limfa damarının genişlənməsi.  
Boyanma – hematoksilin-eozinofil, böyütmə - 400*



*Şək. 40. Wipple xəstəliyi. PAS-pozitiv köpüklü makrofaqlar.  
Boyanma – hematoksilin-eozinofil, böyütmə - 400*



Şək. 41. *Whipple xəstəliyi. PAS-pozitiv köpüklü makrofaqlar. Boyanma – hematoksilin-eozinofil, böyütmə - 1000*

Xəstəlik xroniki gedişli olduğundan törədicinin identifikasiyası ehtimalı biopstatların götürülməsi yerləri və aparılmış antibiotikoterapiyanın xarakterindən asılıdır. Ona görə də xəstəliyin dəqiq diaqnostikasında önəmli yer qeyri-invaziv PZR-na məxsusdur və istər biopsiya materiallarında, istərsə də bioloji mühitlərdə *T. Whipplei* bakteriyalarının DNT-ni aşkar etməyə imkan verir. Konkret olaraq, nəcisdə bakterial DNT-nin müəyyən edilməsi yüksək spesifikliyə (93,3%) malik əlamətdir.

### **Differensial diaqnostika**

- revmatik xəstəliklər
- xroniki enteritlər, enteropatiyalar
- infeksiyon endokarditlər
- seliakiya - NB-ın zədələnməsi, sorulmanın pozğunluqları ilə xarakterizə olunan həzm xəstəliyi. Seliakiya xəstələri nişasta, zülal tərkibli qidaları və dənli bitkilər (buğda, arpa, çovdar) mənşəli ərzaq məhsullarına qarşı dözümsüz olurlar.
- nevroloji xəstəliklər
- qarındaxili limfomalar, NB-ın limfosarkoması, xərçəng
- NB-ın malabsorbsion xəstəlikləri (vərəm, aktinomikoz, iersinoz, Crohn və b.)

- Birləşdirici toxumanın sistem xəstəlikləri
- *Mycobacterium* kompleks-infeksiyası ilə yoluxmuş QİÇS xəstələri

### **Müalicə**

#### **Prinsiplər:**

- **Antibakterial müalicə.** İlk 2 həftə ərzində: NB infeksiyasını eradikasiya edən və hemato-ensefalik baryeri keçən antibiotiklər (III-IV nəsil antibiotiklər) - seftriakson (Rocephin), meropenem (Meronem, Meppem IV), həmçinin penisillin, streptomisin; Sonra uzunmüddətli (1-2 il, biopsiya materiallarının tam etibarlı bakterioloji eradikasiyası təmin edilənə qədər) antibiotik müalicəsi – trimetoprim/sulfametoksazol (sepra, baktrim, biseptol) ilə doksasiklinin (vibramissinin) kombinasiyası

- Son illərdə yeni, effektiv antibakterial müalicə sxemləri tətbiq edilməkdədir: 14 gün müddətində seftriakson (gündə 2 q) və ya meropenem (gündə 3 q) infuziyası; sonra antibiotiklərin *per os* qəbulu – trimetoprim (160 mq) və sulfametoksazol (800 mq), gündə 2 dəfə 1 tablet, 12 ay müddətində; hemato-ensefalik baryeri keçdiyinə görə serebral zədələnmələr zamanı trimetoprim/sulfametoksazol tətbiqi xeyli səmərəlidir. Bu xəstələrdə seftriaksonun gündəlik dozasının 4 q-a (2 qX2 dəfə), meropenemin dozasının 6 q-a qədər (2 qX3 dəfə) artırılması tövsiyə olunur. Antibiotiklərin belə kombinasiyasının istifadəsi xəstəliyin 5-7-, bəzən 10-illik remissiyası ilə nəticələnir.

- Baş beyin zədələnmələri zamanı özgə kombinasiyalar məsləhət görülür: parenteral yolla benzil-penisillin (600 000 TV), gündə 2 dəfə və streptomisin (0,5 q), gündə 2 dəfə, 2 həftə ərzində; sonra 1-2 il müddətində mənfə PZR alınana və OBB-ın selikli qişasının bioptatlarında *T. Whipplei* bakteriyaları identifikasiya olunmayana qədər, gündə 2 dəfə trimetoprim/sulfametoksazol

- Müalicəyə çətin tabe olan serebral zədələnmələrdə hemato-ensefalik baryeri asan keçən antibiotiklər (rifampisin, xloramfenikol) məsləhət görülür. Lakin onların uzunmüddətli istifadəsi ikincili rezistentliyin (rifampisin) və əlavə toksik təsirlərin (xloramfenikol) meydana çıxmasına səbəb olur.

- Residiv hadisələrində bakterioskopik təqib şəraitində yeni antibiotiklərin (antibiotikoqram əsasında) təyini

- Antibakterial müalicəyə dirənişli (refrakter) xəstələrdə  $\gamma$ -interferon



- Generalizə olunmuş zədələnmələrdə antibiotiklərlə yanaşı 3 ay müddətində qlükokortikoidlərin təyini tövsiyə olunur. İlk doza gündə 40-60 mq, sonra gündəlik doza 10 mq-a qədər azaldılır, daha sonra günəşini 10 mq

- Simptomatik müalicə - oynaq ağrıların, oynaq əlamətlərinin aradan qaldırılması, nevroloji statusun bərpa müalicəsi, ürək çatmazlığının konservativ müalicəsi, qapaq xəstəliyinin cərrahi korreksiyası və s.

- Əvəzedici (dəstək) müalicə - malabsorbsiya, maldigestiya və diareyanın nəticələrinin aradan qaldırılması: zülallarla (gündə 150 q-a qədər) zəngin qidalar, yağların gündə 30 q-a qədər məhdudlaşdırılması, ximusun tərkibinə yaxın qida əlavələri ilə enteral qidalanma, fol turşusu, Fe, K, Ca preparatları, vitaminlər, parenteral yolla zülallar, albumin, amin turşuları, su-elektrolit mübadiləsinin tənzimi, antianemik müalicə; homeostaz dəyişikliklərinin korreksiyası; və b.

- Diareya əleyhinə müalicə - spazmolitiklər, loperamid, bismut preparatları, enterosorbentlər, kristalloid məhlullarının venadaxili infuziyası, həzmin yaxşılaşdırılması məqsədi ilə enzim preparatları

- İmmunstimuləedici müalicə (həftəlik  $\gamma$ -interferon inyeksiyası)

- QSIƏ müalicə

Whipple xəstəliyinin **profilaktikası** prinsipləri və tədbirləri işlənilməmişdir.

### **Müalicənin effektivliyinin qiymətləndirilməsi**

1. Klinik remissiyanın alınması və onun uzunmüddətli olması
2. Mənfi PZR
3. OBB-ın, NB-ın digər hissələrinin selikli qişasından alınmış biopatlarda *T. Whipplei* bakteriyalarının identifikasiya olunmaması
4. NB-ın biopsiya materiallarının histopreparatlarında köpüklü makrofaqların müəyyən edilməməsi

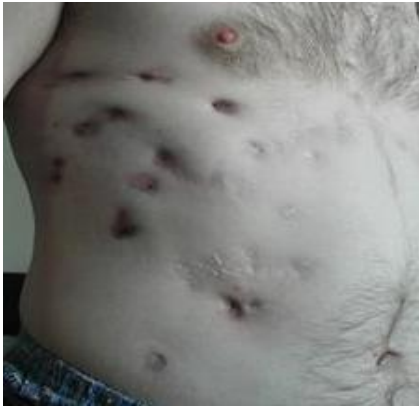**Yanlış diaqnostika** (kəskin appendisit, kəskin peritonit, kəskin salpinqooforit, yumurtalıq sistinin burlması, partlaması və ya irinləməsi və b.) səbəbindən cərrahi əməliyyat olunmuş xəstələrin müalicəsi ilkin xəstələrin antibakterial müalicəsindən fərqlənir.

**Proqnoz.** Müasir və aktiv konservativ müalicə almış xəstələrdə əlverişlidir. İlk həftələrdə klinik effekt alınsa da morfoloji əlamətlərin regressiyası xeyli ləng gedir və yetərsiz olur.

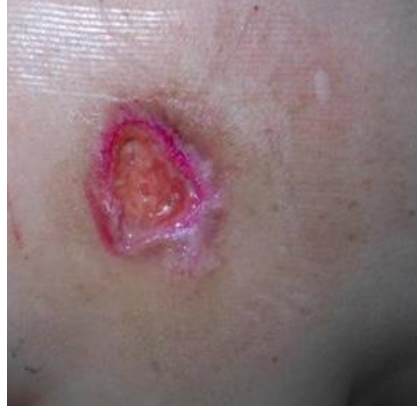## Nazik bağırsağın aktinomikozu

Nadir xəstəlikdir. Bağırsağın ileosekal hissəsi daha çox zədələnir, absesləşir və fistulların əmələ gəlməsi ilə yekunlaşır.

**Klinika.** Xəstəlik qarında ağrılar, ishal, bəzən profuz ishal, az hallarda qəbizliklə başlayır. Sonra tədrici böyüyən kütlə, sərt, kələkötür infiltrat əmələ gəlir. Sonuncu qarının divarlarına və daxili üzvlərə (sidik kisəsinə, uşaqlığa) bitişir. Başlanğıcda kütlə (infiltrat) yanlış olaraq şiş hesab edilir. İnfiltratın sonradan absesləşməsi və fistulların formalaşması klinik diaqnostikada əhəmiyyətli rol oynayır (şək. 42). Fistullardan bağırsaqaq möhtəviyyəti və irin xaric olur. Axıntının mikroskopiyası zamanı göbələk mitsellilərinin aşkar olunması diaqnozun dəqiqləşdirilməsini təmin edir.



a



b

Şək. 42. a) döş və qarındivarıdan çıxan aktinomikoz mənşəli fistullar  
b) qarının ön divarının aktinomikotik xorası

NB-in aktinomikozunun differensial diaqnostikası şiş prosesi, vərəm və Crohn xəstəliyi ilə aparılmalıdır.

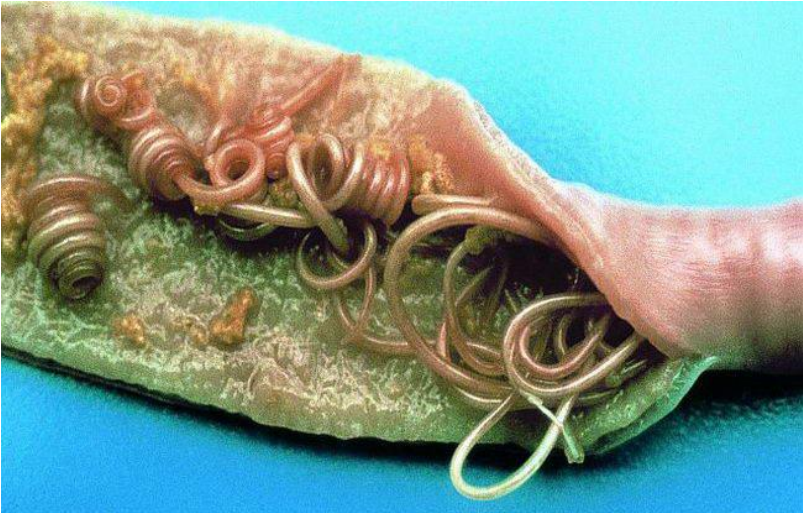
**Müalicə.** Spesifik immunpreparatlar, antibiotiklər (banal infeksiya qoşulduğuna görə), ümumi biostimulədedici və müqavimətərtirici müalicə, abseslərin operativ açılması, sanasiyası və yetərli drenajı; spesifik immunterapiyadan sonra NB-in fistulgəzdirci hissəsinin rezeksiyası. NB keçməzliyi, konservativ müalicəyə tabe olmayan massiv və ya profuz qanaxmalar, sərbəst qarın boşluğuna perforasiya təcili cərrahi əməliyyatlara mütləq göstərişlərdir. Bəzən cərrahi müalicə aparılmadan da sağalma baş verir, fistullar konservativ yolla bağlanır.

**Proqnoz** əksər xəstələrdə əlverişlidir.

## Nazik bağırsağın askaridozu

Son illərin elmi mətbuatında NB-in askaridozu və digər parazit (helmin) xəstəlikləri haqqında məlumatlar olduqca məhduddur. Bu, həmin xəstəliklərin, xüsusilə inkişaf etmiş və etməkdə olan ölkələrdə rast gəlməməsi ilə əlaqədardır. Ümumiyyətlə, askaridozun, digər helmintozların cərrahi problemlərinə həsr olunmuş tədqiqatlar çox deyildir.

MBT-nın askaridozunun cərrahi problemlərinə kəskin bağırsaq keçməzliyi (bağırsaq mənfəzinin askarid topası ilə tutulması (şək. 43)), perforasiya (askarid topasından proksimalda bağırsağın kəskin dilatasiyası hesabına, bağırsaq divarının askaridoz mənşəli iltihab-nekrotik zədələnməsi, xoralaşması və sonuncunun perforasiyası), qanaxma (selikli qişanın zədələnməsi, xoralar), çox nadir hallarda fistul formalaşması və fistullardan bağırsaq möhtəviyyatı ilə diri askaridlərin xaric olması, həmçinin bağırsağın divarının tamlığının pozulmadan (И.М. Винницкий (1945) diri askaridlərin tamlığı pozulmayan bağırsaqdan qarın boşluğuna keçməsinə eksperimental tədqiqatlarında sübut etmişdir) diri askaridlərin qarın boşluğuna keçməsi (peritonit) və digər üzvlərə (qaraciyər, dalaq, böyrəklər, sidik kisəsi, diafraqma, ağciyərlər və b.) sirayət etməklə onları zədələməsi aiddir.



Şək. 43. Nazik bağırsağın askaridozu

**Diaqnostika.** Nəcisdə və ya fistul möhtəviyyatında canlı askaridlərin və (və ya) askarid yumurtalarının aşkar edilməsi diaqnozu təsdiq etsə də digər mənşəli kəskin cərrahi abdominal patologiyaları inkar etmir.

**Müalicə.** NB-ın askaridozunun kəskin cərrahi ağırlaşmaları (kəskin bağırsaq keçməzliyi, perforasiya, konservativ üsullarla dayanmayan qanaxma) təcili açıq və ya laparoskopik əməliyyatlara mütləq göstərişlərdir. Askaridoz mənşəli NB fistullarının spesifik farmakoloji müalicəsi tövsiyə olunur. Bağlanmayan fistullar zamanı planlı əməliyyat – fistulgəzdirici hissənin rezeksiyası və birincili anastomoz qoyulması məqsədə müvafiqdir.

# CROHN XƏSTƏLİYİ

## Tərif

Crohn xəstəliyi həzm traktının müəyyən seqmentinin bütün qatlarını əhatə edən (transmural) qranulomatoz iltihab xəstəliyidir.

- Nazik bağırsağın distal hissəsinin xəstəliyi regional və ya terminal ileit adlanır.
- Əksər hallarda kəskinləşmə (diarreya, ağrı və s) və remissiya fazaları təkrarlanır, qida azlığı, keçməzlik, abses, fistul, ekstraintestinal ağırlaşmalar və sepsis törədə bilər.

## Diaqnostik əlamətlər

- Xarakterik anamnez (uzunmüddətli diareya, təkrarlanan ağrılar, özündə və ya ailəsində Crohn xəstəliyi)
- Endoskopik əlamətlər
- KT/MRT əlamətləri
- Biopstatın histoloji müayinəsində qranulomatoz iltihab əlamətləri

## Rastgəlmə

- ABŞ və Avropa ölkələrində hər 100 000 nəfərdən 2-9-da
- Aşkenazi yəhudiləri arasında rastgəlmə tezliyi yüksəkdir
- Bimodal təzahür edir, 15-40 və 50-70 yaşlarında daha çox rast gəlinir.

## Təsnifat

<b>Lokalizasiyasına görə</b>	Ileit Ileokolit  Kolit Perianal • Digər seqmentlər (qida borusu, mədə, OBB və b.)
<b>Ağırlıq dərəcələri</b>	Asimptomatik Yüngül Orta Ağır

## **Etiologiya**

- Crohn xəstəliyinin səbəbi dəqiq məlum deyil.
- Genetik, immunoloji, infeksiyon və ekzogen faktorların rolu güman edilir.
- Ailə üzvləri arasında Crohn xəstəliyi olan insanlarda xəstəlik 25 dəfə çox rast gəlinir.
- Monoziqot əkilərin hər ikisində rastgəlmə ehtimalı 60%-dən çoxdur.
- Səbəbkar genlər üzərində (NOD2/CARD15 genləri) elmi tədqiqatlar aparılmaqdadır.
- Siqaret çəkmə və çoxlu şəkər qəbulu risk faktorları hesab edilir.

## **Patogenez**

- Crohn xəstəliyinin patogenezi öyrənilməmişdir.
- Mədə-bağırsaq traktının selikli qişasının zədələnməsi və iltihab prosesinin davam etməsi əsas patogenetik mexanizmlərdəndir.
- Selikli qişanın daimi zədələnməsi və immuntənзимin pozulması bağırsağın divarında iltihabın davamına təkan verir. Davam edən iltihab prosesi isə qranulomaların yaranmasına və divarın zədələnməsinə səbəb olur. Nəticədə patoloji dövrən yaranır - zədələnmə və iltihab növbələşir.

## **Patomorfologiya**

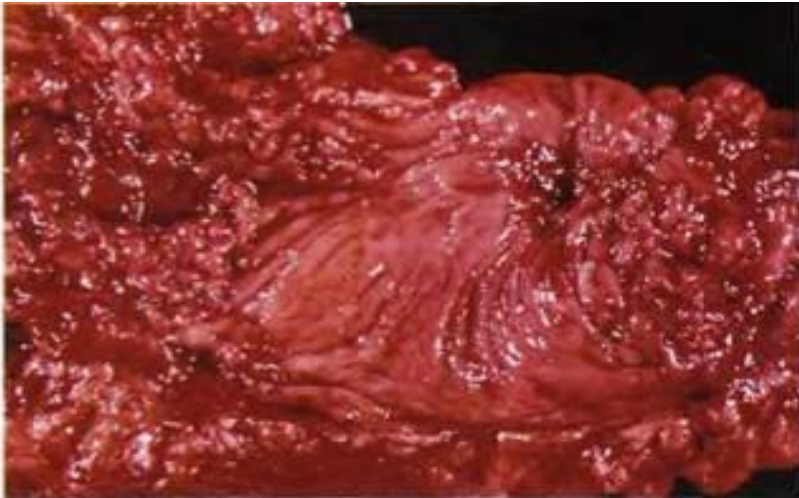- Crohn xəstəliyi zamanı dodaqlardan anusa qədər həzm traktının istənilən hissəsi zədələnir.
- İltihab prosesi bağırsağın bir və ya bir neçə seqmentini əhatə edir. Hətta zədələnmiş seqmentlərlə sağlam bağırsaq hissələri növbələşir.
- Xəstəlik zamanı ən çox distal ileum zədələnir (bütün xəstələrin 75-80%-i), sonrakı yerlər anal nahiyə və kolona məxsusdur.
- Terminal ileiddə 15-25%, kolonun obturasiyasında isə 50-75% xəstələrdə anorektal nahiyə zədələnir.
- Lokalizasiyasına görə:
  - » yalnız nazik bağırsaq (ileit) – 20-30%;
  - » nazik və yoğun bağırsaq (ileokolit) – 40-50%;
  - » yalnız yoğun bağırsaq (kolit) – 20-30%;
  - » perianal nahiyə – 30%
  - » digər seqmentlər (qida borusu, mədə, OBB və b.) - 0,5-15%.
- Makroskopik olaraq (şək. 44 və 45):
  - » bağırsağın divarının qalınlaşması
  - » bağırsağın antemezenterik səthinin piy toxuması ilə örtülməsi
  - » çözün qalınlaşması, fibrozlaşması və qısalması
  - » limfa düyünlərinin böyüməsi

- » abses və fistullar (xarici və ilgəklərarası);
- » selikli qişanın şişkinləşməsi, qranulomalar, dərin xətti xoralar, çatlar;
- » bütün qişaların iltihabı .

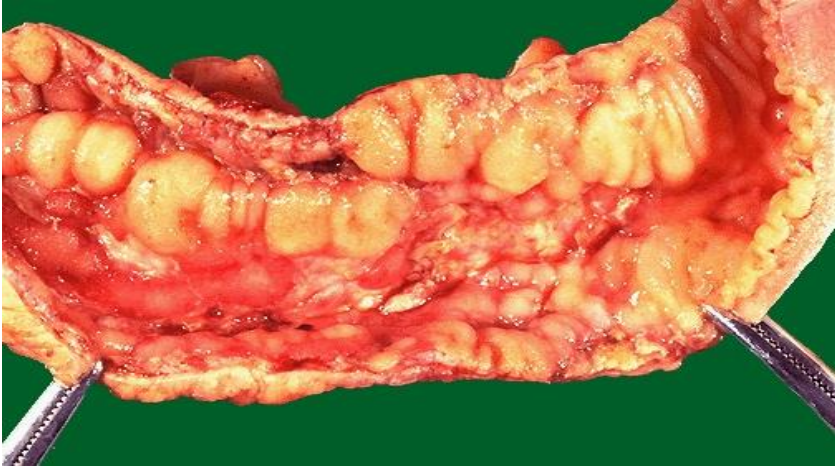
### **Klinik gediş**

Crohn xəstəliyi xroniki xəstəlikdir, 3 gediş forması var:

- təkrarlanan (kəskinləşmə -residiv və remissiya fazalarının təkralanması) - 75-85%;
- uzunmüddətli remissiya - 10-20%;
- refrakter gediş (kəskin fazanın davam etməsi) - 5%.
- Kəskinləşmə, ağırlaşmasız və ağırlaşmış gedişli olur. Eyni yerdə və ya yeni bağırsağ seqmentlərində baş verə bilər. Residivlərin başvermə vaxtı və səbəbi dəqiq məlum deyil. Lakin vaxt uzandıqca residivvermə ehtimalı artır. Xəstəliyin klinik gedişində aşağıdakı özəlliklər qeyd olunur:
  - » ilkin kəskin fazadan sonra təxminən 10-20% hallarda uzunmüddətli remissiya olur;
  - » təxminən 20% xəstələrdə hər il residiv verir;
  - » təxminən 60% hallarda illik təkrarlamalar və uzunmüddətli residivlər birgə rast gəlir;
  - » perianal zədələnmələrin residivləri 60-80% rast gəlir;
  - » ileal və ya ileokolik rezeksiyadan 5 il sonra residivlər 25-50%, 10 ildən sonra 35-80%, 15 ildən sonra isə 45-85% təşkil edir (şək. 46).



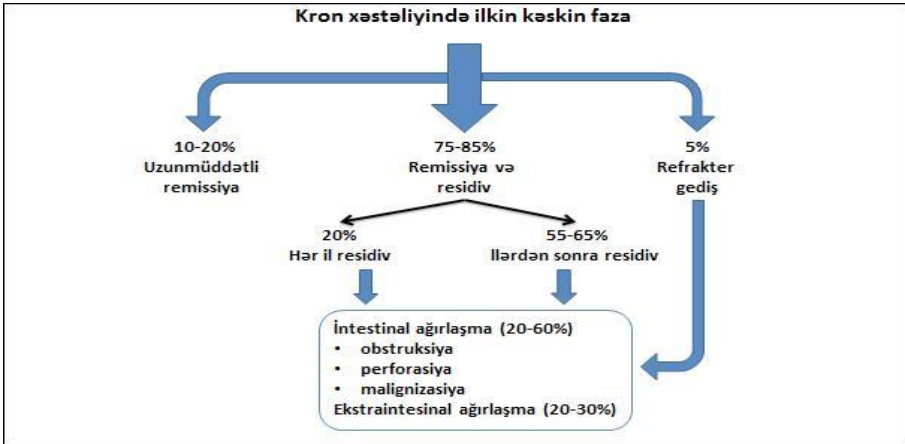
*Şək. 44. Crohn xəstəliyinin kəskinləşmə mərhələsində (konservativ müalicə olunmayan xəstədə) qalça bağırsağın selikli qişasının görünüşü (xoralaşmış sahələr, çoxsaylı xoralar)*



Şək. 45. Crohn xəstəliyi zamanı nazik bağırsağın selikli qişasının makroskopik görünüşü ("daş döşəməsi")

### Ağırlaşmalar

• 20-60% xəstələrdə rast gəlinir. Bağırsağın obstruksiyası və perforasiyası (fistul, abses, kəskin peritonit), anorektal ağırlaşmalar və malignizasiya kimi lokal ağırlaşmalarla yanaşı, 20-30% hallarda autoimmün və digər sistemik ağırlaşmalar rast gəlinir (cədvəl). Malnutrisiya, artrit və dəri zədələnmələri ilk yerlərdə durur.



Şək. 46. Crohn xəstəliyinin klinik gedişi (sxem)



## Crohn xəstəliyinin ağırlaşmaları

<b>İntestinal ağırlaşmalar (20-60%)</b>	<b>Sistemik ağırlaşmaları (20-30%)</b>
<ul style="list-style-type: none"> <li>» Obsrtuksiya</li> <li>» Perforasiya (abses, daxili və xarici fistullar)</li> <li>» Anorektal ağırlaşmalar</li> <li>» Toksik meqakolon</li> <li>» Karsinoma</li> </ul>	<ul style="list-style-type: none"> <li>» Anemiya</li> <li>» Hepatobiliar xəstəliklər</li> <li>» Uveit</li> <li>» Artrit, ankilozlaşan spondilit (Bexterev xəstəliyi)</li> <li>» Düyünlü eritema</li> <li>» Amiloidoz</li> <li>» Tromboembolizm</li> <li>» Sistit</li> <li>» Digər</li> </ul>

**Klinika**

• Crohn xəstəliyinin klinik təzahürü prosesin lokalizasiyası, davametmə müddəti və ağırlaşmanın xarakterindən asılı olaraq dəyişir:

- » diareya - 90%;
- » təkrarlanan ağrılar;
- » qarında kütlə;
- » qızdırma;
- » anemiya;
- » anorektal patologiya;
- » yorğunluq;
- » malnutrisiya;
- » arıqlama.

• Terminal ileit üçün xarakterik əlamətlər: uzunmüddətli diareya, qarın ağrıları, ümumi zəiflik, arıqlama və subfebril qızdırma

• Diareya ən çox rast gəlinən əlamətdir, adətən bağırsağın iltihabı və malabsorpsiya mənşəli olur. Nəcis qansız və ya qanlı olur.

• Ağrılar adətən təkrarlanan və sancışəkili xarakterlidir, dəqiq lokalizasiyası olmur. Qida qəbulundan sonra artır, defekasiyadan sonra isə azalır. Bəzən terminal ileiti kəskin appendisitdən klinik cəhətdən fərqləndirmək çətin olur.

- Uzunmüddətli Crohn xəstəliyi zamanı kor ilgək sindromu - malnutrisiya əlamətləri (arıqlama, dəmir defisitli anemiya, steatoreya, halsızlıq və s.) meydana çıxır.

- Anal nahiyənin Crohn xəstəliyində xronik yan lokalizasiyalı anal çat, fibroz poliplər, xoralar, anal fistul, pararektal abseslər müşahidə olunur. Bu əlamətlər bəzən regional ileit və kolonun obstruksiyasından illər əvvəl təzahür edir.

- Kəskin bağırsaq keçməzliyi Crohn xəstəliyinin ən çox rast gəlinən və təcili cərrahi əməliyyat tələb edən ağırlaşmasıdır. Abseslə ağırlaşma zamanı qarında kütlə və sepsis əlamətləri (yüksək hərarət, taxikardiya, taxipnoe və s.) müəyyən edilir. Abseslər spontan və ya cərrahi drenajdan sonra sağalır və ya fistullar əmələ gəlir.

- Crohn xəstəliyinə ümumi ağırlaşma əlamətləri də (malnutrisiya, artrit və dəri zədələnmələri) xarakterikdir.

### **Diaqnostika**

#### ***Şübhə***

- Uzunmüddətli diareya, təkrarlanan qarın ağrıları və subfebril hərarət olan xəstələrdə Crohn xəstəliyindən şübhələnmək lazımdır;

- Ailə üzvlərində və anamnezində Crohn xəstəliyi olan şəxslərdə anorektal patologiya, qarındaxili abseslər, xarici fistullar olması şübhələri daha da artırır;

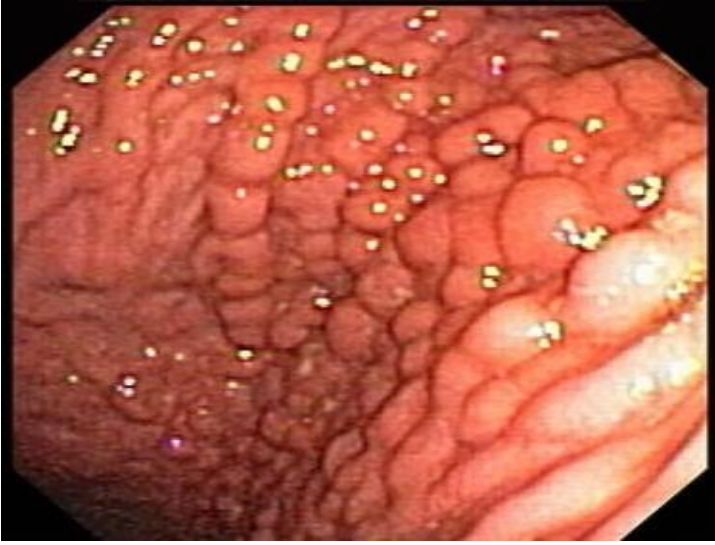
- Kəskin bağırsaq keçməzliyi, bağırsaqdaxili kütlə, abses müəyyən edilən xəstələrdə Crohn xəstəliyindən şübhələnmək lazımdır.

#### ***Diaqnozun dəqiqləşdirilməsi***

- Crohn xəstəliyinin spesifik klinik, laborator və görüntüləmə əlamətləri yoxdur. Diaqnozun dəqiqləşdirilməsi üçün klinik müayinələrlə yanaşı KT/MRT, endoskopiya+biopsiya, bəzən genetik müayinə və alınmış məlumatların differensial diaqnostik interpretasiyası lazım gəlir.

- Crohn xəstəliyinin diaqnostik əlamətlərinə aiddir:

- » Xarakterik anamnez (uzunmüddətli diareya, təkrarlanan qarın ağrıları, özündə və ya ailə üzvlərində Crohn xəstəliyinin mövcudluğu);
- » Endoskopik əlamətlər (şək. 47);
- » KT/MRT əlamətləri;
- » Biopstatda qranulomatoz iltihab əlamətləri.



*Şək. 47. Crohn xəstəliyində endoskopik görünüş  
(kapsul endoskopiyası)*

**Laborator.** Yüksək leykositoz, EÇS-nin artması, CRZ, hipoalbuminemiya, steatoreya, D-ksilozanın absorbsiyasının azalması, nəcisin bakterioloji mayinəsi, genetik müayinələr (NOD2/CA RD 15 genləri) iltihab prosesinin ağırlıq dərəcəsini və ağırlaşmaları təyin etməyə yardım edir.

**Endoskopiya.** Mütləq müayinədir, patoloji prosesin lokalizasiyasını, əlavə lokalizasiyaları, diaqnozun dəqiqləşdirilməsi və biopsiya materialı alınması üçün vacib müayinədir.

#### **KT/MRT**

- Bağırsağın divarının qalınlaşması
- Bağırsağın daralması
- Çözün infiltrasiyası
- Limfadenopatiya
- Abses(lər)
- Xarici və daxili fistul(lar)

#### **Differensial diaqnoz**

• Crohn xəstəliyinin diaqnostikasında uyğun lokalizasiyalı digər xəstəliklərin differensiasiyası olduqca əhəmiyyətlidir: kəskin appendisit, nazik bağırsağın vərəmi, limfoma və digər mənşəli ileitlər; Crohn xəstəliyi mənşəli koliti isə qeyri-spesifik xorali kolit və yoğun bağırsağın adenokarsinoması ilə diferensiasiya etmək lazımdır.

• **Qeyri-spesifik xorali koliti** yoğun bağırsağın Crohn xəstəliyindən klinik baxımdan differensiasiya etmək bəzən çətin olur. Diareyanın nisbətən azsaylı və qansız olması, perianal patologiyalar, seqmentar zədələnmələr, transmural zədələnmələr, bağırsağın divarının və çözümlü qalınlaşması, böyük mukozal xoralar və çatlar, düz bağırsağın normal görünüşü, qranulomalar və biopsiya materialında xarakterik transmural qranulomatoz iltihab (patohistoloji müayinənin nəticəsi) Crohn xəstəliyi üçün xarakterikdir. Differensiasiya çətinlikləri olduqda genetik müayinələr aparılmalıdır. Az hallarda xəstələrə “Təyin olunmayan kolit” diaqnozu qoyulur .

• **Kəskin appendisit** Crohn xəstəliyindən differensiasiya etmək çətin, və əksər hallarda səhih diaqnoz əməliyyat vaxtı qoyulur. Əməliyyatı dövrədə şübhələr yarandıqda KT faydalı ola bilər.

• **Bağırsağın vərəmi** mədə-bağırsaq traktının hər yerində rast gəlinir. Lakin qalça bağırsağın distal hissəsi hər 2 patologiyada daha çox zədələnir. Differensiasiya çətinlikləri bu amillə və klinik oxşarlıqlarla bağlıdır. KT-nın informativliyi azdır, çünki hər 2 halda bağırsağın divarının və çözümlü qalınlaşması, limfadenopatiya müəyyən edilir. Differensiasiya prosesində anamnez, genetik müayinələr və biopsiya materialının patohistoloji müayinələrinin nəticələri faydalı ola bilər. Lakin əksər hallarda diaqnoz bağırsağın zədələnmiş hissəsinin rezeksiyasından sonra (bağırsaq vərəmində cərrahi müalicə tövsiyə olunur) qoyulur.

• **Limfoma** Crohn xəstəliyindən görüntüləmə (KT/MRT) əlamətləri ilə differensiasiya oluna bilər. Lakin diaqnozun verifikasiyası üçün biopsiya alınması vacibdir.

• **Karsinoma** yalnız patomorfoloji müayinələrin nəticələri əsasında Crohn xəstəliyindən differensiasiya olunur. Bəzi xəstələrin nazik bağırsağından biopsiya üçün material götürmək mümkün olmur və ya biopstatın histoloji müayinələrinin nəticələri yanlış (yalançı müsbət və ya yalançı mənfi) olur. Belə hallarda bağırsağın zədələnmiş hissəsinin rezeksiyası vacibdir.

### *Xəstəliyin ağırlıq dərəcəsinin təyini*

• Klinik praktikada Crohn xəstəliyinin ağırlıq dərəcələri ilə əlaqədar bir neçə təsnifat istifadə edilir: Crohn's Disease Activity Index (CDAI), Harvey-Bradshaw Index (HBI).

• Sadə klinik təsnifata görə xəstəliyin 4 dərəcəsi ayrıldı edilir:

» **Asimptomatik**;

» **Yüngül dərəcə** - oral qidalanma rahatsızlıq vermir (diarreya və ağrı olmur), dehidratasiya, qarında ağrılar, kütlə, bağırsaq keçməzliyi, sepsis əlamətləri və arıqlama olmur;

- » **Orta dərəcə** - oral qidalanma rahatsızlıq verir (qarında ağrılar, ürəkbulanma, qusma), hərarət, anemiya və ariqlama müşahidə olunur;
- » **Ağır dərəcə** - qlükokortikoid və digər immunomodulyator müalicəsinə baxmayaraq xəstələrin vəziyyətinin yaxşılaşması baş vermir və ya kaxeksiya, toksik-septik əlamətlər və cərrahi ağırlaşmalar (abses, fleqmona, kəskin peritonit, kəskin bağırsağ keçməzliyi) meydana çıxır.

### **Müalicə**

• Crohn xəstəliyinin spesifik müalicə üsulu yoxdur. Mövcud konservativ və cərrahi əməliyyat üsulları iltihabın şiddətinin və residivlərin tezliyinin azaldılmasına, remissiya vəziyyətinin uzadılmasına, ağırlaşmaların profilaktikası və müalicəsinə yönəlmişdir.

#### ***Konservativ müalicə tədbirlərinə***

- iltihabəleyhinə müalicə: aminosalisilatlar- (mesalazin, sulfosalazin);
- immunosupressor terapiya (azatioprin, steroid preparatları - prednizolon, hidrokortizon, budesonid);
- antibiotikoterapiya (siprofloksasin, metronidazol);
- infliximab (anti-TNF $\alpha$ ) və
- dietik (əsirgəyici) qidalanma **aidir**.

#### ***Cərrahi müalicə***

• **Cərrahi müalicə** palliativ xarakter daşıyır, əsasən ağırlaşmalarda və konservativ müalicəyə tabe olmayan bəzi hallarda göstərişdir:

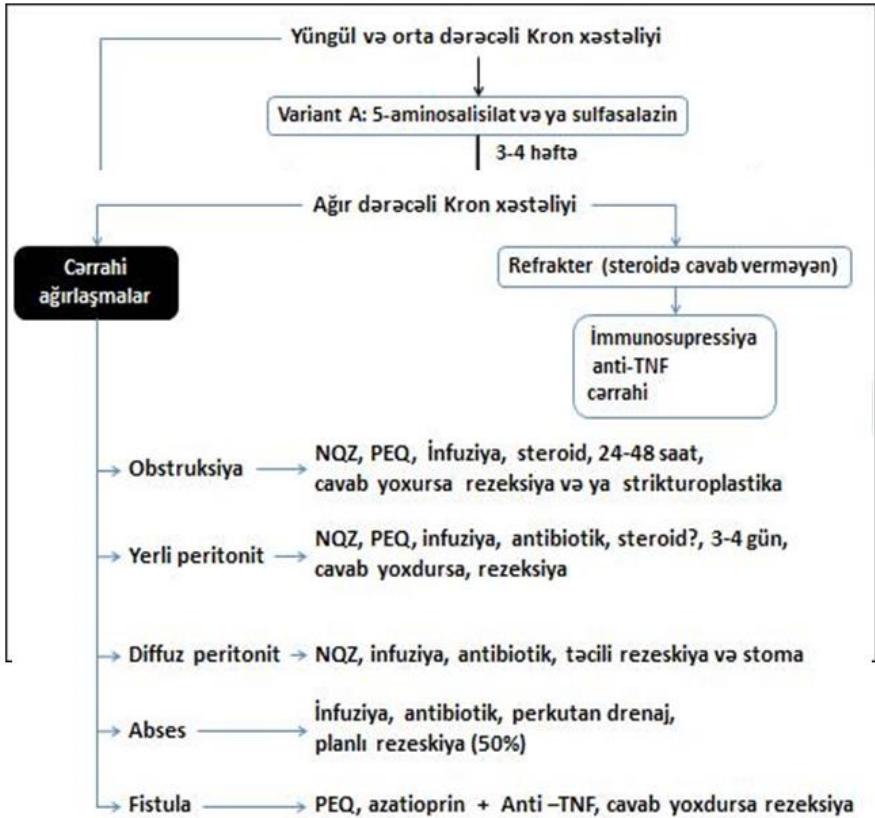
- » obstruksiya (ən çox rast gələn göstərişdir);
- » perforasiya (abses, daxili və xarici fistullar, kəskin peritonit);
- » massiv qanaxma;
- Crohn xəstəliyində laparoskopik yol ilk seçimdir və aşağıdakı cərrahi əməliyyatlar aparılır:
  - » bağırsağın zədələnmiş hissəsinin rezeksiyası;
  - » strikturoplastika;
  - » abses(lər)in sanasiyası və drenajı.
- Əməliyyatdan sonra profilaktik məqsədlə uzunmüddətli mesalazin və metronidazol istifadəsi tövsiyə olunur.

**Diqqət!!!** Kəskin appendisit diaqnozu və ya şübhəsi ilə laparotomiya və ya laparoskopiya zamanı xəstədə Crohn xəstəliyinə şübhələr yaranarsa və kor bağırsağ iltihablı deyilsə terminal ileitə görə distal ileuma toxunmama və appendektomiya, kor bağırsağ iltihablıdırsa ileosekal rezeksiya və appendektomiya icra oluna bilər.

### **Müalicə üsulunun seçimi**

Müalicə üsulunun seçimində xəstəliyin ağırlıq dərəcəsinə əsaslanılır:

» Yüngül və orta şiddətli iltihab prosesi zamanı konservativ müalicə təyin edilir: əsirgəyici pəhriz və mesalazin müalicəsi başlanır, müalicəyə cavab olmadıqda antibiotik əlavə edilir. Müsbət reaksiya alınmadıqda steroid preparatı təyin olunur. Müalicə yenə effektiv olarsa anti-TNF və nəhayət son addım kimi cərrahi müalicə seçilir (şək. 48).



Şək. 48. Crohn xəstəliyinin müalicəsi taktikası

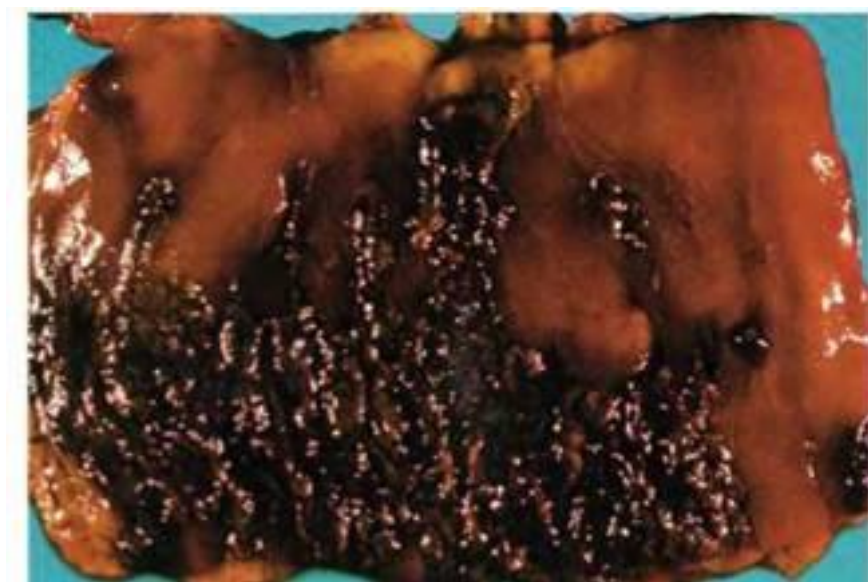## Pseudomembranoz enterit və enterokolit

Nazik və (və ya) yoğun bağırsağın kəskin başlayan ağır, progressivləşən gedişli, əksər hallarda letallıqla tamamlanan xəstəliyidir.

### Etiologiya

- ✓ Bəzi dərman preparatlarının (antibiotiklər, şişəleyhinə kimyəvi preparatlar) uzunmüddətli, nəzarətsiz istifadəsi
- ✓ Radiasion zədələnmə
- ✓ Travmatik abdominal cərrahi əməliyyatlar

**Patoloji anatomiya və patoloji fiziologiya.** Bağırsağın selikli qişasının massiv zədələnməsi, nekrozu və qopması, selikli qişaaltı sahələrdə irinliklərin, mayeli boşluqların əmələ gəlməsi xarakterikdir (şək. 49). Nəticədə sorma səthi azalır, malabsorbsiya, maldigestiya və nəcisin formalaşmaması baş verir.



*Şək. 49. Pseudomembranoz enterit.  
Selikli qişanın massiv nekrozu*

**Klinika.** Farmakoloji müalicə fonunda və ya cərrahi əməliyyatın yaxın günlərində xəstələrin ümumi vəziyyəti qəflətən pisləşir, qabarıq SİRS əlamətləri, ishal, üfunətli iyli duru nəcis ifrazı meydana çıxır.

Bəzən bağırsağın perforasiyası, kəskin peritonit əlamətləri (xoralı-nekrotik forma) inkişaf edir və qanaxmalar baş verir.

**Müalicə.** Medikal müalicənin dayandırılması, intensiv dezintoksikasion və transfuzion müalicənin başladılması, keyfiyyətli parenteral qidalanmaya keçilməsi.

Cərrahi ağırlaşmalar (bağırsağın perforasiyası, kəskin peritonit, farmakoliji dayanmayan, massiv və ya profuz qanaxmalar) zamanı operativ müalicə göstərişdir.

Əksər xəstələrdə proqnoz əlverişsizdir. Letallıq 90%-ə yaxındır.



## NAZİK BAĞIRSAĞIN VASKULAR (İŞEMİK) XƏSTƏLİKLƏRİ

### Tərif

- Nazik bağırsağın arterial və ya venoz qan təchizatının kəskin və ya xronik pozulması nəticəsində baş verən işemik zədələnmədir.
- Zədələnmə səviyyəsi atrofiyadan qanqrenaya qədər böyük diapazonda dəyişir.
- İşemik patologiya mezenteral tromboz, bağırsaq infarktı və b. adlarla da tanınır.

### Təsnifat

• Səbəb və klinik gedişinə görə nazik bağırsağın işemik xəstəlikləri 4 klinik formaya ayrılır:

- » Kəskin arterial tıxanma (kəskin işemiyaların 60-70%-i)
- » Kəskin qeyri-okkluziv işemiya (kəskin işemiyaların 20-30%-i)
- » Kəskin venoz tromboz (kəskin işemiyaların 5%-i)
- » Xronik arterial işemiya

### Kəskin arterial tıxanma

#### Tərif

• Bağırsaq arteriyalarının tromboemboliyası və ya trombozu nəticəsində meydana çıxan kəskin işemik zədələnmədir, işemiya, nekroz, perforasiya və kəskin peritonitlə ağırlaşır.

#### Diaqnostik əlamətlər

- Kəskin başlayan və saatlarla davam edən şiddətli qarın ağrıları
- Proqressiv pisləşmə - şok, sepsis və orqan(lar) çatmazlığının meydana gəlməsi
- KT-angiografiyada arterial tıxanma və bağırsaq ödemi
- Laparotomiya zamanı işemiya və nekroz görünməsi

#### Rastgəlmə

Mezenterial arteriyaların tıxanması nazik bağırsağın ən çox rast gəlinən kəskin işemik xəstəliyidir, 60-70% hallarda rast gəlir.

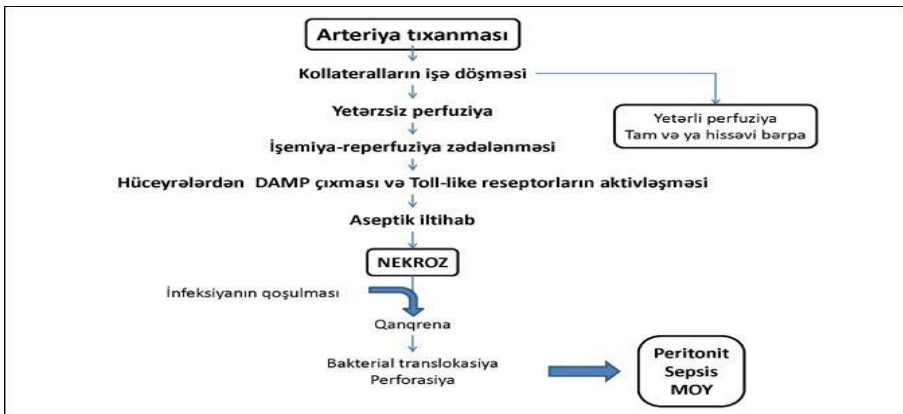
#### Səbəblər

- Arterial tıxanmanın səbəbləri arasında emboliya (50%) və arterial trombozlar ilk yerləri tutur (25%).
- Embolların mənbəyi adətən kəskin miokard infarktı və atrial fibrilyasiya vaxtı ürəkdə əmələ gələn mural tromblardır.

- Çöz arteriyalarının tromozu isə adətən ateroskleroz mənşəli olur.
- Vaskulitlər və hiperkoagulyasion vəziyyətlər trombozların nadir səbəbləridir.

### Patogenezi

- Magistral arteriyaların kəskin tıxanmasından dərhal sonra 2 proses başlayır
  - qoruyucu proses olan kollateralaların işə düşməsi
  - işemiya, reperfuziya və iltihab zədələnməsi.
  - Kollateral qan təchizi yetərli olmadıqda bağırsağın işemiyası, sonra reperfuziya zədələnmələri (İRZ) başlayır.
  - İşemik zədələnmədə oksigen azlığına bağlı enerji defisiti önəmli rol oynayır.
  - Zədələnmiş hüceyrələrdən çıxan və dağılmaya aid molekulyar paternlər (DAMP) adlanan maddələr leykositlərin reseptorlarına (Toll-like reseptorlar) birləşərək onları (leykositləri) aktivləşdirir və aseptik iltihabı başladır.
  - Ardıcıl gedən bu 3 zədələyici proses bağırsağın nekrozu ilə tamamlanır. Sonuncu, 4-cü zədələyici amilin – infeksiyanın qoşulması ilə bağırsağın qanqrenası baş verir.
  - Arterial okluziyalarda ilk olaraq selikli qişanın xovları zədələnir. 3 saat ərzində onlar nekrozlaşır, xoralaşır, qanaxmalar və bakterial translokasiya baş verir. 6 saatdan sonra nazik bağırsağın bütün qişaları nekrozlaşır (şək. 50).



Şək. 50. Kəskin arterial tıxanmanın patogenezi

### **Klinik gedişi və ağırlaşmaları**

• Kəskin arterial tıxanmanın klassik gedişində şərti olaraq 3 mərhələ ayırd edilir:

- » işemiya
- » nekroz
- » peritonit

• İlk işemiya mərhələsi qarında şiddətli qəfləti ağrılarla başlayır və təxminən 3-6 saat davam edir.

• Bir neçə saat sonra nazik bağırsağın nekrozuna görə qarın ağrıları azalır, lakin tam keçmir və daimi xarakter alır. Bu zaman bağırsaq qanaxmaları baş verə bilər.

• Bağırsağın nekrotik hissəsinin perforasiyası hesabına qabarıq kəskin peritonit, abdominal kompartman (qarındaxili hipertenziya) əlamətləri ortaya çıxır və orqan yetməzlikləri başlayır.

• Mezenterial tromboz ağır gedişli və progressiv xəstəlikdir, adətən yüksək letallıq (50-90%) göstəricisi ilə seçilir.

### ***Ağırlaşmalar***

- Peritonit
- Sepsis
- Orqan (multi-orqan) çatmazlığı

### **Klinika və diaqnostika**

#### ***Şübhə***

• Bu xəstəliyə yüksək şübhə yaradan əlamətlərə aiddir:

- » Ani başlayan şiddətli qarın ağrıları ən xarakterik əlamətidir. Ağrılar şiddətinə görə kəskin pankreatit, bağırsağın stranqulyasiyası, aortanın anevrizmasının partlaması zamanı rast gəlinən ağrılara bənzəyir.
- » Ağrılar adətən narkotik analgetiklərin təsirindən aradan qalxmır.
- » Şiddətli ağrılara baxmayaraq qarın əlamətlərinin olmaması və ya çox zəif təzahür etməsi xəstəliyin erkən mərhələləri üçün xarakterikdir. Ona görə də bəzən bu “ağrı-qarın uyumsuzluğu” əlaməti adlandırılır.
- » Ağrılar fonunda qanlı ifrazat və nəcis ifrazından sonra ağrıların azalmaması.
- » Miokard infarktı və aritmiyalardan sonra ağrıların baş verməsi.
- » Xəstənin ümumi vəziyyətinin bir neçə saat ərzində progressiv pisləşməsi.
- » Gec mərhələlərdə kəskin peritonit və kompartman əlamətləri.

» Leykositoz, amilaza və CRP-nin artması qeyri-spesifikdir, qaraciyər arteriyasının yanaşı trombozunda qaraciyər enzimlərinin miqdarı da yüksələ bilər.

» İnfuziyaya və oksigenasiyaya baxmayaraq asidozun davam etməsi və qanda bağırsağa bağlı kreatinin kinazanın (BB-KK) artması daha xarakterikdir.

### ***Diaqnozun dəqiqləşdirilməsi***

• Mezenterial arterial trombozun spesifik klinik, laborator və standart görüntüləmə əlamətləri yoxdur. Diaqnoz yüksək şübhə əlamətlərinə və differensiasiyaya əsaslanaraq, KT-angiografiya və ya diaqnostik laparotomiya (laparoskopiya) ilə dəqiqləşdirilir.

• Differensial diaqnostika və **diaqnozun dəqiqləşdirilməsi** üçün ilk seçim KT-angiografiyadır. Əməliyyatın müayinələrin, o cümlədən KT-angiografiyanın diaqnozu dəqiqləşdirmə imkanları 60-70%-dir.

• Mezenterial arterial trombozu olan xəstələrin yarısından çoxunda dəqiq diaqnoz gec, əməliyyat zamanı qoyulur. Əməliyyat vaxtı erkən mərhələlərdə nazik bağırsağın divarının avazıması, pulsasiyanın itməsi, gec mərhələlərdə isə lokal və ya geniş qanqrena, perforasiya, kəskin peritonit müəyyən edilir.

### ***Diaqnostik əlamətlər***

• Kəskin başlayan və saatlarla davam edən şiddətli qarın ağrıları  
• Proqressiv pisləşmə - şok, sepsis və orqan çatmazlığı  
• KT-angiografiyada arterial tıxanma və bağırsağın divarının ödemə

• Laparotomiya zamanı bağırsağın işemiyası və nekrozu

### ***Differensial diaqnoz***

• Mezenterial arterial trombozu stranqulyasiyadan, xüsusilə kəskin pankreatitdən differensiasiya etmək lazımdır. Çünki, kəskin pankreatit əsasən konservativ müalicə, tromboz və stranqulyasiya isə təcili cərrahi müdaxilə tələb edir.

• Mezenterial arterial tromboz və kəskin pankreatit şiddətli ağrılarla başlayır, “ağrı-qarın uymazlığı” olur, xəstələrin ümumi vəziyyəti proqressiv pisləşir, qanda amilaza artır. Kəskin pankreatit zamanı KT-də pankreasın ödemə, həcmliyin böyüməsi, parapankreatik maye və infiltrasiya müəyyən edilir. Tromboz üçün bağırsağ divarının qalınlaşması, damar bloku daha xarakterikdir. Endoskopik olaraq selikli qişanın kəskin avazıması və nekroz sahələri görünə bilər.

## Müalicə

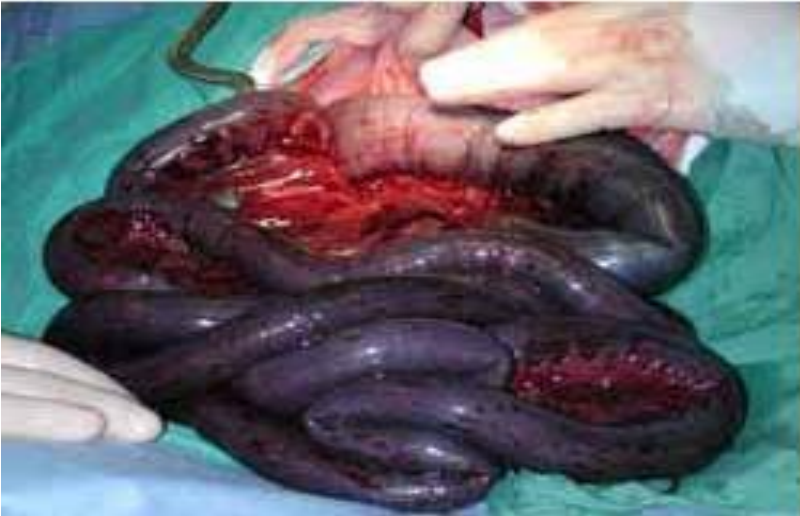• Nekroza qədərki mərhələdə revaskulyarizasiya, nekroz olduqda isə rezeksiya və təkrar yoxlama mezenterial arterial trombozum əsas müalicə prinsipləridir.

• Kəskin peritonit və ya perforasiya əlamətləri olmadıqda və əməliyyatdan əvvəl dəqiq diaqnoz qoyularsa angiografik revaskulyarizasiya üsullarından biri seçilə bilər: stent qoyulması, embolektomiya

• Əməliyyat vaxtı mezenterial arterial tromboz müəyyənləşdirildikdə və bağırsağın nekrozu olmadıqda revaskulyarizasiya əməliyyatı (embolektomiya, stent qoyulması, yan-yol (şuntlama) əməliyyatı) icra edilir.

• Kəskin peritonit əlamətləri olarsa təcili laparotomiya edilir, sağlam sərhədlərdə nekrotik bağırsağ hissəsinin (şək. 51) rezeksiyası yerinə yetirilir, situasiyadan asılı olaraq anastomoz və ya stoma qoyulur. İmkan olarsa rezeksiya ilə birlikdə revaskulyarizasiya edilə bilər. Anstomoz qoyularsa, 24-48 saat sonra relaparotomiya və ya laparoskopiya vasitəsi ilə anastomoz bölgəsi və bağırsağın vəziyyəti qiymətləndirilməlidir.

• Bəzi xəstələrdə bağırsağın bütün hissələri, hətta qaraciyər və mədə arteriyaları da trombozlaşır. Bu hal inkurabel vəziyyət kimi qəbul edilir.



*Şək. 51. Nazik bağırsağın işemik qanqrenası*

## Kəskin qeyri-okkluzion işemiya

• Bağırsağın böyük arteriyaları və venalarında tıxanma olmadan işemiyanın baş verməsidir.

• Kəskin qeyri-okkluziv işemiya kəskin işemiyalar arasında təxminən 25% hallarda rast gəlinir.

• Adətən şok, aritmiya və septik xəstələrdə olur.

• Kiçik damarların spazmı işemiyanın baş verməsində əsas mexanizm hesab edilir. Məlumdur ki, şok vəziyyətlərində qoruyucu mexanizm kimi splanxik vasokonstruksiya baş verir, nəticədə dövr edən qanın həcmli 20-25% artır. Xovların arteriolalarının spazmı hesabına arterial qan arterio-venoz şuntlardan birbaşa venoz sistmə keçir, xovlarda perfuziya kəskin azalır, işemiya və nekroz baş verir.

• İşemiya və nekroz adətən selikli qişadan başlayır və seroz qişaya doğru davam edir.

• Qeyri-okkluziv işemiyanın gedişi daha ağırdır və 90% letallıqla nəticələnir. Letallığın başlıca səbəbləri zədələnmənin diffuz xarakterli olması, əsas səbəbin (şok, sepsis, DDL-sindromu) aradan qaldırılmaması, diaqnostik çətinliklər və cərrahi müalicənin gecikməsidir.

• Kritik xəstələrdə qarın ağrılarının olmaması, şokun davam etməsi, bədən hərəkətinin, asidozun, amilazanın, CRP və leykositozun izah olunmayan artması, bağırsaq qanaxmaları mezenterial işemiyaya şübhə yaradan əlamətlərdir.

• Okkluziv işemiyadan fərqli olaraq ağrılar qəflətən başlamır və çox şiddətli olmur. Lakin digər əlamətlər (erkən mərhələlərdə qarın əlamətləri zəif, gec mərhələlərdə isə kəskin peritonit və sepsis) oxşardır.

• KT-arterioqrafiyada magistrall damarların tıxanması müəyən edilmir. Lakin endoskopiya zamanı selikli qişanın nekrozu və xoralaşması görünə bilər.

• Erkən mərhələlərdə əsas xəstəliyin müalicəsi ilə yanaşı arteriyadaxili vazodilatatorların (papaverin və ya prostoqlandin) yeridilməsi effektiv ola bilər. Cərrahi əməliyyat adətən digər cərrahi xəstəliklərin inkarı (diaqnozun dəqiqləşdirilməsi) üçün edilir, vizual (makroskopik) nekroz sahələri rezeksiya olunmalıdır. Lakin əksər hallarda cərrahi əməliyyat faydasız olur.

## Nazik bağırsağın mezenterial venaların kəskin trombozu

• NB-ın mezenterial venaların trombozu kəskin mezenterial işemiyalar arasında təxminən 5% hallarda rast gəlinir.

- Portal hipertenziya, hiperkoagulyasion vəziyyətlər, kəskin travma, kəskin pankreatit, stranqulyasiya (boğulmuş yırtıq, bağırsağın burulması, invaginasiyası və b.) və digər abdominal sepsitik xəstəliklər venoz trombozun mühüm səbəbləridir.

- Venoz tromboz periferiyadan mərkəzə doğru (adətən stranqulyasiyada) və ya əks istiqamətdə inkişaf edə bilər.

- NB-IN dəyişikliklərinin genişliyi və ağırlığı trombozun yayılmasından, dərəcəsindən, damarın diametrindən asılı olaraq dəyişkəndir: müvəqqəti (ötəri) işemiyadan total nekroza qədər.

- Klinik gediş də prosesin səviyyəsinə uyğundur, dəyişkəndir. Asimptomatik klinika və ya kəskin qarın ağrıları, hətta şok əlamətləri rast gəlinir. Ağrılar arterial trombozun klinikası ilə müqayisədə xeyli zəif intensivlikli olsa da davamlı xarakter daşıyır. Qanaxma əlamətləri olur, bəzən kəskin assit əmələ gəlir. Hemodinamika az hallarda pozulur, tromboz qapı venasına yayılırsa, sarılıq və qaraciyər enzimlərinin artması müəyyən olunur.

- Arterial trombozda olduğu kimi yüksək sübhə əlamətlərinə əsaslanaraq KT-angiografik müayinə ilə diaqnoz dəqiqləşdirilir.

**Yüksək şübhə əlamətlərinə** aiddir:

- Portal hipertenziyada qaraciyərin qəflətən dekompensasiyası (sarılığın, assitin, enzimlərin qəfləti artması)

- Hiperkoagulyasiyalı xəstələrdə kəskin qarın əlamətləri, bağırsaq qanaxmaları

- Kəskin abdominal xəstəliklərdə xəstənin ümumi vəziyyətinin qəflətən pisləşməsi, kəskin peritonit, perforasiya əlamətləri, sepsisin ağırlaşması, assitin artması və s.

- Diaqnozun dəqiqləşdirilməsi üçün KT-angiografiya ən effektiv müayinədir. Venalarda trombozun görünməsi və çözün ödemləşməsi xarakterik əlamətlərdir. Bəzən diaqnoz kəskin qarın və abdominal travmalara görə aparılan laparotomiya zamanı təyin edilir (çözün qalınlaşması, kəsilən venaların mənfəzində trombların görünməsi).

- Antikoagulyantlar tətbiq edilməli və göstərişə görə bağırsağın rezeksiyası icra olunmalıdır.

- Bağırsaqda nekroz olmadıqda antikoagulyant müalicə başladılır. Fibrinolitiklərin rolu mübahisəlidir.

- Bağırsağın nekrozu əlamətləri (peritonizm, perforasiya, sepsis, asidoz və s.) cərrahi əməliyyata mütləq göstərişdir: rezeksiya, anastomoz və təkrar yoxlamaq üçün relaparotomiya və ya kontrol laparoskopiya

## Nazik bağırsağın xronik işemiyası

- Xroniki NB işemiyası və ya abdominal angina arteriyaların ləng inkişaf edən daralmaları nəticəsində meydana çıxır.

- Atereskleroz xronik işemiyanın ən çox rast gələn səbəbidir, əksər hallarda digər damarlarda da ateresklerotik dəyişikliklər rast gəlir.

- Arteriyaların tədrici daralması nəticəsində kollateralların inkişafı başlayır və ciddi işemik əlamətlər baş vermir. Daralma artdıqca və kollateral çatmazlıq (kollateral hövzələrdə daralma olması) olduqda işemiya əlamətləri ortaya çıxır.

- Aşağı çöz arteriyasının təcrid olunmuş seqmentar daralması ciddi işemiya törətmir. Çünki kollateral şəbəkə qan təchizini kifayət qədər kompensasiya edirlər. Yuxarı çöz arteriyasının və ya qarın kötüyünün təcrid olunmuş daralmalarında da işemiya əlamətləri qabarıq olmur. Lakin bu damarların hər ikisi daraldıqca xarakterik işemiya əlamətləri baş verir. Sakit halda işemiya zəif olur, lakin funksional yükləmədə (yemək vaxtı) işemiya əlamətləri bariz olur. Həmçinin bu xəstələrdə hər hansı səbəbdən (kardiogen və digər mənşəli şok) hipotenziya baş verərsə bağırsağın geniş nekrozları baş verə bilər.

- Yeməkdən sonra başlayan və 3-4 saat davam edən qarın ağrıları xəstəliyin xarakterik klinik əlamətidir. Xəstələr yeməkdən qorxurlar və ciddi arıqlayırlar. Anamnezdə digər damar ateresklerozlarının olması xəstəliyə şübhələri daha da artır.

- Digər mədə-bağırsaq xəstəlikləri endoskopik müayinələrlə inkar edilməlidir. KT dəqiqləşdirici müayinədir. Mezenterik arteriyalarda və günəş kötüyündə kirəcləşmə və daralma diaqnozu dəqiqləşdirir.

- Cərrahi revaskulyarizasiya əsas müalicə üsuludur.

- Mezenterik arteriyanın və günəş kötüyünün yan-yol (şunt) greftlə revaskulyarizasiyası ilk seçimdir.

- Alternativ olaraq aortanın və ya magistral arteriyaların endarterektomiyası əməliyyatları seçilə bilər.

- Əməliyyatdan sonra revaskulyarizasiya sindromu (ağrılar, taxikardiya, bağırsağın ödemli, leykositoz) baş verərsə, ilk növbədə KT-angiografiya ilə arterial tromboz inkar edilməlidir. Revaskulyarizasiya sindromu adətən müvəqqəti xarakter daşıyır və splanxik vazokonstruktorlarla (sandostatin, noradrenalin və s.) müalicə olunur.



# NAZİK BAĞIRSAĞIN FİSTULLARI

## Tərif

2 epitelial səth arasında əlaqənin 3 növü var:

- » Təbii əlaqə - ağız, burun, anus, uşaqlıq yolu, sidik yolu və s.
- » Stomalar – müalicə və ya diaqnostika məqsədi ilə yaradılan əlaqələrdir.
- » Fistullar – iki epitelial səth arasında yaranmış patoloji əlaqədir.

## Diaqnostik əlamətlər

- Yaradan nazik bağırsağ möhtəviyyatının ifrazı
- Kontrastlı müayinələrdə ekstravazasiya

## Təsnifat

### Səbəbinə görə

əməliyyatdan sonra  
Posttravmatik  
xəstəliklər nəticəsində

### Anatomik

### Lokalizasiyasına görə

qida borusu  
mədə  
OBB  
acı bağırsağ  
qalça bağırsağ  
çəmbər bağırsağ  
düz bağırsağ  
Biliar  
Pankreatik

### Epitelial səthlərə

### görə

### Xarici fistullar

» entero-kutanoz – nazik bağırsaqla dəri arasında  
» entero-atmosferik fistul – laparostomiyadan sonra.  
Qarın boşluğunun möhtəviyyatı birbaşa xaricə axır, ətrafında dəri olmur.

kolo-vezikal və s.

**Fistul traktının** sadə  
**quruluşuna görə** mürəkkəb

<b>Fistul yolunun ölçülərinə görə</b>	<ul style="list-style-type: none"><li>• uzun (2 sm-dən çox)</li><li>• qısa (2 sm-dən qısa)</li></ul>
<b>Fistulun ifrazatına görə</b>	<ul style="list-style-type: none"><li>• az ifrazatlı (200 ml/gün-dən az)</li><li>• orta ifrazatlı (200-500 ml/gün)</li><li>• çox ifrazatlı (500 ml/gün-dən çox)</li></ul>

### **Etiologiya və patogeneza**

• Fistullar adətən bağırsağ əməliyyatlarının, zədələnmələrinin və xəstəliklərinin ağırlaşmaları kimi meydana gəlir:

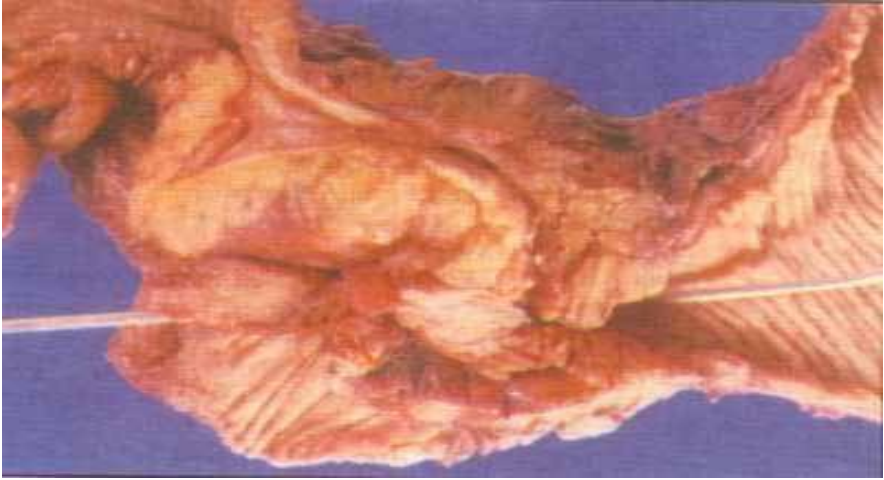Əməliyyatdan sonrakı

- » anastomoz buraxması
- » yatrogen zədələnmələr
- » yamaq (sintetik tor, endoprotez, stent və s.) zədələnmələri
  - Xəstəlik nəticəsində və posttravmatik
- » Crohn
- » divertikul
- » radiasiya
- » bədxassəli
- » travmalar

• Nazik bağırsağın fistullarının yarısından çoxu əməliyyatdan sonra əmələ gəlir.

• Perforasiya, zədələnmə və ya anastomoz buraxması nəticəsində möhtəviyyət kənara çıxır, ətrafında hüddudlayıcı birləşdirici toxuma inkişaf edir, abses əmələ gəlir, absesin dəriyə və ya digər boşluqlu üzvlərə açılması nəticəsində fistul formalaşır.

• Əməliyyatdan sonra fistullar adətən ilk 7-10 gün ərzində əmələ gəlir. Xəstəliklər nəticəsində fistul uzun müddətlərdə formalaşır (şək. 52).



*Şək. 52. Qalça-S-əbənzər bağırsağ fistulu  
(Crohn xəstəliyinin ağırlaşması)*

### **Klinik gedişi və ağırlaşmaları**

- Fistulların aqibəti 3 cür olur:
  - » spontan və ya müalicə hesabına bağlanır - sağalma (60%)
  - » bağlanmır
  - » bağlanmır və ağırlaşmalar törədir.
    - Fistulların yarısından çoxu 4-6 həftə ərzində spontan bağlanır.
    - Fistulun lokalizasiyası, səbəbi, fistulətrafi bağırsağ və digər toxuma dəyişiklikləri, orqanizmin ümumi vəziyyəti klinik gedişə təsir edən önəmli amillərdir.
      - Qida borusu, OBB, acı və yoğun bağırsağ, pankreato-biliar fistulların spontan bağlanma ehtimalı yüksək, mədə, Treyts bağı səviyyəsinin, acı bağırsağ və qalça bağırsağın fistullarınınkı isə xeyli azdır.
      - Fistulətrafi bölgədə bağırsağın iltihabı, bədxassəli törəmə, stenoz, abses və yad cisim fistulun bağlanmasına mane olan əsas amillərdir.
      - Bağırsağın böyük defektlərində (1 sm-dən çox) və qısa fistullarda (2 sm-dən kiçik) spontan bağlanma çətinləşir. Qısa fistullar

epitelizasiyaya meyilli olduqlarına və ətraf birləşdirici toxumanın azlığına görə çətin bağlanır. Fistul ifrazatının miqdarının spontan bağlanmaya ciddi təsiri yoxdur. Lakin ifrazatın tərkibi (mədə şirəsi, OBB-ın şirəsi, mədəaltı vəzin şirəsi) və onun dinamik azalmaması bağlanma ehtimalını azaldır.

- Nazik bağırsağ fistullarında letallıq 20%-ə çatır. Ölümün başlıca səbəbini sepsis təşkil edir.

### **Ağırlaşmalar**

- Su-elektrolit mübadiləsinin pozğunluqları
- Malnutrisiya
- Sepsis
- Abses
- Dəri dəyişiklikləri (dermatit, hiperpigmentasiya və s.)

### **Klinka və diaqnostika**

- Fistullar yaradan nazik bağırsağ möhtəviyyatının gəlməsi, abses və sepsis əlamətləri ilə meydana çıxır.

- Diaqnostika üçün boyayıcı maddələr, kontrastlı müayinələr (kontrastlı Rentgenoloji və ya KT), endoskopiya mühümdür.

- Ağırlaşmaların müəyyənləşdirilməsi üçün elektrolitlər, hemodinamika, qidalanma səviyyəsi, qarındaxili abseslər, dəri dəyişiklikləri, ifrazatın miqdarı, xarakteri, kimyəvi tərkibi və s. öyrənilməlidir.

- Səbəbin təyini anamnez (əməliyyat, travma, xəstəliklər), KT və digər müayinələrin nəticələrinə əsaslanır.

### **Müalicə**

- İkimərhələli müalicə planı tətbiq edilir.

- **I mərhələdə** məqsəd ağırlaşmaları aradan qaldırmaq, fistulətrafi iltihabın sönməsinə şərait yaratmaq (infiltrativ-bitişmə peritonitinin sönməsi) və onun spontan bağlanmasını təmin etməkdir. Bu müalicə ilk 24 saat ərzində başlanmalı, 4-6 həftə, bəzən 3 ay ərzində davam etdirilməlidir. Bu mərhələdə aşağıdakı müalicə tədbirləri aparılır:

- » infuziya
- » qidalandırma (parenteral və oral)
- » sepsis və absesin müalicəsi
- » dərinin qorunması (sarğılar, məlhəmlər, örtüklər və vaakum aspirasiya sistemləri)

» ifrazatın azaldılması (sandostatin, oral qidalandırılmanın kəsilməsi, stenoz distal hissələrdə yerləşərsə, nazoqastral zond və ya stent taxılması)

» səbəbin araşdırılması

• **II mərhələ** bağlanmayan fistullarda başladılır. Məqsəd fistulun və fistul əmələgəlmənin səbəb(lər)inin aradan qaldırılmasından ibarətdir. Fistulun bağlanması cərrahi əməliyyat və örtüklü stentlər qoyulması yolu ilə təmin edilir.

• Cərrahi üsulun seçilməndə fistulun səbəbi və lokalizasiyası önəmlidir.

» Mədənin kiçik ifrazatlı fistulları adətən spontan bağlanır, bağlanmayan fistullarda dəliyin tikilməsi, serozüstü yamaq qoyulması və ya eksiziya səmərəlidir.

» OBB-nın güdülü (fistulu) əksər hallarda ilkin tədbirlərlə spontan bağlanır. Bağlanmayan fistullarda fistul dəliyinin ölçüsünə, lokalizasiyasına və stenozun olma(ma)sına görə müalicə üsulu seçilir. Kiçik dəliklər tikilir. Böyük deffektli və ampulyar hissəyə yaxın fistullara nazik bağırsağ yamağının qoyulması məqsədəuyğundur. Distal stenozla bağlı fistullarda Roux (Y) tipli duodenoyeyunoanastomoz qoyulur.

» Nazik bağırsağın fistullarının spontan bağlanmadığı hallarda fistulgəzdirici hissənin rezeksiyası və təkrar anastomoz qoyuluşu ilk seçimdir. Daxili fistullarda bağırsağ və orqanın *en bloce* rezeksiyası yerinə yetirilir. Yüksək riskli xəstələrdə rezeksiyadan sonra proksimal stoma qoyulması göstərişdir.

» Yoğun bağırsağ fistulları çox az hallarda bağlanmır. Bu fistullarda fistulgəzdirici hissənin rezeksiyası və ya anastomoz qoyulması ilk seçimdir. Defektin birincili bağlanması, stoma qoyulması əməliyyatları da tətbiq edilə bilər.

• Fistul cərrahlığında qidalandırıcı yeyunostomiyanın qoyulması və perioperativ antibiotikoterapiya unudulmamalıdır.

## NAZIK BAĞIRSAĞIN QAZ SİSTLƏRİ (Pneumosis cystiodes intestinalis)

- Bu xəstəlik nadir rast gəlinir və NB-in divarında qazla dolu sistlərin formalaşması ilə xarakterizə olunur.

- Sistlər tək və çoxsaylı olur, diametri bir neçə millimetrdən bir neçə santimetrə qədər dəyişir. Qaz sistləri həm yoğun, həm də nazik bağırsaqlarda rast gəlinir.

- Sistlərin əksəriyyəti (85%) ikincildir, az hallarda (15%) birincili (idiopatik) olur.

- Birincili sistlər adətən selikaltı əsasda yerləşir və daha çox sol kolonda müəyyən edilir.

- İkincili sistlər adətən subseroz yerləşir, mezenteriuma qədər yayılır, bağırsağın bütün şöbələrində lokallaşır.

- Bağırsağın iltihab xəstəlikləri, infeksiyon enterokolitlər, steroid müalicə, birləşdirici toxuma xəstəlikləri, bağırsaqlar keçməzliyi, divertikullar, xronik ağciyər xəstəlikləri, leykemiya, limfoma, immun-supressiya, QİÇS, transplantasiya qaz sistlərinin səbəblərinə aiddir.

- Bağırsaqlarda çoxlu miqdarda hidrogen qazının toplanması qaz sistinin əmələ gəlməsində əsas mexanizmlərdəndir. Bağırsağın daxilində metan və sulfid əmələ gətirən bakteriyaların azalması hidrogen metabolizmini zəiflədir. Ağciyər xəstəliklərində isə hidrogenin çıxmasının azalması onun toplanmasına şərait yaradır.

- Bağırsaqlar sistləri xronik və kəskin şəkildə rast gəlinir. Kəskin və ya fulminant sistlər adətən bağırsağın kəskin iltihab və destruktiv xəstəliklərində, kəskin bağırsaqlar keçməzliyində, bağırsağın nekrozu nəticəsində əmələ gəlir. Əsas xəstəliyə bağlı bu sistlərin klinik gedişi ağırdır. Xronik sistlər isə uzun müddət simptomuz gedişli olur və nadir hallarda ağırlaşmalar törədirlər.

- Qaz sistləri də asimptomatik olur, bəzən qeyri-spesifik əlamətlərlə təzahür edirlər. KT və ya laparotomiya zamanı bağırsağın divarında qaz sistinin görünməsi ilə diaqnozu təsdiq edir.

**Müalicə.** Səbəbin aradan qaldırılması əsas müalicə prinsipidir. Fulminant pnevmatozda cərrahi rezeksiya göstərilir. Xronik pnevmatozlarda səbəbi aradan qaldırmaqla yanaşı bağırsaqlar daxilili hidrogeni azaltmaq üçün antibiotikoterapiya, disbakteriozun müalicəsi və oksigenoterapiya (hiperbarik oksigenasiya və ya bir neçə gün oksigen maskası ilə tənəffüs) tövsiyə olunur.

# NAZİK BAĞIRSAĞIN TÖRƏMƏLƏRİ

## Tərif

• Nazik bağırsağın toxumasından inkişaf edən birincili və ya metastazlar nəticəsində meydana çıxan neoplastik törəmələrdir.

## Diaqnostik əlamətlər

• Asimptomatik və ya ağırlaşma əlamətləri (ağrılar, qanaxma, bağırsaq keçməzliyi, perforasiya, karsinoid sindrom və b.)

- KT/MRT-də kütlə təyini
- Endoskopik müayinədə törəmənin görünməsi
- Laparotomiyada və ya laparoskopiyada törəmənin müəyyən edilməsi
- Biopsiya materialı ilə dəqiqləşdirmə

## Növləri

### Törəmənin

### xarakterinə görə

### Xoşxassəli törəmələr

- Adenoma
- Leyomioma
- Lipoma
- Neyrofibroma
- Hamartoma
- Digər

### Bədxassəli törəmələr

- adenokarsinoma
- karsinoid törəmələr
- gastrointestinal stromal törəmələr
- limfoma
- metastatik

## Rastgəlmə

• NB-in neoplastik törəmələri gastriontestinal törəmələr arasında 2%, bütün törəmələr arasında isə 0,4% tezlikdə rast gəlinir.

• Xoşxassəli törəmələr bədxassəli törəmələrdən daha çox rast gəlinir.

- Törəmələr ən çox distal ileumda, sonra proksimal yeyunumda, ən az isə OBB-da müəyyən olunur.

- Xoşxassəli törəmələr arasında ən çox adenoma, leyomioma, lipoma və fibromalar rast gəlinir.

- NB-ın birincili bədxassəli törəmələri arasında ən çox adenokarsinoma, karsinoid, stromal törəmələr və limfomalar rast gəlinir.

- Adenokarsinoma ən çox OBB-da, karsinoidlər qalça bağırsaqda, stromal törəmələr isə acı bağırsaqda aşkar edilir.

- Abdominal və ekstraabdominal bədxassəli törəmələrin NB-da metastazlarına da rast gəlinir. Selikli qişaya metastazlar içərisində melanomaların metastazları ən çox müəyyən edilir. Seroz qişa tərəfdən metastazlar isə abdominal karsinomatozlarda çox rast gəlinir (yumurtalıq, kolon, mədə xərçəngi və b.).

### **Risk faktorları**

- Əksər törəmələr kimi NB törəmələrinin də səbəbi dəqiq məlum deyil. Lakin bədxassəli törəmələr üçün bəzi amillərin risk faktoru olması müəyyən edilmişdir.

- » Adenoma

- » Crohn xəstəliyi

- » ailəvi kanser sindromu

- » digər orqanlarda kanser

- » immunodefisit

- Mədə-bağırsaq traktının digər hissələri ilə müqayisədə NB-ın neoplastik törəmələrinin nisbətən az rast gəlməsinin səbəbi dəqiq məlum deyil və bununla bağlı bir çox mülahizələr var:

- » möhtəviyyatın maye tərkibli olması və kanserogen maddələrin durulaşdırılması selikli qişanın zədələnməsini azaldır;

- » nazik bağırsaqda möhtəviyyatın qısa müddətdə qalması kanserogenlərlə təmas müddətlərini azaldır;

- » anaerob bakteriyaların az olması kanserogenezi azaldır, zəngin limfoid follikullar və İgA qoruyucu rol oynayıb;

- » OBB-da enterositlərin regenerasiyasını tənzimləyən çox güclü mexanizmlər mövcuddur ki, bu da kanserogenezi əngəlləyir.

### **Klinika və diaqnostika**

- Kiçik ölçülü NB törəmələri ağırlaşmalar törətmədikdə asimptomatik olurlar. Böyük törəmələr qanaxma, BK, nekroz və perforasiya kimi ağırlaşmalar törədirlər. Bu hallarda simptomlar meydana çıxır:

- » ağrılar (sancışəkilli və təkrarlanan)

- » urəkbulanma, qusma



- » qanaxma
- » BK
- » perforasiya
- » bəzi törəmələrin spesifik əlamətləri olur (karsinoid sindrom).

- Xoşxassəli törəmələr əksər hallarda (50-90%) asimptomatik gedişli olur, təsadüfi müayinələrdə aşkar edilir, ağırlaşma törətdikdə və ya çox böyük ölçülərə çatdıqda klinik simptom müşahidə olunur.

- Bədxassəli törəmələrin əksəriyyəti (75%) klinik əlamətlərlə biruzə verirlər və ağrılar, qanaxma və BK ən çox rast gəlinən əlamətlərdir.

- Simptomatik törəmələrin əksəriyyəti bədxassəlidir.

- Klinik olaraq bəd- və xoşxassəli törəmələri fərqləndirmək çətin olur.

- Törəmələrin diaqnostikasında KT, MRT, endoskopiya tətbiq edilir, bəzən laparotomiya və laparoskopiyaya ehtiyac yaranır.

- Lipomalar istisna olmaqla törəmələri bir-birindən görüntüləmə müayinələri ilə fərqləndirmək əksər hallarda çətin olur.

- Diaqnoz histoloji müayinə, hətta immunohistokimya üsulları ilə verifikasiya edilir.

### **Müalicə prinsipləri**

- Neoplastik törəmələrin müalicə xüsusiyyətləri lokalizasiyası, xarakteri və klinik formasından asılı olaraq dəyişir.

- Ümumiyyətlə, bədxassəli törəmələrdə erkən müalicə göstərişdir və cərrahi müalicə ön plandadır. Ağırlaşmalar zamanı (perforasiya, BK, qanaxma) palliativ xarakterli cərrahi əməliyyatlar icra edilə bilər.

- Xoşxassəli törəmələrin bəzilərinin malginizasiya potensialını (adenomalar), digərlərinin isə (leyomioma) bədxassəli törəmələrdən differensiasiyasının çətinliklərini nəzərə alaraq onların eksiziyası və ya rezeksiyası lazım gəlir (şək. 53). Yalnız lipomalar bu qaydadan istisnadır.

## **Xoşxassəli törəmələr**

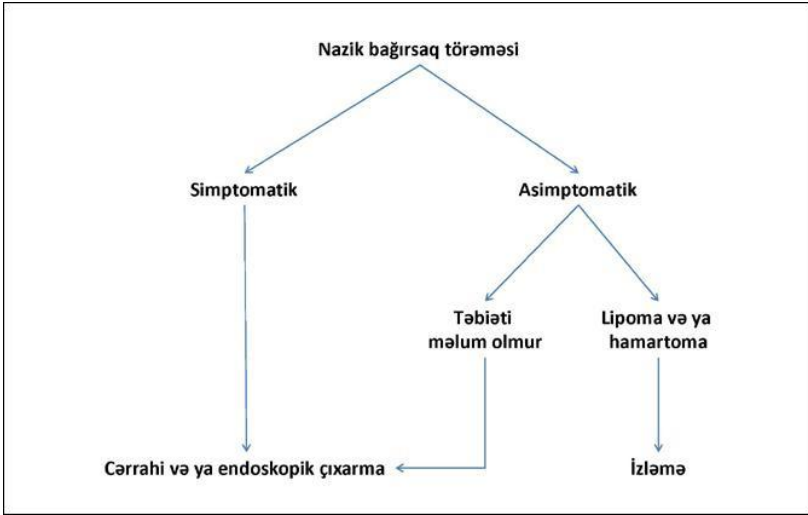
### **Leyomioma**

- Leyomioma NB-ın mezenximal hüceyrələrindən inkişaf edən və differensiasiya olunmuş saya əzələlərindən ibarət törəmələrdir.

- Törəmələr ekstraluminal istiqamətdə inkişafa meyilli olduqları üçün klinik əlamətlər törətmədən böyük ölçülərə çata bilirlər. Mənfəzə

doğru böyüyən leyomiomalar obstruksiya, nekroz və qanaxma ilə təzahür edirlər.

• Leyomiomalar 50-60% hallarda endoskopik USM ilə təyin olunur. Lakin onları görüntüləmə üsulları (şək. 54) və adi histoloji müayinə ilə qastrointestinal stromal törəmələrdən fərqləndirmək mümkün olmur və immunositokimya müayinəsi lazım gəlir (leyomiomalarda CD117 antigeni neqativ, QİS törəmələrdə isə pozitiv olur). İmmunositokimyaya qədərki dövrdə QİS törəmələrin əksəriyyəti leyomioma hesab edilirdi.



Şək. 53. Nazik bağırsağ törəmələrində müalicə taktikası

• Böyümə potensialına, diaqnostikasının və bədxassəli törəmələrdən differensiasiyasının çətinliklərinə görə leyomiomaların rezeksiyası məsləhətdir.

• Adenoma

• Adenoma selikli qişadan inkişaf edən xoşxassəli törəmədir və 3 forması ayırd edilir:

» villyoz

» tubulyar

» Burnet vəzi adenomaları.

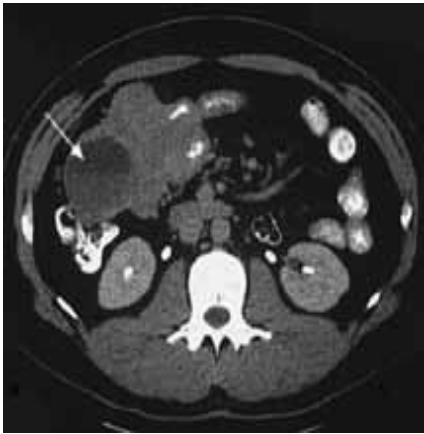• Bu törəmələr mukozadan qabarıq, adətən polipşəkilli və təkşaylı (sporadik) olurlar. OBB-da daha çox rast gəlir. Ailəvi adenomatoz polipoz sindromunda çoxşaylı olurlar.

• Tubulyar və Burnet vəzi adenomalarının malignizasiya potensialı aşağıdır, villoz adenomalarda isə xeyli yüksəkdir.

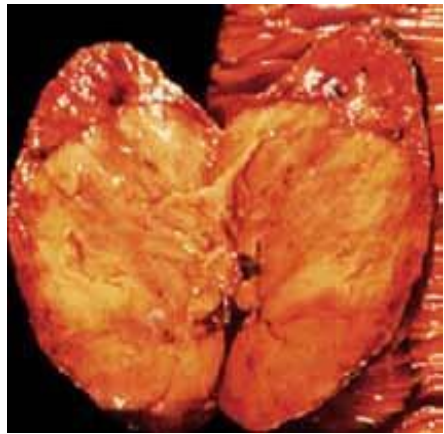• Əksər adenomalar asimptomatik gedişlidir, lakin qanaxma, BK və papilla Vater lokalizasiyasında mexanik sarılıqla ağırlaşır.

• Malignizasiya potensialına görə adenomaların çıxarılması məsləhətdir. Kiçik adenomalar endoskopik, böyük adenomalar isə cərrahi yolla xaric edilməlidir.

• 2-3 sm-dən kiçik papilla Vater adenomalarının endoskopik, daha böyük adenomaların isə cərrahi üsullarla (ampulektomiya və ya pankreatoduodenoektomiya) xaric olunması məsləhətdir. Ampulektomiyalardan sonra 30% hallarda residiv baş verir. Displaziya, malignizasiya əlamətləri, limfadenopatiya, intraduktal yayılması olan adenomalarda pankreatoduodenal rezeksiya (Wipple əməliyyatı) göstərisdir.



a

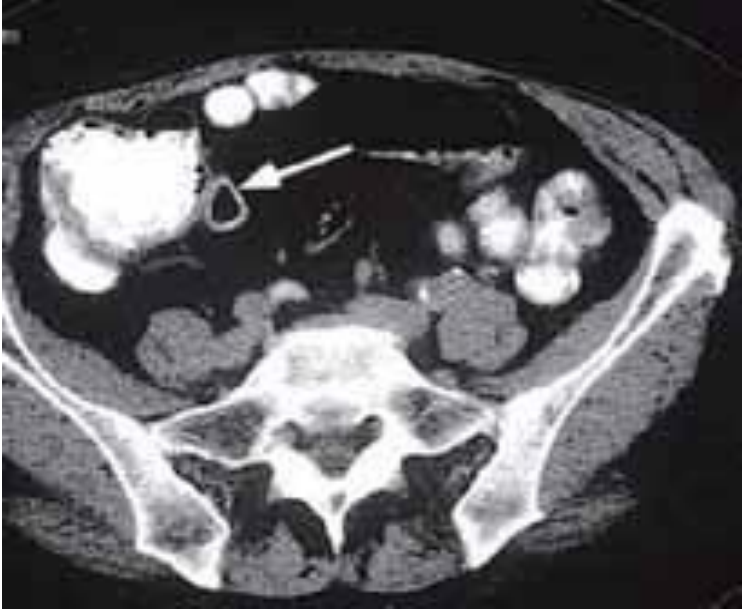

b

Şək. 54. Nazik bağırsağın xoş törəmələri: a) KT-şəkil,; b) makropreparat

### Lipoma

- Lipoma OBB və qalça bağırsaqda çox rast gəlinir.
- Selikaltı əsas və ya seroz qişanın yağ toxumasından inkişaf edir. Malignizasiya ehtimalı yox dərəcəsinədir.
- Təsadüfi müayinələr zamanı aşkar olunur. Az hallarda obstruksiya və ya qanaxma ilə ağırlaşır.
- KT/MRT-də yağlı komponent (konqlomerat) görünür (şək. 55).
- Asimptomatik formalarda izləmə, ağırlaşmalar zamanı eksi-ziya tövsiyə olunur.



Şək. 55. Nazik bağırsağın lipoması (KT-şəkil)

### Hamartoma

- Təksaylı və ya çoxsaylı olur.
- Çoxsaylı hamartomalar Peutz-Jegher sindromunda rast gəlir (dəri və selikli qişalarda piqmentasiyalar və mədə-bağırsaq sistemində çoxsaylı poliplər).
- Hamartomaların malignizasiya ehtimalı çox aşağıdır. Lakin qanaxma və BK kimi ağırlaşmalar törədirlər.
- Asimptomatik formalarda görüntüləmə üsulları ilə izləmə, ağırlaşmalar zamanı rezeksiya və polipektomiya tövsiyə olunur.
- Digər xoşxassəli törəmələr
- NB-da **hemangioma, endometrioma, neyrofibroma, fibroma** və b. xoşxassəli törəmələr rast gəlir.
- Bu törəmələr qanaxma (hemangioma, endometrioma), obstruksiya (fibroma, neyrofibroma) ilə ağırlaşdıqda klinik əlamətlər meydana çıxır.
- Simptomatik törəmələrin endoskopik və ya cərrahi üsullarla çıxarılması tövsiyə olunur.

## Bədxassəli törəmələr

### Adenokarsinoma

Adenokarsinomalar NB-ın ən çox rast gəlen bədxassəli törəmələridir (25-40%). Selikli qişadan inkişaf edir və əksər hallarda (40%) OBB-da yerləşirlər.

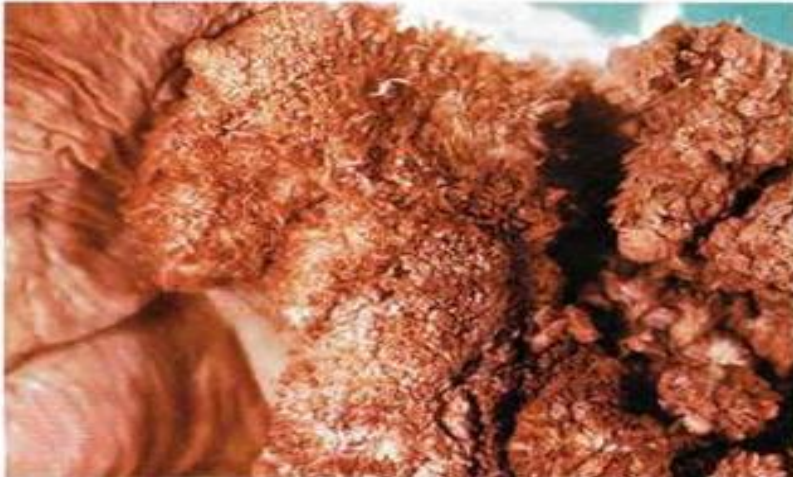Villyoz adenomalar (şək. 56), polipoz sindromu (şək. 57), Crohn xəstəliyi, ailəvi qeyri-polipoz sindromu və kolon kanseri risk amilləri sayılır.

Başlanğıcda əksər hallarda asimptomatik gedişli olur. Diaqnoz qoyulmuş xəstələrin əksəriyyətində (80%) metastazlar müəyyən edilir.

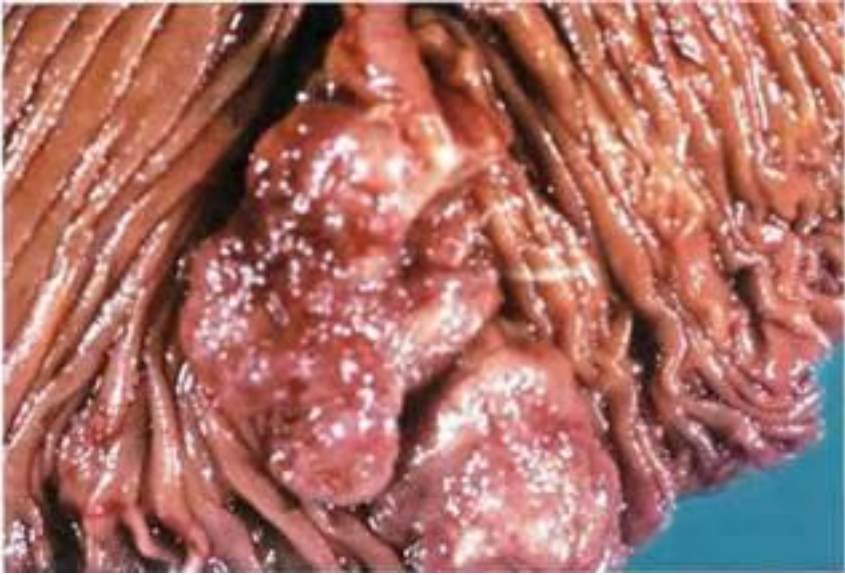
Klinik əlamətlər lokalizasiyadan asılı olaraq fərqlidir. OBB lokalizasiyasında ağrılar, obstruksiya (qusma, mexanik sarılıq) və qanaxma, distal lokalizasiyalarda isə obstruksiya və arıqlama daha çox rast gəlinir.

Diaqnostika prosesində kontrastlı KT mühümdür. Duodenal lokalizasiyalarda duodenoskopiya və biopsiya materialının alınması diaqnozun histoloji verifikasiyasını təmin edir.

Radikal rezeksiya əsas müalicə üsuludur. OBB lokalizasiyasında pankreato duodenal rezeksiya, limfodisseksiya, ileumlokalizasiyasında ileumun və sağ kolonun rezeksiyası, digər hissələrdə isə bağırsağın çözümlü limfa düyünləri ilə birlikdə 85% təşkil edir. Metastazlar olan xəstələrdə orta yaşam müddəti 6 ildir.



Şək. 56. Nazik bağırsağın adenokarsinoması (villyoz forma)



Şək. 57. Nazik bağırsağın adenokarsinoması (polipoz forma)

### **Qastrointestinal stromal törəmələr**

• Mədə-bağırsaq sisteminin subepitelial toxumasından, yəni mezenximasından (stromasından) inkişaf edən törəmələr 2 qrupa ayrılır:

» çox rast gəlinən qastrointestinal stromal törəmələr (QİST)  
» az rast gəlinən digər törəmələr (leyomioma, leyomiosarkoma, lipoma, liposarkoma, şvannoma, desmoid törəmələr və b.).

• QİST-in mənşəyi ilə əlaqədar 2 ehtimal mövcuddur:

» QİST mədə-bağırsaq sisteminin avtonom peristaltikasını tənzimləyən və əzələ-sinir xüsusiyyətli peysmeker hüceyrələrindən (interstisial Cajal hüceyrələri, mioneyronal hüceyrələr) inkişaf edir;  
» Bağırsaq divarında CD34-pozitiv kök hüceyrələrin çoxalması və onların peysmeker hüceyrə fenotipinə differensiasiyası nəticəsində QİST inkişaf edir.

• QİST hüceyrələrini digər stromal törəmələrdən fərqləndirən xarakterik cəhət onların CD117 antigenini ekspressiya etməsidir. CD117 antigeni C-KIT proto-onkogenin məhsulu olan tirozin kinaza reseptorunun tərkib hissəsidir. Tirozin kinaza reseptoru şişin böyüməsində və angiogenezdə mühüm rol oynayan reseptordur (QİST-lər

damarla zəngin törəmələrdir). C-KİT geninin mutasiyası tirozin kinaza reseptorlarının çoxalmasına və karsinogeneza səbəb olur.

- Mədə-bağırsaq traktının hər yerində QİST rast gəlinir. Lakin mədədə (40-60%), acı və qalça bağırsaqlarda (25-30%) daha çox müəyyən olunur. OBB (5%), yoğun bağırsaq (5-15%) və qida borusunda (1%) az rast gəlinir. Hətta ekstraintestinal orqanlarda da (böyük piylik, çöz, retroperitoneal üzvlər və b.) bu törəmələr aşkar edilir.

- QİST ekstralüminal böyüməyə meyilli olduqları üçün erkən dövrlərdə adətən asimptomatik gedişli olur və təsadüfi müayinələrdə aşkar edirlər. Törəmə böyük ölçülərə çatdıqda qarında kütlə (40%), nekrozlaşdıqda isə peritondaxili və ya intestinal qanaxmalar (40%) və ağrılar (20%) baş verir. Bu törəmələr üçün obstruksiya xarakterik deyil (şiş ektralüminal inkişaf edir və yumşaqdır).

- Törəmənin diaqnostikasında və mərhələnin təyində kontrastlı KT ilkin metoddur. Lakin o, törəmənin təbiətini müəyyən etmək imkanlarına malik deyil. MRT isə QİST-i lipomalardan fərqləndirə bilər. Leyomiomalari digər selikaltı törəmələrdən fərqləndirmək üçün endoskopik USM ən həssas metoddur.

- Adi histoloji müayinədə QİST leyomioma ilə eyni görünür. QİST-in diaqnozu toxuma biopsiyasının immunohistokimyəvi müayinəsi, CD117 antigeninin təyini və ya C-KİT mutasiyasının genetik təyini ilə dəqiqləşdirilir.

- Rezektabel törəmələrdə əməliyyatın endoskopik və ya perkutan biopsiya tövsiyə olunmur. Biopsiya həm də metastatik şişlərdə kimyaterapiya növünün seçimi üçün vacibdir.

- QİST-in müalicəsində rezeksiya və kimyaterapiya tətbiq edilir.

- Kimyaterapiya üçün tirozin kinaza reseptorunun inhibitorları - imitinib və ya sunitinib preparatları istifadə edilir.

- Mərhələdən asılı olaraq müalicə üsulu seçilir.

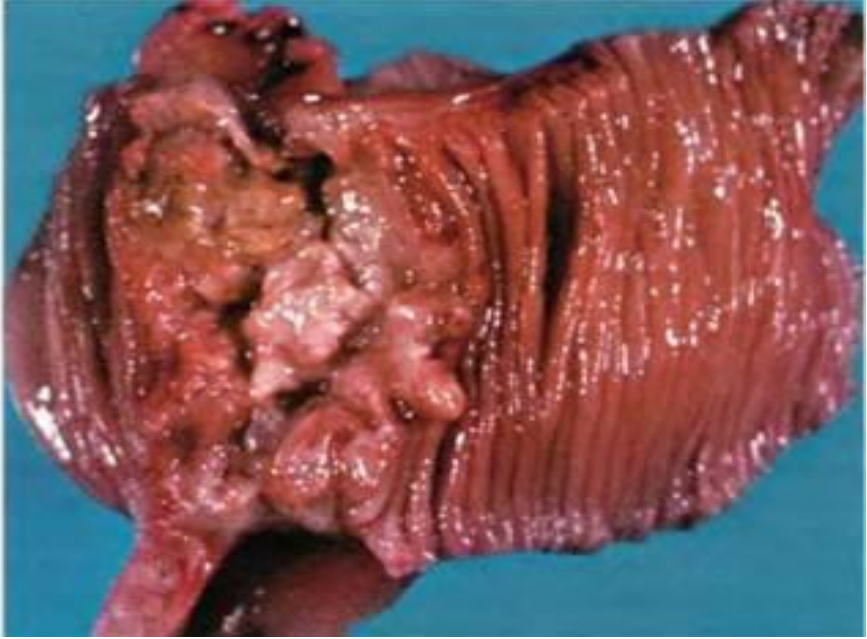- Yerli rezektabel QİST-də radikal rezeksiya və imitinib müalicəsi tövsiyə olunur (3 ilə qədər). Limfodisseksiyaya zərurət yoxdur, çünki QİST limfatik yox, hematogen yayılmaya meyillidirlər.

- Yerli yayılmış və metastaz vermiş QİST-də əvvəl imitinib müalicəsi təyin edilir. Törəmələr kiçilərsə cərrahi əməliyyat (radikal və ya sitoreduktiv əməliyyatlar) olunur. Proqressivləşmə davam edən xəstələrdə isə cərrahi əməliyyat məsləhət deyil. İmitinibə müsbət cavab verməyən hallarda sunitinib müalicəsi təyin edilə bilər.

## Limfoma

• NB-da birincili (bağırsağın öz limfa toxumasından inkişaf edən ekstranodal limfoma) və ikincili (limfa düyünlərindən inkişaf edən sistemik limfoma(lar) nın yayılması) limfomalar rast gəlinir.

• Birincili limfomalar ikincili limfomalardan dafələrlə az rast gəlinir. Mədə-bağırsaq sistemində ekstranodal limfomalar ən çox mədədə və NB-da müəyyən edilir (şək. 58).



*Şək. 58. Nazik bağırsağın limfoması*

• qlutein enteropatiyası, immunosupressiya, Crohn xəstəliyi və Campylobacter bakteriyalarının etioloji rolu ehtimal olunur.

• Klinik xüsusiyyətlərinə və hüceyrə tərkibinə görə NB-ın birincili limfomaları 3 qrupa bölünür:

- » İmmunoproliferativ forma - əsasən mukozaya aid limfoid toxumadan inkişaf edən B-hüceyrə limfoması (MALT-limfoma və ya MALToma), ən çox (75%) rast gəlinir;
- » qlutein enteropatiyasına bağlı T-hüceyrə limfoması;
- » Digərləri (gıqant B-hüceyrə limfoması, Burkitt limfoması, follikulyar limfoma).



**Klinika.** Limfomaların klinik əlamətləri müxtəlifdir. Ağrılar, diareya, malabsorbsiya və arıqlama, qarında kütlə, qanaxma və perforasiya rast gəlinir.

- KT/MRT-də bağırsağın divarının qalınlaşması, bəzən kütlə görünür.

- Diaqnozun dəqiqləşdirilməsi üçün endoskopik və ya cərrahi üsulla götürülmüş biopsiya materialının histoloji müayinəsi mühümdür.

- Birincili limfomaları ikincili limfomalardan fərqləndirmək üçün aşağıdakı meyarlar olmalıdır:

- » periferik və divararalığı limfa düyünlərində tutulmaların olmaması;

- » qan hüceyrələrində dəyişikliklərin olmaması;

- » qaraciyər və dalaqda tutulmaların olmaması;

- » törəmənin böyük hissəsinin bağırsaqda yerləşməsi;

**Müalicə.** Törəməgəzdirici hissənin rezeksiyası, kimya terapiyası və radioterapiya üsulları tövsiyə olunur.

Müalicə üsulunun **seçimində** klinik mərhələ və forma mühüm rol oynayır:

- » lokal formalarda - bağırsaq seqmentinin çözlə birgə rezeksiyası;

- » diffuz formalarda - kimya- və (və ya) radioterapiya;

- » metastatik formalarda – ağırlaşmaların (perforasiya, peritonit, qanaxma, BK) profilaktikası üçün bağırsağın rezeksiyası.

### **Karsinoid törəmələr (neuroendokrin törəmələr)**

- Karsinoid törəmələr (neuroendokrin törəmələr və ya APUD-omalar) bağırsağın selikli qişasının endokrin hüceyrələrindən (Kulchitsky, enteroxromaffin, APUD hüceyrələr) inkişaf edən törəmələrdir. Bəzi törəmələr I və II tip çoxsaylı neuroendokrin neo- və ya hiperplaziyalarla (ÇEN, rus və ingilis ədəbiyyatlarında MEN) ilə birgə rast gəlinir.

- Son nomenklatura görə bu törəmələr **neuroendokrin törəmələr (NET)** adlandırılır.

- Boşluqlu üzvlərin NET-nə karsinoid, pankreasda isə adacıq şişləri deyilir.

#### **Təsnifat**

- Klassik olaraq karsinoid şişlər embrional mənşəyi, differensiasiya səviyyəsi və hormonal aktivliyinə görə təsnif edirlər:

### ***Klinik gedişi***

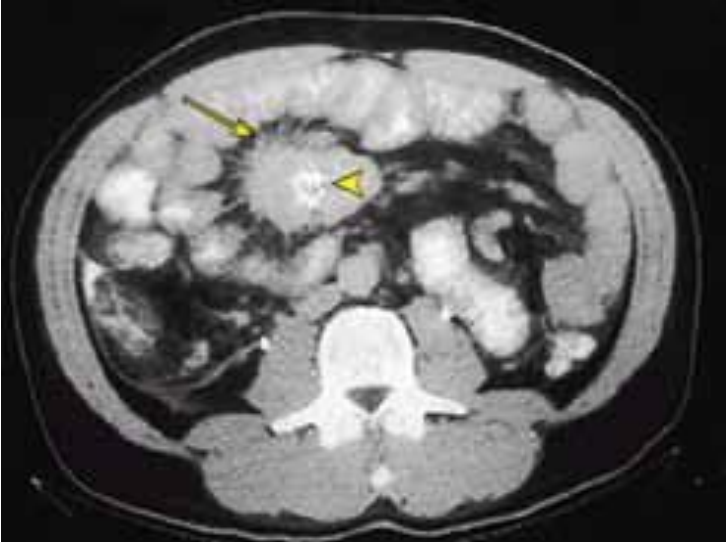• “Orta bağırsaq” karsinoidlərinin əksəriyyəti hormonal aktivdirlər və 40-dan çox bioloji aktiv maddə (serotonin, P substansiyası, neyrotenzin, qastrin, somatostatin, motilin, sekretin, prostoqlandin və digər hormonlar) sintez edirlər. Qaraciyərə metastaz verdikdə karsinoid sindrom inkişaf edir. “Ön” və “arxa bağırsaq”dan inkişaf edən karsinoidlər adətən az miqdarda serotonin sintez edir və nadir hallarda karsinoid sindrom törədirlər.

• NB karsinoidləri kolon və appendiks karsinoidləri ilə müqayisədə daha aqressiv gedişə malikdirlər. Lakin ləng böyüyürlər. Ölçüləri 1 sm-ə qədər olan törəmələrdə nadir hallarda, 1-2 sm ölçülü şişlərdə xəstələrin yarısında, 2 sm-dən böyük törəmələrin isə əksəriyyətində metastazlar aşkar edilir.

### ***Klinika və diaqnostika***

NB-in karsinoid törəmələri erkən mərhələlərdə simptomuz gedişlidir və təsadüfi müayinələrdə (KT, MRT və endoskopik müayinələrdə kütlə) müəyyən olunur (şək. 59).

Böyük törəmələr, ağırlaşmalar və metastazlar oduqda yerli və ümumi əlamətlər inkişaf edir. Ağrılar, BK və qanaxma yerli simptomlardır. Ümumi əlamətlər kimi karsinoid sindrom və böhran meydana çıxır.



*Şək. 59. Nazik bağırsağın neyroendokrin törəməsi (KT-şəkil)*

<p><b>Embrional mənşəyinə görə</b></p>	<ul style="list-style-type: none"> <li>• “ön bağırsağ”da – (bronx, ağciyərlər, qida borusu, mədə, OBB və pankreas). Karsinoid törəmələrin az hissəsi yerləşir, hormonal aktiv deyillər;</li> <li>• “orta bağırsağ”da (soğulcanabənzər çıxıntı, acı, qalça və qalxan çəmbər bağırsağ) karsinoid şişlərin əksəriyyəti (88%) yerləşir, hormonal aktivdirlər;</li> <li>• “arxa bağırsağ”da (kəndələn, enən, S-vari, düz bağırsağ və genitourinar sistem) az rast gəlinir, hormonal aktivdirlər.</li> </ul>
<p><b>Hormonal aktivliyinə görə</b></p>	<ul style="list-style-type: none"> <li>• Hormonal aktiv (karsinoid sindrom) - əsasən “orta bağırsağ” karsinoidləri;</li> <li>• Hormonal qeyri-aktiv – “ön” və “arxa bağırsağ” karsinoidləri.</li> </ul>
<p><b>Differensiasiya səviyyəsinə görə</b></p>	<ul style="list-style-type: none"> <li>• Yüksək differensiasiyalı;</li> <li>• Aşağı differensiasiyalı.</li> </ul>

• **Karsinoid sindrom** bioloji aktiv maddələrin, xüsusilə serotonin və serotoninəbənzər maddələrin törəmədən birbaşa ümumi qan dövrəsinə keçməsi hesabına inkişaf edir. Bu sindrom 30% hallarda rast gəlinir, adətən törəmənin qaraciyərə metastazlarında müşahidə olunur (90%). Adi halda törəmənin sintez etdiyi hormonların əksəriyyəti qaraciyərdə neytrallaşır, lakin qaraciyər metastazlarından ifraz olunan hormonlar zərərsizləşdirilmədən birbaşa qana keçməklə karsinoid sindrom törədirlər.

Karsinoid sindrom klinik olaraq qəflətən başlayan, təkrarlanan diareya və bədənin üst hissəsində (sifət və yuxarı ətraflar) bir neçə dəqiqə davam edən qızarmalarla üzə çıxır. Fiziki iş, alkoqol qəbulu, şokolad, qırmızı çaxır sindromun inkişafına təkan verir. Təkrarlanan karsinoid sindrom sağ ürəyin qapaqlarında və ağciyərlərdə fibrotik dəyişikliklər, dəridə piqmentasiya ilə tamamlanır.

- **Karsinoid böhran** adlanan vəziyyət karsinoid sindromunun həyat üçün təhlükəli formasıdır. Diareya və dəridə güclü qızarma ilə yanaşı taxikardiya, arterial təzyiqin kəskin dəyişməsi (hipotenziya və ya hipertenziya), bronxospazm və huşun pozğunluqları ilə təzahür edir. Böhranlar adətən anesteziya, cərrahi əməliyyat və kimya terapiyası zamanı inkişaf edir.

- Karsinoid törəmələrinin görüntüləmə əlamətləri qeyri-spesifikdir.

- **Diaqnoz sidikdə 5-hidroksi-indol asetat turşusunun (serotoninin metaboliti) və ya qanda xromoqrafin-A-nın səviyyəsinin artması ilə dəqiqləşdirilir.**

- Hormonal qeyri-aktiv törəmələrin diaqnozu histoloji müayinədə neyronal enolaza enziminə görə qoyulur. Xəstələrin təxminən 30%-də multifokal törəmənin olması və karsinoid sindromu olan xəstələrin əksəriyyətində metastazların mövcudluğuna əsasən mərhələnin təyini üçün qarın boşluğunun və ağciyərlərin KT müayinəsi vacibdir.

### **Müalicə**

- Karsinoid törəmələrin əsas müalicəsi cərrahidir. Köməkçi vasitələr kimi kimya terapiyası, endovaskulyar embolizasiya üsulları istifadə edilir.

- Yerli məhdud karsinoidlərdə bağırsağın çözlə birgə radikal rezeksiyası tövsiyə olunur.

- Yerli yayılmış və ya metastaz vermiş karsinoidlərdə də ilk seçim əməliyyatı radikal rezeksiyadır. Bağırsağın törəməsi və qaraciyər metastazlarına görə bağırsaq və qaraciyər rezeksiyası məsləhətdir. Karsinoid törəmələr yavaş böyüyən törəmələr olduğuna görə hüceyrə azaldıcı (sitoreduktiv) cərrahlik, hətta metastazların 90%-nin çıxarılması tövsiyə edilir.

- Qeyri-rezektabel törəmələrdə palliativ müalicələr: ağırlaşmalar (BK, qanaxma, perforasiya) olduqda bağırsağın rezeksiyası, karsinoid sindromda somatostatin analoqunun (oktreotid, lantreotid) təyini. Oktreotid karsinoid törəmələrdən hormon sintezini azaldır, lakin törəmənin inkişafına zəif təsir edir. Oktreotid və ya uzunmüddətli təsirli lantreotid karsinoid sindromun və böhranların profilaktikası və müalicəsi üçün istifadə olunur. Xüsusilə anesteziya və cərrahi əməliyyat və biopsiyadan əvvəl bu preparat mütləq istifadə edilməlidir.

- Yerli yayılmamış törəmələrə görə bağırsağın rezeksiyasından sonra sağalma ehtimalı yüksəkdir. Limfatik yayılma olan və radikal rezeksiya edilmiş xəstələrdə orta yaşam müddəti 15 il, qeyri-rezektabel intrabdominal törəmələrdə 5 il, qaraciyər metastazlarında isə 3 il təşkil edir.

### **Metastatik törəmələr**

- NB-da selikli və ya seroz qişa tərəfdən metastazlar yayılır.
- Seroz qişa tərəfdən metastazlar peritoneal karsinomatozlarda rast gəlir. Bu metastazlar peritonun birincili törəmələrində, yumurtalıqlar, mədə, pankreas, kolon mənşəli və digər törəmələrdə də rast gəlir.
- Melanomalar daha çox NB-ın selikli qişasına metastaz verirlər.
- Metastatik törəmələrin ağırlaşmaları zamanı (qanaxma, perforasiya, BK) və xəstənin yaşama ehtimalı yüksək olduqda palliativ məqsədlə bağırsağın rezeksiyası əməliyyatı icra edilə bilər.

## NAZİK BAĞIRSAQ MÖVZUSU ÜZRƏ SUALLAR

### ANATOMİYA

Nazik bağırsağın hissələri hansılardır?	Onikibarmaq bağırsaq, acı və qalça bağırsaq təxminən 12 inç-dir. Bu səbəbdən o, onikibarmaq bağırsaq (duodenum) adlandırılır.
Onikibarmaq bağırsağın uzunluğu nə qədərdir?	<b>20-25 sm</b>
Duodenumla yeyunun sərhədi haradır?	Treitz bağı
Nazik bağırsağın uzunluğu nə qədərdir?	Təxminən 5-6 metr
Nazik bağırsağı qanla təchiz edən arteriya hansıdır?	Yuxarı çözü arteriyası
Nazik bağırsağın mukozanın sahəsi nə qədərdir?	Təxminən 200-500 m <sup>2</sup> (futbol meydançasının sahəsinə yaxın)

### FİZİOLOGİYA

Acı və qalça bağırsağın əsas anatomik fərqləri hansılardır?	Acı bağırsağın divarı qalın, düz damarları uzun, büküşləri böyük, qalça bağırsağın isə divarı incə, düz damarları qısa, büküşləri zərif olur.
Nazik bağırsağın funksiyaları hansılardır?	Həzm, absorbsiya, endokrin və qoruma
Nazik bağırsaqdan hansı maddələr sorulur?	Karbohidratların, zülalların və yağların hamısı, suyun 90%-i, vitaminlər, minerallar
Onikibarmaq bağırsaqdan nə sorulur?	
Terminal ileumdan nə sorulur?	
Nazik bağırsaqda nə qorumanı təmin	

edir?	
-------	--

## SİNDROMLAR

Hansı əlamətlər nazik bağırsağ xəstəliyinə şübhə yaradır?	Qarında ağrılar, diareya, köp, qaz və nəcisin xaric olmaması, qusma, melena
Nazik bağırsağın hansı sindromlarını tanıyırsınız?	Nazik bağırsağ keçməzliyi, kor ilgək və qısa bağırsağ sindromları
Nazik bağırsağ keçməzliyi nədir?	Nazik bağırsağ möhtəviyyatının pasajının çətinləşməsi (olmaması)
Kor ilgək sindromu nədir?	Rezeksiyadan sonra nazik bağırsağ seqmentində durğunluq və bakteriyaların çoxalması
Qısa bağırsağ sindromu nədir?	Rezeksiya nəticəsində nazik bağırsağın uzunluğunun minimum səviyyədə az qalması
Nazik bağırsağ patologiyalarına şübhə yarandıqda ilk olaraq hansı xəstəlikləri araşdırmaq lazımdır?	Təcili və üzvi xəstəlikləri
Nazik bağırsağ patologiyalarında ilk olaraq hansı müayinələr aparılmalıdır?	Klinik, nəcisin ümumi analizi, KT

## NAZİK BAĞIRSAQ KEÇMƏZLİYİ

Nazik bağırsağın obstruksiyası nədir?	Nazik bağırsağın mənfəzinin maneə ilə tutulması
Nazik bağırsağın obstruksiyasının ən çox rast gəlinən səbəbləri hansılardır?	İnvaginasiya, düyünlənmə, xarici kompressiya, öd daşı
Nazik bağırsağın obstruksiyasının digər səbəbləri hansılardır?	Yuxarı çöz arteriyası sindromu, bezoarlar, bağırsağ divarının hematoması, abses, divertikulit, Crohn xəstəliyi, üzükvari MAV, radiasion enterit, Meckel

	divertikulu, strikturlar və b.
Yuxarı çöz arteriyası sindromu nədir?	onikibarmaq bağırsağın yuxarı çöz arteriyası ilə aorta arasında sıxılması
Nazik bağırsaq keçməzliyində xəstənin vəziyyətini ağırlaşdıran proseslər hansılardır?	Şiddətli qarın ağrıları, dehidratasiya, bağırsağın nekrozu və sepsis
Nazik bağırsaq keçməzliyində hansı simptomlar qabarıq olur?	Qarında sancışəkilli ağrılar, ürəkbulanma və qusma, köp, qaz və nəcisin xaric olmaması, bağırsaq küylərinin güclənməsi
Nazik bağırsaq obstruksiyasında hansı laborator testlər yoxlanılmalıdır?	Elektrolitlər, qanın ümumi analizi, sidinin ümumi analizi
Proksimal və distal nazik bağırsaq keçməzliyi arasında sərhəd hansıdır?	İleosekal bucaq
Proksimal və distal nazik bağırsaq keçməzliyinin klinik fərqləri hansılardır?	Erkən dövrdə çoxsaylı qusma və sorulmanın pozulmasına görə dehidratasiya və şok olur.
Proksimal nazik bağırsaq obstruksiyasında hansı klassik elektrolit və turşu-qələvi pozğunluqları olur?	Hipovolemik hipoxloremik hipokaliemiya, alkaloz
Nazik bağırsağın obstruksiyasında ilk növbədə hansını klinik olaraq inkar etmək lazımdır?	Boğulmuş yırtığı və qarında keçirilmiş əməliyyatla bağlı çarıqları və bitişmə xəstəliyini
Nazik bağırsaq keçməzliyinin əsas radioloji əlamətləri nədir?	Bağırsaq ilgəklərinin genişlənməsi, üfqi maye-qaz səviyyələri
Tam nazik bağırsaq obstruksiyası nədir?	Bağırsaq mənfəzinin tam tıxanması, kontrast məhlulun distal şöbələrə keçməməsi və kolonda qazın olmaması
Tam nazik bağırsaq obstruksiyasının təhlükəsi nədir?	İlgəklərin stranqulyasiyası və bağırsaq seqmentinin nekrozu
Hissəvi nazik bağırsaq obstruksiyası nədir?	Mənfəzin natamam tıxanması, kontrast məhlulun hissəvi keç-



	məsi, kolondan qaz çıxması
Tam və hissəvi nazik bağırsağ keçməzliklərini hansı müayinə ilə differensiasiya etmək olar?	Oral contrast məhlul ilə qarın boşluğunun tam KT
Nazik bağırsağ obstruksiyası olan xəstələrdə ilkin müalicə tədbirləri hansılardır?	Oral qidalanmanın kəsilməsi, NQZ, venadaxili infuziya, Foley kateteri
Tam nazik bağırsağ obstruksiyasında əsas müalicə nədir?	Laparotomiya və səbəbin aradan qaldırılması
Hissəvi nazik bağırsağ obstruksiyasında müalicə taktikası necədir?	Əvvəl konservativ müalicə və müşahidə, sonra göstərişə görə cərrahi əməliyyat
Əməliyyat vaxtı nazik bağırsağın obstruksiya nahiyəsi necə təyin olunur?	Genişlənmiş bağırsağ ilgəyi ilə yapışmış ilgəyin sərhədi
Crohn xəstəliyində cərrahi əməliyyata ən çox göstəriş hansıdır?	
Tam nazik bağırsağ obstruksiyasında qaz və maye xaric ola bilərmi?	Bəli, obstruksiyadan distaldan qaz və maye xaric ola bilər.
Nazik bağırsağın rezeksiyasından sonra mezenterik defekt nə üçün bağlanmalıdır?	Daxili yırtığın və onun boğulmaması üçün
Antikoaqulyant qəbul edən xəstədə nazik bağırsağın obstruksiyasının səbəbi nə ola bilər?	Bağırsağın divarının hematoması
Böyüklərdə nazik bağırsağ obstruksiyasının ən çox rast gəlinən səbəbi nədir?	Əməliyyatdan sonrakı qarında-xili bitişmələr
Uşaqlarda nazik bağırsağın obstruksiyasının ən çox rast gəlinən səbəbi nədir?	İnvaginasiya, yırtıqlar
Nazik bağırsağın strangulyasiyasının əlamətləri hansılardır?	Qarında şiddətli və davam edən ağrılar, şok, hematomezis, peritoneal əlamətlər, bədən temperaturunun qalxması, bağırsağ divarında və ya qarında sərbəst hava, asidoz

Hissəvi nazik bağırsağ obstruksiyasında əməliyyata göstərişə səbəb olan klinik əlamətlər hansılardır?	Qarın ağrıları, qızdırma, taxikardiya, leykositlərin sayının artımı
Hissəvi nazik bağırsağ obstruksiyasında əməliyyata mütləq göstəriş nədir?	Peritoneal əlamətlər, Rh-ji müayinədə sərbəst hava (bağırsağın perforasiyası)
Nazik bağırsağ obstruksiyasını ifadə edən klassik deyim hansıdır?	“Günəşin tam batmasını və ya tam çıxmasını gözləmə”
Paralitik nazik bağırsağ keçməzliyini hansı xəstəliklərlə differensiasiya etmək lazımdır ?	Əməliyyatdan sonrakı ileus; elektrolit pozğunluqları (hipokaliemiya, çox rast gəlir); dərmanlar (antixolinergik, narkotik preparatlar); iltihab (intraabdominal abses, peritonit, sepsis, şok); onurğanın zədələnmələri; retroperitoneal hemorragiya

### NAZİK BAĞIRSAQ TÖRƏMƏLƏRİ

Nazik bağırsağın hansı xoşxassəli törəmələri var?	Leyomioma, lipoma, limfangioma, fibroma, adenoma, hemangioma
Nazik bağırsağın ən çox rast gəlinən xoşxassəli törəməsi hansıdır?	Leyomioma
Nazik bağırsağın ən çox rast gəlinən bədxassəli törəməsi hansıdır?	Adenokarsinoma
Nazik bağırsağın bədxassəli törəmələri hansılardır?	Adenokarsinoma(33-50%); karsinoid (25-44%); limfoma (20%); stromal törəmələr (17%); lipoma (8%)
Hansı bədxassəli törəmə nazik bağırsağa metastaz verir?	Melanoma
Hansı bağırsağ törəməsinin diaqnozunu vizualizasion üsul ilə dəqiqləşdirmək olur?	Lipomanı

Nazik bağırsağ törəmələrinin ən çox rast gələn əlaməti hansıdır?	Qarında ağrılar
Nazik bağırsağ törəmələrini bir-birindən hansı metodla differensiasiya etmək olar?	Yalnız biopsiya materialının histoloji müayinəsi ilə
Nazik bağırsağın bədxassəli törəmələri üçün risk amilləri hansılardır?	Adenomalar, kolon kanseri, Crohn xəstəliyi
Nazik bağırsağın adenokarsinoması ən çox hansı nahiyədə yerləşir?	Onikibarmaq bağırsaqda
Mədə-bağırsağın digər hissələri ilə müqayisədə nazik bağırsaqda bədxassəli törəmələrin az rast gəlməsini necə izah etmək olar?	Səbəbi dəqiq bilinmir. Lakin kanserogen maddələrlə qısamüddətli kontakt, durulaşdırılma, qoruyucu mexanizmlər (limfatik follikullarla, İgA, regenerasiya tənzimləyiciləri) haqqında mülahizələr var
Asimptomatik xoşxassəli nazik bağırsağ törəmələrini nə üçün çıxarmaq tövsiyə olunur?	Adenomalar kanser üçün risk amilidir, lipoma istisna olmaqla əksər xoşxassəli törəmələri bədxassəli törəmələrdən görüntülemə üsulları ilə fərqləndirmək çox çətinidir (məsələn, leyomyomalarla QİS törəmələrini)
Qastrointestinal stromal törəmələr hansı hüceyrələrdən inkişaf edir?	Bağırsağın mioneyronal Peysmeker hüceyrələrindən
QİS törəmələr ən çox hansı nahiyələrdə yerləşir?	Mədədə və nazik bağırsaqda
QİS törəmələri hansı törəmələrdən standart biopsiya ilə fərqləndirmək olmur?	Leyomyomalardan
QİS törəmələrin diaqnozu necə dəqiqləşdirilir?	İmmunositokimya müayinəsi (CD117 antigeninin müəyyən edilməsi və ya C-KIT gen mutasiyasının təyini)
CD117 antigeni nədir?	CD117 antigeni C-KIT protoon-

	kogenin məhsulu olan tirozinkinaza reseptoru nun bir hissəsidir.
Tirozinkinaza reseptorunun rolu nədən ibarətdir və hansı klinik əhəmiyyəti var?	Tirozin kinaza reseptoru şişin böyüməsində və angiogenezdə mühüm rol oynayır.
QİS törəmələri nə üçün qanaxmaya çox, obstruksiyaya az meyllidirlər?	Çünki QİS törəmələr damarlarla zəngin törəmələrdir , adətən ekstraluminal böyüyürlər.

## KARSİNOİD ŞİŞLƏR

Karsinoid şiş nədir?	Neyroendokrin hüceyrələrdən inkişaf edən törəmələrdir (APUDoma, əsasən serotonin sekresiya edən tumor).
Bu şişlər nə üçün “karsinoid” adlandırılır?	“oid” suffiksi “bənzer” mənasındadır. Karsinoidlər karsinomaya bənzəyir, lakin klinik və histoloji olaraq karsinomalardan daha aqressivdirlər.
Nazik bağırsağın karsinoid şişlərinin rastgəlmə tezliyi nə qədərdir?	Törəmələr arasında 0,2-1% və bütün nazik bağırsağ törəmələrinin 25%-i təşkil edir.
Karsinoidlər ən çox hansı üzvdə yerləşir?	Appendiks, ileum, rektum, bronxlar, digər: yeyunum, mədə, duodenum, kolon, yumurtalıqlar, xayalar, pankreas, timus
Karsinoidlərin simptomları və əlamətləri hansılardır?	Lokalozasiyadan asılıdır: əksər şişlər asimptomatikdir. Simptomatik şişlər bağırsağ keçməzliyi, qarın ağrıları, qanaxma, çəki itirilməsi, pellaqraya bənzər dəri dəyişiklikləri, invaginasiya, karsinoid sindrom, fitşəkili küylərlə təzahür edir.
Pellaqrayabənzer sindrom nədir?	3”D”- kompleksi: dermatit, diareya və demensiya
Karsinoid sindrom nədir?	Karsinoid törəmələrin ifraz etdiyi maddələrin əmələ gətirdiyi

	simptomokompleksdir.
Karsinoid sindromunun simptomları hansılardır?	Bronxospazm, uzun dərisinin qı-zarması, diareya, sağ ürək çat-mazlığı
Karsinoid sindromunda nə üçün sağtərəfli ürək çatmazlığı inkişaf edir?	Karsinoid törəmələrdən ifraz olunan aktiv maddələr venoz yolla birbaşa sağ ürək qapaqlarında iltihab və fibroz törədirlər.
Karsinoid törəmə olan xəstələrin nə qədərində karsinoid sindrom inkişaf edir?	30%-ə qədərində
Törəmədən ifraz olunan hansı maddələr karsinoid sindroma səbəb olur?	Serotonin və vazoaaktiv peptidlər
Karsinoid sindromun əsas konservativ müalicəsi nədir?	Venadaxili oktreotid inyeksiyaları
Diareyanın konservativ müalicəsi nədir?	Ondansetron (zofran),5-HT <sub>3</sub> serotoninin reseptorlarının selektiv antoqonisti
Qaraciyər karsinoid sindromun qarşısını necə alır?	Törəmənin venoz qanı portal vena ilə qaraciyərə daşdığı hallarda serotonin və digər vazoaaktiv maddələr qaraciyərdə deqradasiyaya uğrayır.
Nə üçün bəzi hallarda karsinoid sindrom olur, bəzi hallarda isə olmur?	Tumor hepatik deqradasiyadan kənar qaldıqda karsinoid sindrom olur.
Hansı törəmələr karsinoid sindromu əmələ gətirir?	Qaraciyər metastazları venadan drenaj olunan retroperitoneal, paravertebral törəmələr, GI traktndan kənar törəmələr (yumurtalıqlar, xayalar, bronxlar)
Qaraciyər serotoninini necə zərərsizləşdirir (nəyə çevirir)?	5-hidroksiindolasetat turşusuna (5-HİAT) çevirir.
Karsinoid törəmələrin əsas laborator göstəriciləri nədir?	Sidikdə, qanda 5-HİAT və serotonin səviyyələrinin yüksəlməsi
Hansı stimulyasion test seroto-	Pentagastrin stimulyasiyası

nin səviyyəsini yüksəldir və karsinoid sindromunun simptomunu əmələ gətirir?	
Spesifik radioloji lokalizasiya testi hansıdır?	Oktreotid ssintiqrafiya testi
Karsinoid şişlərə şübhə olduqda Hansı vizualizasion müayinələr aparılmalıdır?	Kolonoskopiya, KT
Nazik bağırsağın birincili törəmələrinin diaqnostikası üçün abdominal KT yardımçı ola bilərmi?	Birincili törəmə kiçik olduqda KT azinformativdir. Ssintiqrafiya faydalı olur.
Nazik bağırsağın birincili törəmələrinin cərrahi müalicəsi necə aparılmalıdır?	Birincili törəmənin və qaraciyər metastazlarının rezeksiyası. Qeyri-rezektabel qaraciyər metastazlarında transplantasiya, 90%-ə yaxın sitoreduktiv cərrahiyyə edilə bilər.
Nazik bağırsağın birincili törəmələrinin konservativ müalicə necə aparılmalıdır?	Karsinoid sindromu yüngülləşdirmək üçün somatostatın analogu – oktreotid
Nazik bağırsağın birincili törəmələrinin müalicəsində oktreotid nə dərəcədə effektivdir?	Diareya və dəri qızartısını 85% hallarda azalda və şişin həcmi 10 -20%-ə qədər kiçildə bilər.
Geniş yayılmış antiserotonin preparatı hansılardır?	Cyprohepatidine
Karsinoid sindromu və qaraciyər metastazları olan xəstələrin proqnozu necədir?	3-illik yaşam 50%
Karsinoid sindromu olan xəstələrin proqnozu necədir?	Xəstələrin 2/3-i 5 il yaşayır. Limfatik yayılması olan və radikal rezeksiya edilən xəstələrdə ortalama yaşam 15 il, qeyri-rezektabel intrabdominal törəmələrdə 5 il, qaraciyər metastazları olduqda isə 3 il təşkil edir.
Appendikulyar karsinoid üçün sağ hemikolektomiya göstəriş-	Törəmə 2 sm-dən böyük olduqda sağ hemikolektomiya göstə-

dir, appendektomiya hansı halda icra edilə bilər?	rişdir. Karsinoid əlamətləri, seroz qişaya invaziya olmadıqda və törəmə 2 sm-dən kiçikdirsə appendektomiya icra edilə bilər.
Yüksək metastazı olan ilkin karsinoid törəmələr hansılardır?	İleal karsinoid törəmə
Karsinoid törəmənin histoloji müayinəsi zamanı bədxassəlilik təsdiqlənə bilərmi?	Xeyr, karsinoid törəmələrin bədxassəliliyinin göstəricisi histoloji deyil, metastazların olmasıdır.
Bədxassəlilik ilə törəmənin ölçüsü 1 sm-ə qədər olan törəmələr arasında asılılıq necədir?	Metastazlar nadirdir. 1-2 sm karsinoidlər olan xəstələrin yarısında, 2 sm-dən böyük törəmələrin əksəriyyətində metastazlar müəyyən olunur.
Qeyri-rezektabel qaraciyər metastazları olan xəstələrdə hansı konservativ müalicə aparmaq məqsəduyğundur?	Kimya embolizasiyası və ya radiotezlikli ablasiya

## MECKEL DİVERTİKULU

Meckel divertikulu nədir?	Vitellointestinal axacağın tam bağlanmaması nəticəsində meydana çıxan həqiqi divertikuldur.
Əsas xüsusiyyəti?	Ən çox rast gələn mədə-bağirsaq anomaliyasıdır.
Adətən harada yerləşir ?	İleosekal bucaqdan 1-1,5 m məsafədə, antimesenterik kənarında.
Həqiqi divertikuldurmu?	Bəli! Çünki bağırsağ divarının bütün təbəqələri vardır.
Rastgəlmə tezliyi?	Autopsiyada əhəlinin təxminən 2%-də müəyyən olunur.
Cins nisbəti necədir? Hansı yaşda simptomlar özünü daha çox göstərir?	Kişilərdə 2 dəfə çox təsadüf olunur. Daha çox 2 yaşda, amma digər yaşlarda da ola bilər.
Hansı ağırlaşmaları var?	Ağırlaşmalar 4% xəstələrdə rast gəlir, bunlardan: <ul style="list-style-type: none"><li>• qanaxma – 40%</li><li>• keçməzlik -25%</li><li>• divertikulit – 25%</li></ul>
Meckel divertikulitini hansı xəstəliklə differensiasiya etmək lazımdır?	Kəskin appendisitlə
Meckel divertikulunda	Divertikulun ektopik mədə



<p>qanaxmanın səbəbi nədir?</p> <p>Meckel divertikulundan qanaxmanın əlamətləri hansıdır?</p>	<p>mukozasından sintez olunan xlorid turşusunun törətdiyi xora</p> <p>Ağrısız aşağı QİS qanaxması, qarında hərəkətli kütlə əllənməsi</p>
-----------------------------------------------------------------------------------------------	------------------------------------------------------------------------------------------------------------------------------------------

<p>Böyüklərdə Meckel divertikulunun ən çox rast gəlinən ağırlaşması hansıdır?</p> <p>Divertikullarda neçə faiz hallarda heterotopik bağırsağ mukozası tapılır?</p> <p>Meckel divertikulunda ən çox hansı heterotopik toxuma müəyyən edilir?</p> <p>Meckel divertikuluna nəzərən “2-lər qaydası” nədir?</p>	<p>Bağırsağın obstruksiyası</p> <p>50%-dən çox</p> <p>Mədə mukozası -60%. Lakin duodenal, pankreatik vəzilər, və kolon mukozası müəyyən olunur.</p> <p>Əhalinin 2 % də rast gəlir</p> <ul style="list-style-type: none"> <li>• qadın/kişi nisbəti - 2:1</li> <li>• ileosekal bucaqdan 2 feet (60-80 sm) məsafədə,</li> <li>• uzunluğu 2 düym (5 sm),</li> </ul>
------------------------------------------------------------------------------------------------------------------------------------------------------------------------------------------------------------------------------------------------------------------------------------------------------------	-----------------------------------------------------------------------------------------------------------------------------------------------------------------------------------------------------------------------------------------------------------------------------------------------------------------------------------------------------------------

	<p>ən çox 2 yaşa qədər uşaqlarda rast gəlir. Xəstələrin ½-dən çoxunda 2 növ selikli qişa olur.</p>
<p>Meckel-scan nədir?</p>	<p>Meckel divertikulunda ektopik gastrik mukozanı tapmaq üçün radioizotopla (texnesium pertexnetat) müayinə aparılır.</p>
<p>Meckel divertikulunun dəqiq diaqnozu necə qoyulur?</p>	<p>Laparoskopiya və ya laparotomiya ilə</p>
<p>Təsadüfən müəyyən edilən asimptoma tik Meckel divertikulunda nə etməli?</p>	<p>Izləmək</p>
<p>Qanaxma və obstruksiya verən Meckel divertikulunun müalicəsi necədir?</p>	<p>Cərrahi rezeksiya, divertikulun qarşı tərəfində olan mezenterik divarın aktiv xorası ilə bərabər nazik bağırsağın rezeksiyası</p>
<p>Meckel divertikulunun boğulması ilə müşayiət olunan yırtığın adı nədir?</p>	<p>Lyttre yırtığı</p>

## NAZİK BAĞIRSAĞIN İŞEMİK XƏSTƏLİKLƏRİ

Nazik bağırsağın işemik xəstəliyi nədir?	Bağırsağın arterial və ya venoz qan təchizinin pozulması nəticəsində baş verən işemiya və qan-qrenadır.
Hansı formaları var?	Səbəbinə və gedişinə görə 4 klinik forması var: kəskin arterial tıxanma; kəskin qeyri-okkluziv işemiya; kəskin venoz tromboz və xronik arterial işemiya
Ən çox rast gəlinən kəskin forma hansıdır?	Kəskin arterial tıxanma (60-70%)
Kəskin arterial tıxanmanı ən çox tromboz, yoxsa trombemboliya törədir?	Trombemboliya
Trombemboliyanın mənbəyi haradır?	Adətən sol mədəcikdir, infarkt və ya aritmiyalarda əmələ gələn mural tromblardır.
Yuxarı çöz arteriyasının hansı arterial sistemlərlə kollateral əlaqəsi var?	Qarın kötüyü və aşağı çöz arteriyası ilə
Kəskin mezenterial trombozda letallıq nə qədərdir?	50-90%
Kəskin mezenterial trombozun xarakterik əlaməti nədir?	Şiddətli qarın ağrıları
Qarın ağrılarının əsas xüsusiyyəti hansılardır?	Ani başlayır, davam edir, narkotiklərlə keçmir, pankreatit və stranqulyasiya ağrıları qədər şiddətli olur.
Kəskin arterial trombozda “ağrı-qarın uymazlığı” nə deməkdir?	Erkən mərhələlərdə qarında şiddətli ağrıların olmasına baxmayaraq kəskin qarın əlamətləri (peritonizm, keçməzlik) olmur.
Ağrılar nə zaman keçir?	Heç vaxt. İşemik ağrılardan sonra nekroz və peritonitə bağlı ağrılar başlayır

Kəskin arterial tıxanma diaqnozu necə qoyulur?	İlk saatlarda yüksək şübhə əlamətlərinə görə və angiografiya ilə, gec mərhələlərdə isə peritonitə görə əməliyyat vaxtı
Yüksək şübhə əlamətləri hansılardır?	Ani başlayan şiddətli qarın ağrıları, “ağrı-qarın uyğunsuzluğu”, qanlı ifrazat, peritonit və kompartman, asidozun dava etməsi və qanda bağırsağa bağlı kreatin kinaza (BB-KK) fermentinin artması, ümumi vəziyyətin proqressiv pisləşməsi
Diaqnozu dəqiqləşdirmək üçün əsas müayinə metodu hansıdır?	KT-angiografiya
Kəskin arterial trombozun müalicəsi necədir?	Təcili əməliyyat - nekroz varsa rezeksiya, anastomoz və təkrar yoxlama, və ya stoma. Nekroz yoxsa, revaskulyarizasiya və ciddi nəzarət
Qeyri-okkluziv işemiya ən çox kimlərdə təsadüf edilir?	Şok zamanı və septik xəstələrdə
Qeyri-okkluziv işemiyanın mexanizmi necədir?	Bağırsaq damarlarının spazmı əvvəl xovlarda, sonra bütün qatlarda işemiya və nekroz törədir.
Nə üçün işemiya ilk olaraq xovlarda başlayır?	Xovlarda fizioloji arteri-venoz şuntlar var (prekapilyar sfinkterləri olmayan kapilyar damarlar). Hipotenziyalarda ilk olaraq prekapilyar sfinkterlərdə spazm baş verir və arterial qan bu şuntlardan birbaşa venoz sistemə keçir, nəticədə xovlarda işemiya başlayır.
Xovlardakı arterio-venoz şuntların fizioloji rolu nədir?	Xovların qan təchizini tənzimləyir: qida qəbulu vaxtı sorulmanı və sekresiyanı təmin etmək üçün xovların qan təchizini artırır, qidalanmadan

	kənar istirahət vaxtı isə azaldır.
Şübhə əlamətləri hansılardır?	Riskli xəstələrdə qarın əlamətləri ortaya çıxdıqda, amilaza, asidoz, leykositoz olduqda
Diaqnoz necə dəqiqləşir?	Angioqrafiyada magistral damarlarda tıxanma tapılmır, endoskopiyada və ya əməliyyatda işemiya-nekroz görünür.
Müalicəsi necədir?	İntraarterial papaverin,bağırsağın rezeksiyası. Lakin letallıq çox yüksəkdir (90%).

## **FİSTULLAR**

---

Fistul nədir?

İki boşluqlu orqan və ya boşluqlu orqanla xaric (exterior) arasında yaranan anormal əlaqədir (iki epitelial təbəqə arasında əlaqə).

Fistul ilə stoma arasında fərq nədir? Stoma tibbi göstərişə görə (müalicə və ya diaqnostika məqsədli) yaradılır, fistullar isə patologiya nəticəsində yaranır.

## ENTEROKUTANOZ FİSTULLAR

Enterokutanoz fistullar nədir?	Qastrointestinal traktla dəri arasında yaranan fistul traktı
Əmələ gəlmə səbəbləri hansılardır?	Anastomoz buraxması, travma, Crohn xəstəliyi, abses, divertikulit.
Diaqnostikada hansı müayinələr aparılır?	1. KT - iltihab prosesi və absesi inkar etmək üçün 2. Fistuloqrafiya
Hansı ağırlaşmaları var?	Çox ifrazlı fistullarda malnutrisiya, dəri zədələnmələri olur.
Müalicəsi nələrdən ibarətdir?	Oral qidalanmanı kəsmə, parenteral qidalandırma, səbəbi aradan qaldırma.
Müalicənin nəticələri necədir?	Təxminən yarısı öz-özünə bağlanır, yarısına isə əməliyyat (rezeksiya) gərəkdir.
Enterokutan fistullardan hansı daha tez bağlanır: qısa yoxsa uzun fistullar?	Uzun fistullar daha tez bağlanır.
Enterokutan fistullarda letallıq nə qədərdir?	20%-ə qədər

## **PANKREATİKO-ENTERİK FİSTUL**

Pankreatiko-enterik fistul nədir?	Pseudosistin qonşu orqanlara açılması (nadir hallarda spontan baş verir, əksər hallarda müalicəsi pseudosist üçün cərrahi və ya endoskopik yolla yaradılır).
-----------------------------------	--------------------------------------------------------------------------------------------------------------------------------------------------------------

**Nazik bağırsağın cərrahi xəstəlikləri üzrə test sualları  
(izahlı cavablarla)**

<b>SS/s</b>	<b>Suallar</b>	<b>İzahlı cavablar</b>
<b>1</b>	<b>Nazik bağırsaq arteriyalarının trombozu zamanı müşahidə edilmir:</b> A. Peristaltikanın güclənməsi B. Göbəkətrafi kəskin ağrılar C. Ürəkbulanma və qusma D. Qanlı nəcis E. Erkən kollaps	<i>A. Bağırsağın infarktı onun divarının ilk olaraq sinir elementlərinin ciddi zədələnmələrinə (ölümünə) səbəb olduğundan əzələlərin yığılmaları dayanır, ətraf (yaxın) hissələrdə isə ləngiyir. Sadalanan digər əlamətlər isə bağırsaq infarktında rast gəlinir.</i>
<b>2</b>	<b>Nazik bağırsaq şişlərində ən çox ... rast gəlinir.</b> A. qanaxma B. perforasiya C. şişin əllənməsi D. bağırsaq keçməzliyi E. dispeptik pozğunluqlar	<i>D. Klinik praktikada NB şişləri olduqca az rast gəlinir. Bu şişlərin həm özləri, həm də ileosekal invaginasiyanı provokasiya etməklə kəskin bağırsaq keçməzliyi törədirlər.</i>
<b>3</b>	<b>Crohn xəstəliyinin cərrahi ağırlaşmaları zamanı hansı müalicə göstərişdir?</b> A. Hormon müalicəsi B. Antibiotikoterapiya C. Sulfasalazin müalicəsi D. Cərrahi müalicə E. Şüa müalicəsi	<i>D. Crohn xəstəliyinin ilkin müalicəsi konservativ müalicədir. Lakin, cərrahi ağırlaşmalar baş verdikdə (perforasiya, abses, bağırsaq keçməzliyi, profuz qanaxmalar) cərrahi müalicə göstərişdir.</i>



**4 Meckel divertikülünün ən çox rast gələn ağırlaşması hansıdır?**

- A. Qanaxma
- B. Divertikulit
- C. Bağırsağ keçməzliyi
- D. Malignizasiya
- E. Perforasiya

*A. Meckel divertikulu omfalo-mezenterik axacağın yetərsiz obliterasiyası nəticəsində inkişaf edir, mədə-bağırsaqda ən çox rast gələn inkişaf qüsurudur və əhalinin 2%-də müşahidə olunur. Meckel divertikulu əksər hallarda simptomuz gedişli olur, 4% hallarda isə ağırlaşmalar baş verir: qanaxma – 40%, umbilikal fistul -15%, divertikulit – 15%, bağırsağ keçməzliyi -7%, ileo-ileal invaginasiya - 20%. Qanaxma ən çox rast gələn ağırlaşmadır və divertikülün ektopik mədə mukozası ilə bağlıdır. Divertikulit mənfəzdə durğunluğa görə meydana çıxır və klinik olaraq kəskin appendisitdən fərlənmiş.*

**5 Nazik bağırsağın karsinoid şişləri zamanı optimal müalicə hansıdır?**

- A. Kimyaterapiya
- B. Radioterapiya
- C. Bağırsağın rezeksiyası
- D. Kimya- və radioterapiya
- E. İmmuno- və hormon terapiyası

*C. Karsinoid şişlər neyroendokrin (APUD-) hüceyrələrdən inkişaf edən törəmələrdir, adətən ləng böyüyürlər, hormon ifraz edir və müvafiq sürətdə paraneoplastik sindromlar törədirlər. Bu şişlər ümumiyyətlə kimya- və radioterapiyaya az həssasdırlar. Karsinoidlər zamanı ən radikal müalicə metodu zədələnmiş hissənin rezeksiyasıdır. Hətta radikal rezeksiya mümkün olmadıqda şişazaldıcı cərrahiyyə tövsiyə edilir.*

- 6 Crohn xəstəliyinə xas Rentgenoloji əlamətlər hansı xəstəlikdə də müəyyən edilir?**
- A. Kor bağırsağın aktinomikozu  
B. Qeyri-spesifik xoralı kolit  
C. Nekrotik enterit  
D. Kor bağırsağın şişi  
E. İleosekal nahiyənin vərəmi
- 7 Nazik bağırsağın şişlərində bağırsağ keçməz-liyinin əsas səbəbi hansıdır?**
- A. İnvaginasiya  
B. Bağırsağın burulması  
C. Bitişmələr  
D. Bağırsağın spazmı  
E. Bağırsağın divarının qatlanması
- 8 Nazik bağırsağın mexanik keçməzliyində dehidratasiyanın səbəbi deyil?**
- A. Aramsız qusma  
B. Bağırsağın mənfəzində mayenin toplanması  
C. Mayenin toxuması sahəyə keçməsi  
D. Tərləmə  
E. Bağırsağ divarında ödem
- E. Crohn xəstəliyinin xarakterik Rentgenoloji əlamətlərindən biri nazik bağırsağın uzun seqmentində daralma (striktur) əlaməti və dolayı olaraq divar qalınlaşmasıdır. Bu əlamət nazik bağırsağın distal hissəsinin vərəmində də müşahidə edilir və onları differensiasiya etmək bəzən çox çətin olur.*
- A. Nazik bağırsağ törəmələri 2 variantda bağırsağ keçməzliyi törədir: 1) birbaşa olaraq mənfəzin tutulması; 2) dolayı yolla – invaginasiyaya şərait yaratmaqla*
- D. Mexanik bağırsağ keçməzliyində orqanizmdə baş verən mühüm dəyişikliklərdən biri dehidratasiyadır. Onun başlıca mexanizmləri bağırsaqdan absorbsiyanın pozulması (“üçüncü” sahə), suyun qan dövranından kənara çıxması (ödem) və digər itkilərdir. İtkilər arasında qusma önəmli rol oynayır. Tərləmə isə bağırsağ keçməzliyində az rast gəlinir və hipovolemiyanın mexanizmində önəmli rol oynamır.*

9 .....paralitik bağırsağ keçməzliyinin ən çox rast gələn səbəbidir.

- A. Fitobezoarlar
- B. Peritonit
- C. Böyrək sancısı
- D. Bağırsağın burulması
- E. Retroperitoneal fleqmona

*B. Paralitik bağırsağ keçməzliyinin əsas mexanizmləri bağırsağ divarında ödem, işemiya və sinir fəaliyyətinin pozulmasıdır. Peritonit zamanı ödem və qarındaxili hipertenziyaya bağlı işemiya bağırsağ ilgəklərinin pəzinə səbəb olur. Peritonarxası sahənin patologiyaları isə daha çox reflektoru pərez törədir. Ümumiyyətlə, bağırsağ pəzezi peritonitin çox rast gələn əlamətlərindəndir.*

10 Nazik bağırsağ keçməzliyinin xarakterik Rentgenoloji əlaməti hansıdır?

- A. Yoğun bağırsağın normal görüntüsü
- B. Qabarıq aerokoliya
- C. Qarında sərbəst qaz
- D. “Taxça simptomu”
- E. Maye-qaz səviyyələri

*E. Bu əlamətlərin hamısı nazik bağırsağ keçməzliyində rast gəlir. Onlar arasında bağırsağ keçməzliyi üçün ən xarakteriki maye-qaz səviyyələrinin (Kloyber kasacıqları) görünməsidir.*

11 Nazik bağırsağın infarktına hansı daha xasdır?

- A. Ağrıların bel nahiyəsindən başlaması
- B. Qarında güclü ağrılar
- C. Nəbzın tezləşməsi, AT-in artması
- D. Yumşaq qarın, yan nahiyələrdə perkutor kütlük
- E. Peristaltik küylərin auskultativ güclən-məsi

*B. Mezenterial damarların trombozu üçün ən xarakterik əlamət güclü ağrılardır. Çöz sinirlərinin, intramural və selikalti sinir elementlərinin prosesə ilkin cəlb olunmasına görə ağrılar ilkin və güclü olur. Bu ağrıları şiddətinə görə kəskin pankreatit və aortanın anevrizminin partlaması ilə müqayisə etmək olar.*

- 12 Meckel divertikulu .. .**
- A. karsinoid şişdən ibarətdir.  
B. peritonitlə ağırlaşma bilməz.  
C. qanaxma mənbəyi ola bilməz.  
D. qarın divarı yırtığının möhtəviyyatını təşkil edə bilər.  
E. bağırsağ keçməzliyi törətmir.
- 13 Nazik bağırsağ lokalizasiyalı Crohn xəstəliyi zamanı hansı cərrahi əməliyyat icra edilmir?**
- A. Yandan keçən anastomoz qoyulması  
B. İleo- və ya yeyunostomiya  
C. Subtotal və ya total kolektomiya  
D. Nazik bağırsağın məhdud rezeksiyası  
E. Nazik bağırsağın geniş rezeksiyası
- 14 Hansı əlamət nazik bağırsağın mexanik keçməzliyinə xarakter deyil?**
- A. Erkən qusma  
B. Əzələ gərginliyi  
C. Qarında köp olması  
D. Ümumi vəziyyətin pisləşməsi  
E. Nəcis və qazların xaric olmaması
- D. Bağırsağın digər seqmentləri kimi Meckel divertikulu da yırtığın möhtəviyyatını təşkil edə bilər. Meckel divertikulu divertikulit, perforasiya və peritonit, qanaxma və bağırsağ keçməzliyi ilə ağırlaşma bilər.*
- C. Crohn xəstəliyinin ağırlaşmalarında müxtəlif növlü və həcmli əməliyyatlar yerinə yetirilir. Nazik bağırsağın Crohn xəstəliyində yoğun bağırsağ üzərində əməliyyat aparmağa gərək yoxdur.*
- B. Qarında əzələ gərginliyi adətən iltihab xəstəliklər üçün xarakterikdir, bağırsağ keçməzliyinin erkən dövründə rast gəlmir. Digər əlamətlər bağırsağ keçməzliyinin klassik əlamətləridir.*

- 15 **Richter yırtığı** ..... .
- A. yırtıq kisəsində ap-  
pendiksin boğulmasıdır.
- B. yırtıq kisəsində  
Meckel divertikulunun  
boğulmasıdır.
- C. yırtıq kisəsində  
böyük piylik hissəsinin  
boğulmasıdır.
- D. yırtıq kisəsində nazik  
bağırsağ ilgəyinin  
retrograd boğulmasıdır.
- E. yırtıq kisəsində nazik  
bağırsağ ilgəyinin sərbəst  
divarının hissəvi (di-  
varyanı) boğulmasıdır.

*E. Yırtıq kisəsində Meckel  
divertikulunun boğulması Littre  
yırtığı, nazik bağırsağın sərbəst  
divarının boğulması isə Richter  
yırtığı adlanır.*

- 16 **Meckel  
divertikulu**..... .
- A. vitellointestinal  
axarın embrional  
natamam inkişafı ilə  
əlaqədar əmələ gəlir.
- B. qarının qapalı  
travması hesabına  
forma-laşır.
- C. qarındaxili  
bitişmələr hesabına  
inkişaf edir.
- D. qalça bağırsağın  
əzələ və birləşdirici to-  
xumalarının piy  
toxuması ilə  
əvəzlənmə-sinə görə  
formalaşır.
- E. qalça bağırsağın  
sinir kəməflərinin aplazi-  
yası (hipoplaziyası)  
nəticəsində əmələ gəlir.

*A. Meckel divertikulu  
vitellointestinal (omfalo-  
mezenterik) axacağın yetərsiz  
obliterasyonu nəticəsində əmələ  
gəlir, mədə-bağırsağ sistemində  
ən çox rast gəlin inkişaf  
qüsurlarındandır və əhalinin 2%-  
də rast gəlir.*

**17 Meckel divertikulu nə üçün həqiqi divertikul-lara aid edilir?**

- A. Yalnız nazik bağırsağın divarında yerləş-diyinə görə
- B. Mənfəzi epitel qişası ilə örtüldüyünə görə
- C. Anadangəlmə inkişaf qüsuru olduğuna görə
- D. Nazik bağırsağın divarının bütün qişalarına malik olduğuna görə
- E. Əmələgəlmə mexanizminə görə

*D. Həqiqi divertikullar inkişaf etdikləri üzvün divarının bütün qatlarına malik olurlar.*

**18 Meckel divertikulunun xoralaşması və qanaxma hadisələri nə ilə əlaqədardır?**

- A. Endometrial hiperplaziya
- B. Epitelial displaziya
- C. Selikli qişada karsinoid şiş toxumasının olması
- D. Yırtıq kisəsində xronik (daimi) travmatizasiya
- E. Divertikulda mədənin selikli qişasının ektopiyası

*E. Meckel divertikulunun selikli qişasında 50% hallarda ektopik mədə mukozası rast gəlir. Ektopik toxumadan sintez olunan xlorid turşusu bağırsağın selikli qişasında peptik xora əmələ gətirir və qanaxmalar törədir. Qanaxma Meckel divertikulunun ən çox rast gəlmə ağırlaşmasıdır (40%).*

- 19 **Onikibarmaq bağırsaqda hansı ferment(lər) pankreatik profermentlərin aktivasiyasında iştirak edir?**  
A. Enterokinaza və tripsin  
B. Enterokinaza və nukleazalar  
C. Aminopeptidazalar və amilaza  
D. Lipaza və amilaza  
E. Aminopeptidazalar və nukleazalar
- 19 *A. Pankreatik profermentlər ilk olaraq nazik bağırsağın selikli qişasında sintez olunan enterokinaza tərəfindən aktivləşirlər. Tripsinogen I və tripsinogen II enterokinazanın təsirindən aktivləşdikdən sonra bu prosesə qoşulurlar.*
- 20 **Crohn xəstəliyi nazik bağırsağın .....**  
A. degenerativ prosesidir.  
B. infeksiyon iltihabıdır.  
C. qranulomatoz iltihabıdır.  
D. infeksiyon-degenerativ prosesidir.  
E. parazitar xəstəliyi.
- 20 *C. Crohn xəstəliyi səbəbi dəqiq bilinməyən xroniki qranulomatoz iltihab xəstəlikidir. Mədə bağırsaq sisteminin hər yerində rast gəlinir. Ən çox nazik və yoğun bağırsaqda müəyyən olunur.*
- 21 **Nazik bağırsağın divaryanı boğulmasının aldadıcı əlaməti hansıdır?**  
B. Bağırsaq keçiriciliyinin pozulmaması  
C. Dərialtı fleqmona
- 21 *A. Yırtıq qapısında divaryanı boğulma zamanı bağırsaq keçiriciliyi pozulmur və ya qismən, hissəvi pozulur, KBK əlamətləri olmur, yalnız boğulmuş hissə nekrobiotik və nekrotik dəyişikliklərə uğradıqdan sonra inkişaf edən təhlükəli cərrahi ağırlaşmaların (kisəətrafi (də-*

- D. Qanaxma *rialtı) fleqmona, kəskin peritonit)*
- E. Aramsız, əzabverici *klinikasını meydana çıxır.*
- qusma
- F. Qarında intensiv
- ağrılar



1. *Baggish, Michael S.* Intestinal Surgery. Atlas of Pelvic Anatomy and Gynecologic Surgery © 2016. Published January 1. 2016. –p. 1101-8
2. *Blackbourne L.H.* Surgical Recall. 4 edition, 2006, LWW, Philadelphia
3. *Dai H. Chung* Pediatric Surgery Sabiston Textbook of Surgery, Chapter 67, 1829-71
4. *Bordeianou L., Yeh D.D., Soybel D.I., Chen W.* Overview of management of mechanical small bowel obstruction in adults. UpToDate Mart. 2015
5. *Ozgediz D., Langer M. et al.* Seminars in Pediatric Surgery. © 2015
6. *Cagir B., Geibel J.* Short-Bowel Syndrome. Medscape. 2014
7. *Catena F., di Saverio S., Kelly M.D. et al.* Bologna Guidelines for Diagnosis and Management of Adhesive Small Bowel Obstruction (ASBO): 2010 Evidence-Based Guidelines of the World Society of Emergency Surgery. World J Emerg Surg 2011; 6:5
8. *Cusack J.C., Overman V.J., Tanabe K.K.* Epidemiology, clinical features, and types of small bowel neoplasms. UpToDate, January. 2015
9. *Mc Nally P.R.* GI/Liver Serets Plus. 4 edition. Mosby, Elsevier, 2010
10. Oxford Handbook of Clinical Surgery, 3d edition, 2011, Oxford Press
11. *Coran A.G.* Pediatric Surgery, Seventh Edition. Copyright © 2012 by Saunders, an imprint of Elsevier Inc.
12. Luks F. I Anomalies of intestinal rotation. Fundamentals of Pediatric Surgery (Ed.)// P. Mattei – 2011. – vol. XXVIII. – P. 956.
13. *Pitt S.C., Hunt S.R.* Small intestine. in: The Washington Manual of Surgery, 6<sup>th</sup> edition, 2012, LWW, Philadelphia. -p. 229-45
14. *Scarpa M., Martinato M. et al.* Intestinal Surgery for Crohn's Disease: Role of Preoperative Therapy in Postoperative Outcome. Digestive surgery. Published January 1. 2015

15. *Shelton A.A., Chang G.J., Weltin M.L.* Small intestine. in: *Current Diagnosis and Treatment: Surgery*, 13<sup>th</sup> edition, 2010, Lang International Edition. –p. 479-8
16. *Somasundar P.S., Harris J.E.* Malignant Neoplasms of the Small Intestine. Medscape. 2013
17. *Stein D.E., Katz J.* Intestinal Fistulas. Medscape. 2014 \
18. Богданова, М. И. Б73 Аномалии органов и систем органов человека : метод. рекомендации / М. И. Богданова, П. Г. Пивченко. – Минск : БГМУ, 2014. – 60 с.
19. *Детская хирургия: Национальное руководство /под ред. Ю.Ф. Исакова, А.Ф. Дронова. Москва: ГЭОТАР-Медиа. 2009. -1168 с. ISBN 978-5-9704-0679-3*
20. *Дробни Ш.* Хирургия кишечника. Будапешт. 1983
21. *Кузин М.И.* (ред.) Хирургические болезни. Москва. 2006
22. *Маев И.В., Самсонов А.А.* Болезни двенадцатиперстной кишки. Москва: МЕДпресс-информ. 2005. – 512 с., илл. ISBN 5-98322-092-6
23. *Шалимов А.А., Саенко В.Ф.* Хирургия кишечника. Киев. 1977



**Bayramov Nuru Yusif oğlu**

*AMEA-nın müxbir üzvü, Tibb elmləri doktoru, Professor  
Azərbaycan Tibb Universitetinin  
I-cərrahi xəstəliklər kafedrasının müdiri*



**Rüstəm Ədalət Məhəmmədli oğlu**

*Azərbaycan Tibb Universitetinin  
I-cərrahi xəstəliklər kafedrasının dosenti,  
Tibb elmləri namizədi*

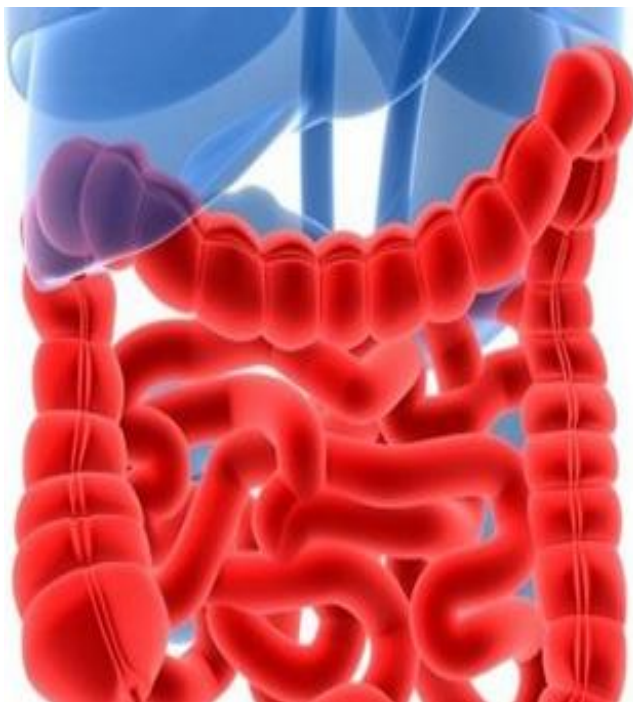

**Zeynalov Babək Mehman oğlu**  
*Azərbaycan Tibb Universitetinin*  
*I-cərrahi xəstəliklər kafedrasının dosenti,*  
*Tibb elmləri namizədi*

Bayramov N.Y., Rüstəm Ə.M., Zeynalov B.M. Nazik bağırsağın  
cərrahi xəstəlikləri.  
Bakı. “Təbib”. 2016. – 171 s. İllüstrasiyalarla.



## Uz qabigi



**Elektron nəşr- ISBN: 978-9952-536-20-1**