



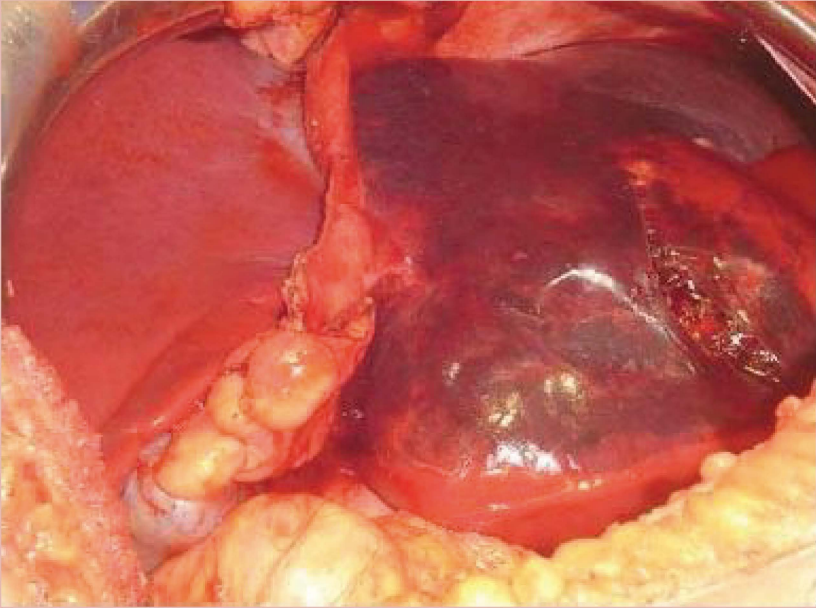
**AZƏRBAYCAN RESPUBLİKASI
SƏHIYYƏ NAZİRLİYİ
AZƏRBAYCAN TİBB UNİVERSİTETİ**



I CƏRRAHİ XƏSTƏLİKLƏR KAFEDRASİ

QARACİYƏR HEMANGİOMASI

(METODİK TÖVSIYYƏ)



BAKİ - 2017

AZƏRBAYCAN RESPUBLİKASI SƏHİYYƏ NAZİRLİYİ
AZƏRBAYCAN TİBB UNİVERSİTETİ

QARACİYƏRİN HEMANGİOMASI
(METODİK TÖVSIYYƏ)

https://www.researchgate.net/publication/368460943_Qaraciyrin_hemangioması
<http://bck.az/images/books/K-38-qaraciyer-hemangioma.pdf>
<https://doi.org/10.25045/k.nurubay.hemangioma>
<https://orcid.org/0000-0001-6958-5412>

ISBN 978-9952-536-43-0

BAKİ – 2017

Müəlliflər:

Prof. Bayramov N.Y., ass. Məmmədov R.A., dos. Rüstəm Ə.M.

Rəyçilər:

1. Akad. M.A. Topçubaşov adına Elmi – Cərrahiyyə Mərkəzinin qaraciyər, öd kisəsi və mədə altı vəzi xəstəliklərinin cərrahiyyə şöbəsinin müdiri, t.e.d. Şirinov Z.T.
2. I cərrahi xəstəliklər kafedrasının dosenti t.ü.f.d. Zeynalov N.A.

Tələbələr və rezidentlər üçün nəzərdə tutulan bu metodik vəsaitdə qaraciyər hemangioması barədə nəzəri məlumatlar, diaqnostika və müalicə yanaşması, klinik nümunə, izahlı və test sualları yer almışdır.

This methodical tool intended for students and residents includes theoretical information about liver hemangioma, diagnostic and treatment approach, clinical example, explanatory and test questions.

Azərbaycan Respublikası Səhiyyə Nazirliyi

Bakı şəhəri
“05” aprel 2017-ci il
14 saylı kollegiyasının
qərarı əsasında
təsdiq edilib.

“Qaraciyərin hemangioması” (metodik vəsait).

Müəlliflər: Azərbaycan Tibb Universitetinin “I cərrahi xəstəliklər” kafedrasının müdiri tibb üzrə elmlər doktoru, professor N.Bayramov, tibb üzrə fəlsəfə doktoru, asisstant R.Məmmədov, tibb üzrə fəlsəfə doktoru, dosent Ə.Rüstəm.

Rəyçi: Akademik M.Topçubaşov adına Elmi-Cərrahiyyə Mərkəzinin elmi işlər üzrə direktor müavini, tibb üzrə elmlər doktoru, professor H.İsayev.

Kollegiyanın məsul katibi



Nərgiz Şahbazova

Əsli ilə düzəldir

İÇİNDƏKİLƏR

Qaraciyərin hemangioması	9
İzahlı suallar	21
Praktik nümunə	23
Problemlər	27
Ədəbiyyat	28

QARACİYƏRİN HEMANGİOMASI

Tələbələr və rezidentlər bu bölümü öyrənərkən aşağıdakı suallara cavab tapacaqlar:

1. Hemangioma nədir, təbiətə necə xəstəlikdir?
2. Hemangiomalar hansı tezlikdə rast gəlinir?
3. Hemangiomaların etiologiyası məlumdurmu və hansı risk amilləri var?
4. Hemangiomaların əmələgəlmə mexanizmi necədir?
5. Hemangiomaların quruluşu, ölçüləri və yayılma xüsusiyyətləri necədir və bu xüsusiyyətlərin nə kimi klinik əhəmiyyəti var?
6. Hemangiomaların təbii gedişi necədir, ağırlaşmaları hansılardır və hansı tezlikdə rast gələ bilər?
7. Hemangiomalar klinik olaraq hansı əlamətlərlə təzahür edir?
8. Hemangiomalar hansı göstəricilər əsasında və necə təsnif olunur?
9. Hansı xəstələrdə hemangiomalardan şübhələnmək lazımdır?
10. Hemangiomalara şübhə zamanı hansı müayinələr aparılmalıdır?
11. Hemangiomaların diaqnozunu dəqiqləşdirmək üçün hansı müayinələr və hansı ardıcılıqla aparılmalıdır?
12. Hemangiomaların hansı müalicə üsulları mövcuddur: hansı hallarda müalicə edilməli, hansı hallarda isə izlənilməlidir?

Tərfi və rastgəlmə tezliyi

Hemangioma qan damarlarının sistəkilli genişlənməsi və qan dövranının yavaşması ilə xarakterizə olunan damar mənşəli xoşxassəli törəmədir.

Qaraciyərin (QC) xoşxassəli şişləri arasında hemangiomalar ən çox rast gəlinir: əhali arasında 7% (1-20%) tezliklə, qadınlarda kişilərdən 5 dəfə çox.

Etiologiya və patogenezi

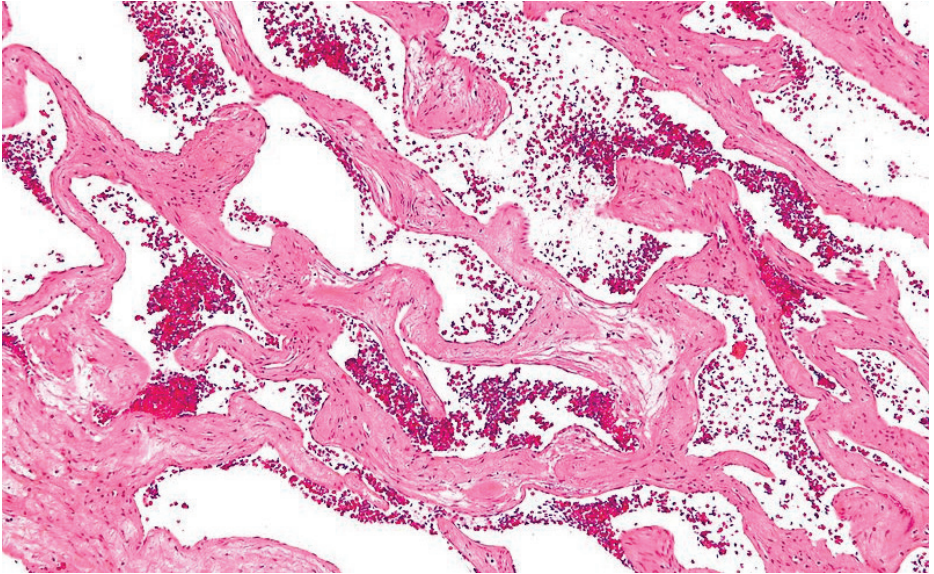
Hemangiomaların etiologiya və patogenezi dəqiq məlum deyil. Endotelial proliferasiya və angiogenezi aparıcı mexanizm hesab edilir. Normal sinusoidlərdə endotelidən fərqli olaraq hemangiomaların endotel hüceyrələrində proliferativ aktivlik, estrogen və böyümə reseptorları daha çox müşahidə olunur. Qadınlarda, xüsusi ilə kontraseptiv

Qaraciyərin hemangioması

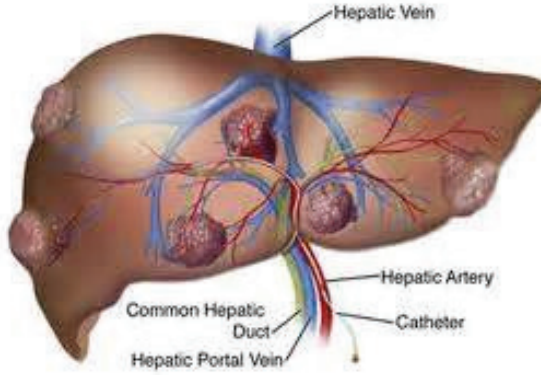
hormonlar qəbul etmiş və çox uşaq doğan qadınlarda daha çox rast gəldiyinə görə cinsi hormonların artmış səviyyəsi etioloji faktor hesab edilir. Güman olunur ki, estrogen səviyyəsinin yüksəkliyi hemangiomanın əmələ gəlməsinə şərait yaradır, qaraciyərlə yanaşı digər orqanlarda da hemangiomalar inkişaf edir.

Morfologiya

Genişlənmiş damarın tipindən asılı olaraq kapilyar və kavernoza hemangiomalar ayırd edilir. Kapilyar hemangiomalar kapilyarların genişlənməsi və yumaqşəkili toplanmasından ibarətdir, ölçüləri çox kiçikdir. Kavernoza hemangiomalar bir birindən qalın fibroz arakəsmələrlə ayrılmış kavernalardan ibarətdir (cədvəl 1). Kavernalar bir neçə millimetərə qədər genişlənmiş damarlardır, daxili divarı endoteli ilə örtülür. Kaverna ilə ətraf fibroz toxumanın kombinasiyası törəməyə süngəri şəkil verir. Hemangiomalar periferik arteriyalarla qidalanır. Onlarda qan axını çox ləngdir. Qanın hərəkətinin ləngiməsinə görə tromb əmələgəlmə ehtimalı yüksəkdir. Bu fibrozlaşma və kalsifikasiyanın əmələ gəlməsinə səbəb olur. QC-də kavernoza hemangiomalar daha çox rast gəlinir. Hemangiomaların 90%-i kiçik (≤ 5 sm), 10%-i isə böyük (> 5 sm) ölçülərdə olur. 10% hallarda onlar çoxsaylı olur.



Şəkil 1. QC-in hemangiomasının histoloji quruluşu



Şəkil 2. Qaraciyərin hemangiomaların sxematik görüntüsü

Cədvəl 1. Kavernoz hemangiomaların morfoloji xüsusiyyətləri və klinik əhəmiyyəti

Göstərici	Xüsusiyyət	Klinik əhəmiyyət
Parenxima	Kavernalar - bir neçə millimetrdən qədər genişlənmiş, divarı endotellə örtülüb torba (sist) şəkilli damarlardır	Qan axını yavaşdır Qanla dolu kavernalar T2-də parlaq görüntü
Stroma	Kavernaların ətrafında yaxşı inkişaf etmiş fibroz toxuma olur	Partlama, perforasiya və qanaxma ehtimalı azdır
Qan təchizatı	Periferik arteriyalarla qidalanırlar.	Tromboz və iltihablaşma riski yüksəkdir Doppler-sonoqrafiya zamanı qan axını görünür. Xarakterik kontrastlaşma əlaməti olur (periferiyadan mərkəzə doğru yavaş kontrastlaşma)
Quruluşu	Kaverna ilə ətraf fibroz təbəqənin kombinasiyası nəticəsində süngərşəkilli yumşaq törəmə meydana çıxır	Palpator olaraq yumşaqdır, Valsalva sınağı ilə böyüyə bilər.

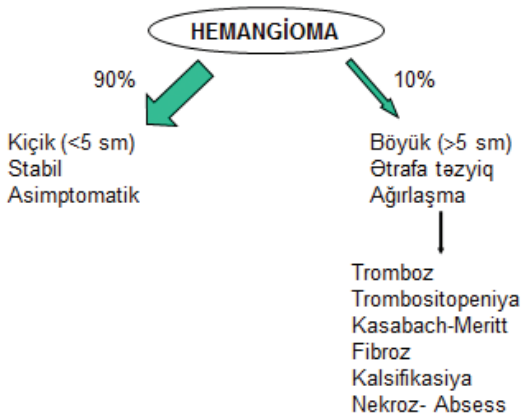
Qaraciyərin hemangioması

Kapsul	Həqiqi kapsul olmur	Doppler-sonoqrafiya zamanı kapsul görünmür
Digər	Tromboz, iltihab, kalsifikasiya meydana çıxa bilər	Böyük hemangiomaların heterogen görünməsinə səbəb olur

Təbii gedişi

Hemangiomalar adətən böyümür və ya çox yavaş böyüyürlər. Az hallarda (10%) sürətli böyümə və ağırlaşmalar meydana çıxır (şəkil 3). Ətraf orqanlara təzyiç göstərə bilər, iltihablaşma, tromblaşma və trombositopeniya kimi ağırlaşmalar törədirlər.

Ağırlaşmalar böyük və səthdə yerləşən hemangiomalarda daha çox müşahidə edilir. Hemangiomanın partlaması və qanaxma çox az (2-4%) rast gələn ağırlaşmadır, çünki hemangiomaların qalın fibroz qatı vardır. Hemangiomalarda trombozlar və iltihablaşma fibroza və kalsifikasiyaya gətirib çıxara bilər. Böyük hemangiomalarda tez-tez təkrarlanan trombozlar trombositopeniyaya səbəb ola bilər ki, bu ədəbiyyatda Kasabach-Meritt sindromu adlanır. Bu xəstələrdə selikli qişalarda qanaxma, qançırılar və hipokoaqulyasiya müşahidə olunur. Böyük hemangiomalar iltihablaşaraq nekrozlaşa, hətta absesləşə bilər. Hemangiomaların maliqniyazasiya ehtimalı yoxdur.



Şəkil 3. Hemangiomanın təbii gedişi



Şəkil 4. Qaraciyərin tromblanmış hemangioması

Klinika

Klinik olaraq hemangiomaslar asimptomatik ola bilər, simptomlarla və ağırlaşmalarla biruzə verə bilərlər. Kiçik hemangiomaslar (<5 sm) adətən əlamət törədmirlər (70%), laborator dəyişikliyə səbəb olmurlar və təsadüfi müayinələrdə tapılırlar. Belə şəxslərin şikayətləri adətən başqa xəstəliklə əlaqədar olur.

Hemangiomaslar böyük ölçülərə çatarsa, ətraf orqanlara təzyiqli göstərsə və ya ağırlaşma törədsə əlamətlər ortaya çıxar. Təzyiqli ağrıya və diskomforta səbəb olur. Çox böyük hemangiomaslar qarında kütlə kimi görünür və palpasiya olunurlar. İltihablaşma və trombozda ağrı, hərəkətin yüksəlməsi və leykositoz qeyd edilir. Təkrarlayan tromboz Kasabach-Merit sindromunu törədə bilər. Çox nadir müşahidə edilən qanaxmalarda anemiya, şok və hemoperitoneum olur.

Təsnifat

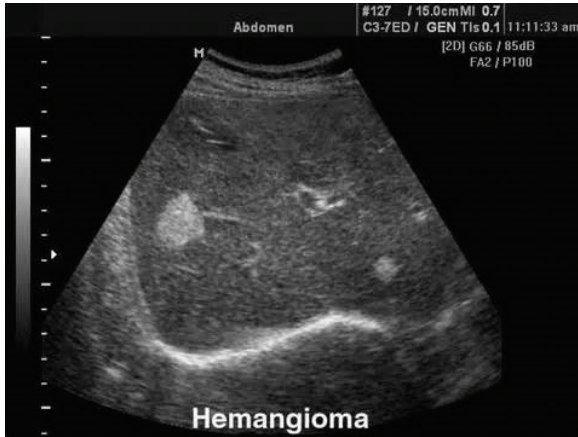
Sayına görə	tək və çoxsaylı
Ölçüsünə görə	Kiçik (<5 sm), böyük (5-10 sm), çox böyük (>10 sm)
Tərkibinə görə	Kapilyar və kavernoza
Gedişinə görə	stabil, progressiv (böyümə) və ağırlaşma (iltihab, tromboz, trombositopeniya, nekroz, abses, ürək yetməzliyi)
Klinikasına görə	asimptomatik, simptomatik, ağırlaşmalı

Diaqnostika

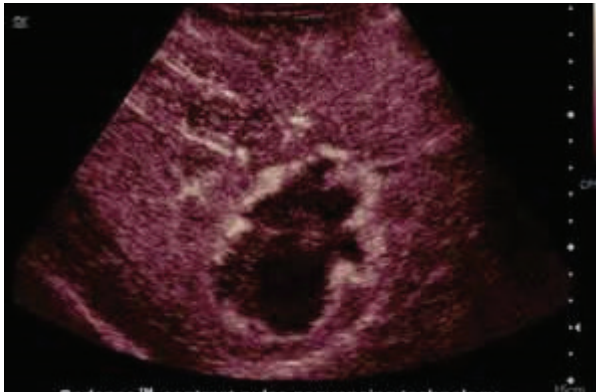Qaraciyərində törəmə tapılan bütün xəstələrdə, xüsusən də asimptomatik, normal qaraciyəri olan, qadınlarda və hormon müalicəsi alanlarda hemangiomalardan şübhələnmək lazımdır. USM, kontrastlı KT və MRT hemangiomanın diaqnostikasında mühüm yer tutur.

USM-də kiçik hemangiomalər dəqiq sərhəddli hiperexoik və homogen görünür. Metastazlardan fərqli olaraq ətrafında hipoexoik həlqə olmur. Böyük hemangiomalər heterogen görünürlər. Tromboz, fibroz, iltihab heterogen görüntüyə səbəb ola bilər. Doppler USM-də qan axını heç görünmür və ya zəif (<50 sm/san) qeyd edilir. Dopplərdə arterial siqnalın görünməsi FNH və bədxassəli törəmə şübhəsi yaradır.

Kontrastlı USM-də hemangiomaya məxsus kontrastlaşma müşahidə edilir: arterial fazada periferiyanın düyün şəkilli kontrastlaşması, venoz fazada homogen kontrastlaşma və keç fazalarda (5-10 dəq sonra) kontrastın mərkəzdə qalması.

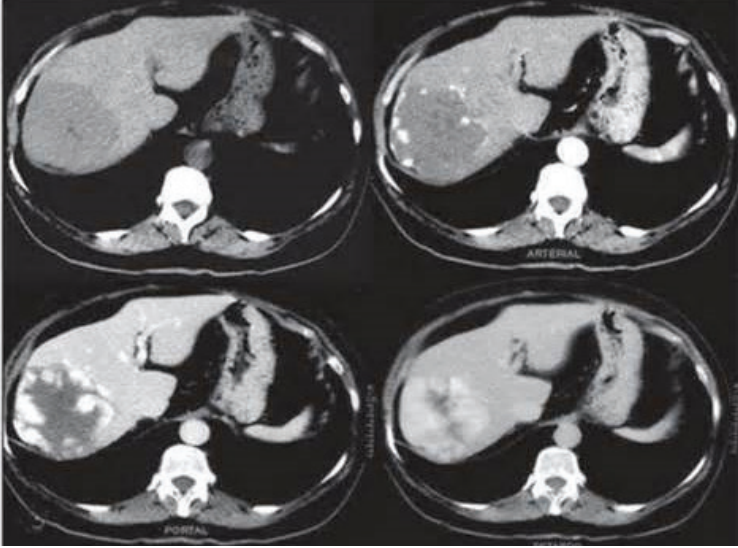


Şəkil 5. Qaraciyərin hemangiomasının USM görüntüsü



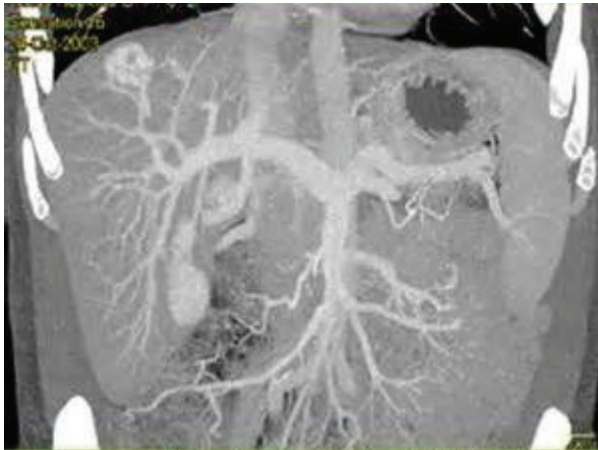Şəkil 6. Qaraciyərin hemangiomasının USM görüntüsü

Kontrastsız KT zamanı hemangiomalar dəqiq sərhədlı hipodens törəmələr kimi görünürlər. **Kontrastlı dinamik KT** hemangiomaların xarakterik qan dövranı xüsusiyyətini - *periferiyadan-mərkəzə yavaş* kontrastlaşma əlamətini ortaya çıxarır: arterial fazada periferiyası düyünşəkilli kontrastlaşır, venoz fazada (60-70 san) homogen boyanır, keç fazada isə mərkəzində kontrast qalır.



Şəkil 7. Qaraciyər hemangiomasının kontrastdan əvvəl və sonra KT görüntüsü

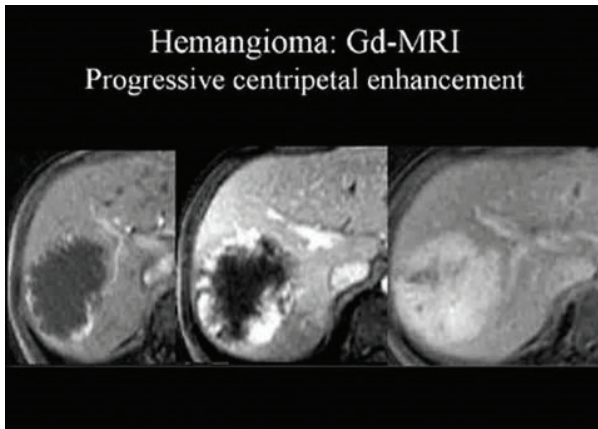
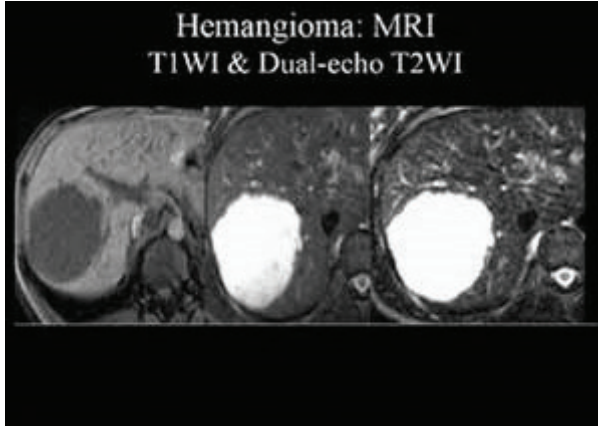
Angioqrafiya. İnvaziv angioqrafiya zamanı kavernalar aydın görünə bilər. Son illər KT angioqrafiya aparıla bilər.



Şəkil 8. Qaraciyərin hemangiomasının angioqrafik şəkilli

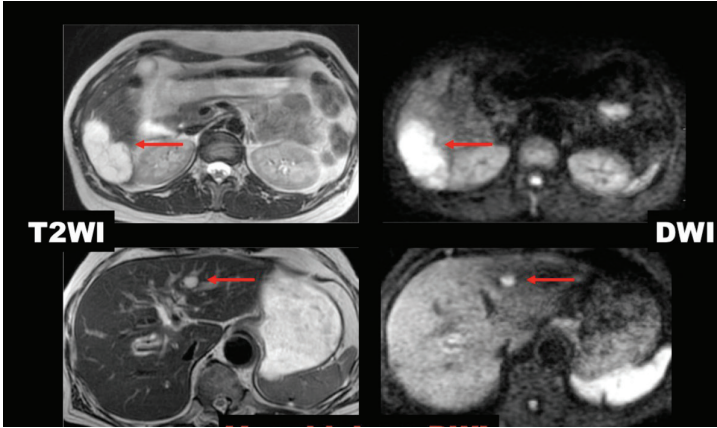
Qaraciyərin hemangioması

MRT hemangiomaların müəyyən edilməsi üçün istifadə edilən ən etibarlı müayinə sayılır və diaqnozu 90-95 % dəqiqliklə müəyyən edir. MRT-də hemangiomalar dəqiq kənarlı və payçıqlı, kapsulsuz, kiçik ölçülərdə homogen, böyük ölçülərdə isə, heterogen görünürlər. T1-də izo-, hipointens, T2-də isə, hiperintens (parlaq) görünürlər. Parlaq (hiperintens) görüntüyə ədəbiyyatda “lampa parlaqlığı” da deyilir. T1-də hipo, T2-də “lampa parlaqlığı” görüntüsü hemangiomanın xarakterik əlamətidir. Gadolinium-DTPA kontrastı ilə çəkilən MRT-də periferiyadan-mərkəzə yavaş kontrastlaşma əlaməti ortaya çıxır.



Şəkil 9. Qaraciyərin hemangiomasının MRT görüntüsü – T1 - hipo, T2-də parlaq və kontrastlaşma xüsusiyyəti (periferiyadan mərkəzə)

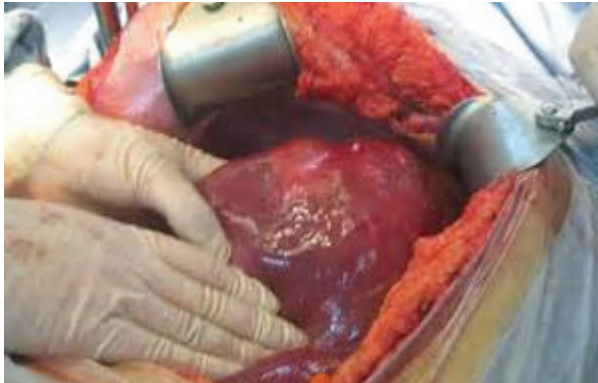
MRT-nın diffuziya metodu (DWI – diffusion weighted imaging) son illərdə hemangiomaların differensial diaqnostikasında mühüm bir yer alıb (şəkil 10). Bu metod hüceyrə daxili su molekullarının hərəkəti (diffuziya) üzərində qurulub. Əvvəllər daha çox beyin qan dövranının kəskin pozulmasında istifadə olunurdu, son illərdə onkologiyada geniş tətbiqinə başlandı.

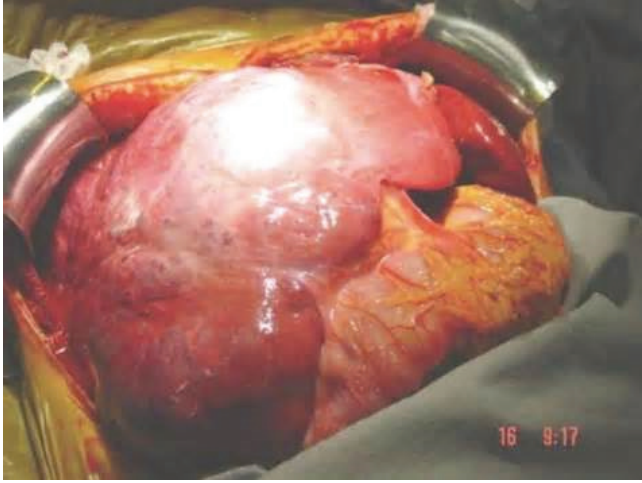


Şəkil 10. Qaraciyərin kavernoza hemangioması MRT diffuziya görüntüsü (DWI rejimində)

Biopsiya. Əvvəllər hemangioma şübhəsi olan xəstələrdə biopsiya məsləhət görülmürdü. Lakin, son zamanlar incə iynələrlə normal qaraciyər toxumasından keçmək şərti ilə biopsiya tövsiyə edilir. Bu texnika qanaxma təhlükəsini ciddi şəkildə azaldır. Bunu yerinə yetirmək üçün biopsiyayı görüntüləmə üsulları nəzarətində aparmaq lazımdır.

Əməliyyat vaxtı törəmənin hemangioma olub olmadığını təyin etmək üçün aşağıdakı simptomlara diqqət etmək lazımdır. Hemangiomalar tünd qırmızı rəngdə, yumşaq, elastikdirlər, döş qəfəsində təzyiç artdıqda (Valsalva sınağı) böyüyürlər. Bədxassəli şişlər isə adətən açıq rəngli və sərt olurlar.





Şəkil 10. Qaraciyərin hemangioması əməliyyatdaxili görüntüsü

Laborator müayinələr. Hemangiomaların spesifik laborator əlaməti yoxdur. Ağırlaşmış hemangiomalarda trombositopeniya, anemiya, leykositoz, qaraciyər enzimlərində artma ola bilər.

Diaqnostik meyarlar və taktika

Qaraciyərdə törəmə tapılan bütün xəstələrdə ilk növbədə hemangiomanı təsdiq və ya inkar etmək lazımdır. Hemangiomanın tipik formalarını (90%) USM və MRT ilə dəqiqləşdirmək mümkündür. Xarakterik MRT görüntüsü, kontrastlaşma xüsusiyyəti hemangiomaların diaqnozunu dəqiqləşdirməyə imkan verir (cədvəl 2).

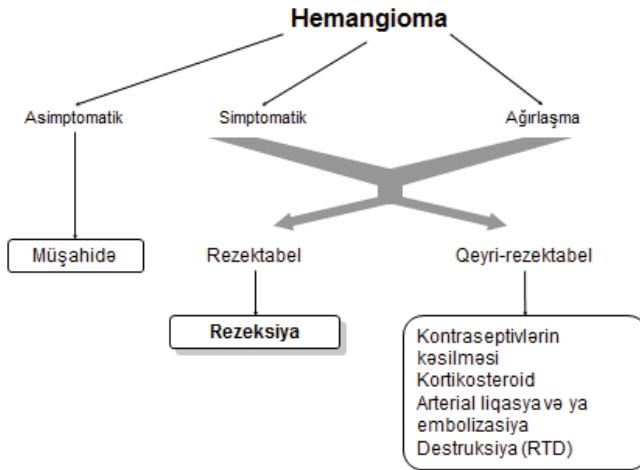
Atipik formalarda (10%) sürətli axın (arterio-venoz şunt), ciddi heterogenlik görünə bilər və ya kontrastlaşma xüsusiyyəti dəyişə bilər. Belə hallarda bədxassəli törəmələrdən differensasiya etmək üçün biopsiya zərurəti yaranır.

Cədvəl 2. Hemangiomaların diaqnostik kriteriyaları

1. T1-də hipodens, T2-də “lampa parlaqlığı”
2. Kontrastlaşma xüsusiyyəti: (yavaş axın)
 - Arterial fazada periferik düyünşəkili kontrastlaşma
 - Venoz fazada mərkəzə doğru kontrastlaşma
 - Gec fazada kontrastı tutma
3. Kiçik hemangiomalar üçün: USM-də dəqiq sərhədli, haşiyəsiz, qan axını görünməyən hiperexoik kütlə, anamnezdə bədxassəli şiş yoxdur

Müalicə

Hemangiomaların müalicəsi klinik gedişindən asılı olaraq dəyişir (şəkil 11). Asimptomatik hemangiomaların nəzarətə alınması məsləhət görülür. Simptomatik və ağırlaşmalı formalarda rezeksiya və ya enukleasiya edilməsi lazım gəlir. Rezektabel olmayan hemangiomalarda kortikosteroid müalicəsi, radiotezlikli destruksiya, arterial embolizasiya və liqasiyadan istifadə edilir. Embolizasiyadan sonra hemangiomalar qısamüddətli kiçilsələr də tezliklə böyüyürlər. Ona görə də embolizasiya əsas müalicə kimi yox, rezeksiya vaxtı qanaxmanı azaltmaq üçün istifadə edilir. Qanaxma ehtimalının az olduğunu, maliqnezasiyanın rast gəlmədiyini nəzərə alaraq, son illər hemangiomaların müalicəsində rezeksiyaya daha az yer verilir.



Şəkil 11. Hemangiomanın müalicəsi sxemi

Xülasə

- Hemangioma damarların torbaşəkilli genişlənməsi nəticəsində əmələ gələn xoş-xassəli damar şişidir, əhali arasında 7% (1-20%) rast gəlinir.
- Etiologiyası və patogenezi dəqiq məlum deyil, hiperestrogen vəziyyətlər (qadın cinsi, kontraseptivlər, çoxlu hamiləlik) risk faktorları sayılır.
- Hemangiomalar tək və çoxsaylı ola bilərlər. Əksəriyyəti kiçikdir (<5 sm).
- Kavernalardakı (genişlənmiş damarlarda) qan axınının zəif olması hemangiomaların xarakterik xüsusiyyətidir və bunun aşağıdakı klinik əhəmiyyətləri var:
 - Tromboz və iltihablaşma riski artır
 - Doppler-sonografiya zamanı qan axını görünmür

Qaraciyərin hemangioması

- Xarakterik kontrastlaşma əlaməti verir (perifeiyadan mərkəzə doğru yavaş kontrastlaşma)
- Qanla dolu kavernalar T2-də parlaq görüntü verir
- Doppler-sonoqrafiya zamanı qan axını görünür, kontrastlaşmada yavaş gedir, MRT-də parlaq görüntü verir
- Hemangiomaların stromasında fibroz toxuma olduğuna görə partlama və qanaxma ehtimalı azdır.
- Hemangiomalar zəif böyüyürlər, az hallarda isə (10%) iltihablaşma, nekrozlaşma, fibroz, tromblaşma, trombositopeniya ilə ağırlaşa bilərlər. Qanaxma riski çox az, maliqnezasiya riski isə yox dərəcəsindədir.
- Hemangiomalar əksər hallarda simptomsuz olub müayinələrdə təsadüfən tapılırlar. Böyük hemangiomalarda və ağırlaşmalarda ağrı, hərarət, trombositopeniya kimi əlamətlər ortaya çıxa bilər.
- Hemangiomaları sayına, ölçüsünə, tərkibinə, gedişinə və klinik əlamətlərinə görə təsnif etmək olar.
- Qaraciyərində törəmə tapılan bütün xəstələrdə, xüsusən də asimptomatik, normal qaraciyəri olan, qadınlarda və hormon müalicəsi alanlarda hemangiomalardan şübhələnmək lazımdır.
- Hemangiomanın diaqnozu əksər hallarda (90%) görüntüləmə ilə qoyulur. MRT ən həssas üsuldür, T1-də hipointens, T2-də isə, parlaq görünmə xarakterik əlamətdir. Digər əlaməti kontrastlaşma xüsusiyyətidir: arterial fazada periferik düyünşəkilli kontrastlaşma, perifeiyadan mərkəzə doğru kontrastlaşma, gec fazada kontrastın mərkəzdə qalması. USM-də hiperexoik, dəqiq sərhədli görünmə və Dopplerdə axının görünməməsi də xarakterik əlamətlər sayılır.
- Asimptomatik hemangiomalarda müalicəyə gərək yoxdur. Simptomatik və ağırlaşmış hemangiomalarda rezeksiya və ya enukleasiya tövsiyə edilir. Qeyri-rezektabel vəziyyətlərdə embolizasiya və ya radiotezlikli destruksiya tətbiq edilə bilər.

İZAHLI SUALLAR

Hemangioma nədir?

Hemangioma damarların sistşəkili genişlənməsi nəticəsində əmələ gələn xoşxassəli damar törəməsidir. İnsanlarda ən çox rast gələn xoşxassəli qaraciyər törəməsidir (1-20%), qadınlarda daha çox rast gəlir. İki növü var — kapilyar və kaverno. Kapilyar hemangiomaslar kapilyarların yumaşşəkili genişlənməsi nəticəsində əmələ gəlir və adətən kiçik olurlar. Kaverno hemangiomaslarda bir neçə millimetr diametrində genişlənen damarların daxilində endotel, ətrafında isə qalın fibroz təbəqə olur. Nəticədə süngərşəkili kütlə əmələ gəlir. Qaraciyərdə daha çox kaverno (süngər) hemangiomaslara rast gəlinir.

Hemangiomanın səbəbi məlumdurmu?

Dəqiq məlum deyil. Hemangioma toxumasında estrogen reseptorlarına çox rast gəlinir. Digər tərəfdən hemangioma daha çox hiperestrogenemiyalı vəziyyətlərdə (qadınlar, kontraseptiv istifadəsi, çoxlu hamiləlik) rastlanır. Buna əsaslanaraq hiperestrogenemiyanın hemangiomanın etiopatogenezində rol oynadığı hesab edilir.

Hemangiomasların ağırlaşma törətmə ehtimalı yüksəkdirmi?

Hemangiomaslar adətən böyümür və ya zəif sürətli böyümə göstərilir. Kiçik hemangiomaslar adətən ağırlaşma törətmirlər. Böyük hemangiomaslarda (>5 sm) ağırlaşma ehtimalı 10%-dən azdır. Bunlara törəmənin iltihablaşması, tromboz, qanaxma və trombositopeniya aiddir, maliqnezasiya ehtimalı isə yox dərəcəsindədir. Qanaxma təhlükəsi 2-4%-dən də azdır.

Kasabach-Merit sindromu nədir?

Hemangiomaslarda yavaş qan axını olduğu üçün trombozlar tez-tez baş verir. Təkrarlanan trombozlar laxtalanma faktorlarını tükədənək trombositopeniya və YDDL (yayılmış damardaxili laxtalanma) sindromunu törədə bilər. Hemangiomanın törətdiyi bu vəziyyət Kasabach-Meritt sindromu adlanır. Bu sindrom çox böyük (>10 sm) hemangiomaslarda daha çox rast gəlir. Klinik olaraq mukozal qanaxma, qançırarla müşahidə olunur. Trombositopeniya və YDDL əlamətləri (PTZ və APTZ uzanması, hipofibrinogenemiya, aktivləşmiş fibrinoliz, FDP-nin artması, D-dimer artması) laborator göstəriciləridir. Dəstək müalicəsi ilə yanaşı hemangiomanın çıxarılması əsas müalicədir.

Hemangiomaslar hansı klinik və laborator əlamətlər törədir?

Kiçik hemangiomaslar (<5 sm) adətən əlamət törətmirlər və laborator dəyişikliyə səbəb olmurlar. Belə şəxslərin şikayətləri adətən başqa xəstəliklə əlaqədar olur. Hemangiomaslar böyük ölçülərə çatarsa, ətraf orqanlara təzyiq göstərsə və ya

ağırlaşma törədərsə əlamətlər ilə biruzə verirlər. Təzyiq ağrıya və diskomforta səbəb olur. Çox böyük hemangiomaslar qarında kütlə kimi görünür və palpasiya olunurlar. İltihablaşma və trombozda ağrı, hərərin yüksəlməsi və leykositoz qeyd edilir. Təkrarlanan tromboz Kasabach-Meritt sindromunu törədir. Çox nadir müşahidə edilən qanaxmalarda anemiya, şok və hemoperitoneum olur. Hemangiomanın spesifik laborator göstəricisi yoxdur.

Hemangiomaslar damar törəməsidirlərsə, nə üçün qanaxmaya meyilli deyirlər?

Birincisi, hemangiomasların daxilində yüksək qan təzyiqi yoxdur və qan axını yavaşıdır. İkincisi, hemangiomanın özünün və daxilindəki kavernaların divarında qalın fibroz qatı mövcuddur. Bu iki amil hemangiomasların partlama və qanaxma ehtimalını azaldır.

Hemangiomanın diaqnozunu necə qoymaq olar?

Hemangiomanın spesifik klinik və laborator əlamətləri yoxdur. Lakin, hemangioma qaraciyərin yeganə toxumalı törəməsidir ki, görüntüləmə üsulları ilə diaqnozunu 90-95% dəqiqliklə təyin etmək olur. Kiçik hemangiomasları USM ilə dəqiqləşdirmək olur. Dəqiq sərhədlı, hiperexoik və homogen görünmə, Dopplerdə axının görünməməsi və ya çox zəif axın hemangiomanın USM əlamətləridir. Böyük hemangiomaslar heterogen göründüyü üçün kontrastlı müayinəyə və ya MRT-yə ehtiyac var. Hemangiomanın spesifik kontrastlaşma xüsusiyyəti var: arterial fazada periferiyasının düyünşəkilli kontrastlaşması, venoz fazada periferiyadan mərkəzə doğru kontrastlaşma və gec fazada (>10 dəq) kontrastı tutma. Bu əlamətlər hemangiomanın qan təhizatı ilə əlaqədardır. Hemangioma periferiyadan arterial təhizat alır, daxilində qan axını çox zəifdir. Hemangiomada ən həssas və dəqiq müayinə MRT-dir: T1-də hipointens, T2-də isə parlaq, kənarları dəqiq və pəyçılı görünmə hemangiomanın spesifik əlamətidir. Hemangioma şübhəsi olan xəstələrdə ilk seçim MRT hesab olunur.

Qaraciyərdə toxumalı törəmə tapılında nə üçün ilk növbədə hemangioma təsdiq və ya inkar edilir?

Çünki, hemangiomaslar ən çox rast gələn törəmədir, hemangiomanın xarakterik görüntüləmə əlamətləri var və diaqnozunu asanlıqla qoymaq olur.

Əməliyyat vaxtı tapılan törəmənin hemangioma olduğunu bilmək olarmı?

Olar. Hemangioma tünd qırmızı-göy rəngli, süngərşəkilli törəmədir. Asanlıqla sıxılır, buraxıldıqda yavaş-yavaş dolur. Döş qəfəsində təzyiq artırılarda böyüyə bilər. Bu əlaməti qarın divarından görünən böyük hemangiomaslarda əməliyyatsız da təyin etmək olar.

Hemangiomaların atipik formaları varmı?

Var. Hemangiomaların təxminən 5-10% hallarda atipik formalarına rast gəlinir. Bunlara fibrozlaşmış, nekrozlaşmış, tromblaşmış, sürətli qan axını olan hemangiomalar aid edilir. Bu hallarda xarakterik görüntüləmə və kontrastlaşma əlamətləri görünür digər xəstəliklərlə differensiasiya etmək zərurəti yaranır.

Hemangiomanı punksiyon biopsiya etmək olarmı?

Əvvəllər biopsiya hemangiomalarda əks göstəriş sayılırdı. Hazırda bunun böyük təhlükə törətmədiyini bildirilir. Biopsiyanı qaraciyər toxumasından keçərək görüntüləmə altında (USM, KT) etmək təhlükəni azaldır. Əksər hallarda görüntüləmə üsulları (xüsusən MRT) hemangiomanın diaqnozunu dəqiqləşdirdiyi üçün biopsiyaya ehtiyac qalmır. Lakin, atipik formalarda lazım ola bilər.

Hemangiomalar öz-özünə kiçilə bilirmi?

Böyüklərdə hemangiomalar adətən kiçilmir. Bundan fərqli olaraq, uşaqlardakı hemangiomalar kiçilə bilirlər.

Hemangiomanı rezeksiya etmək lazımdırmı?

Əksər hemangiomaları müalicə etmək zərurəti yoxdur, müşahidə yetərlidir. Tez-tez simptom və ağırlaşma törədən hemangiomalarda müalicə lazımdır. Ən effektiv müalicə qaraciyər rezeksiyası və ya enukleasiyadır. Qeyri- rezektabel simptomatik hemangiomalarda arterial embolizasiya və ya radiotezlikli destruksiyadan istifadə edilə bilər.

PRAKTİK NÜMUNƏ

Xəstə 32 yaşında qadın, sağ qabırğaaltı nahiyədə ağrı şikayətləri ilə müraciət etmişdir. Anamnezindən məlum olur ki, ağrılar ayda bir-iki dəfə olur, adətən çoxlu yeməklərdən və ya soyuqdan sonra başlayır, ilk dəqiqələrdə artır sonra 2-3 saat davamlı xarakter alır, ağrıkəsicilərdən sonra yavaş-yavaş keçib gedir. Belə hal 2 ildir ki var, müayinə olunmamışdır. Ən son ağrı tutması 3 gün əvvəl olmuşdur, və hazırda ağrısı yoxdur. Digər xəstəlikləri inkar edir. Bağırsağ fəaliyyətinin normal olduğunu qeyd edir. Bir neçə dəfə kontraseptivlər alıb.

Obyektiv müayinədə qarın yumşaq, ağrısızdır. Digər orqan və sistemlərdə dəyişiklik qeyd edilmir.

Bu xəstədə hansı xəstəliklərdən şübhələnərsiniz?

A. Öd daşı xəstəliyi

Qaraciyərin hemangioması

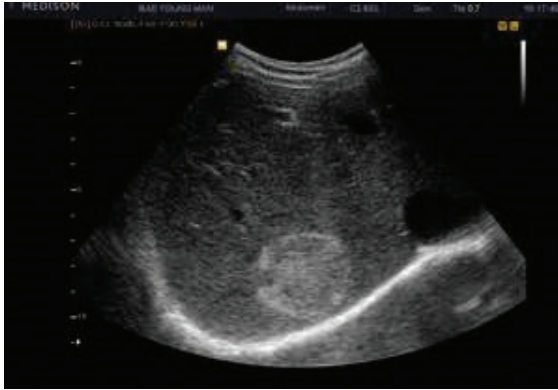- B.** Kəskin pankreatit
- C.** Mədə xorası
- D.** Hepatit
- E.** Qaraciyər hemangioması

Xəstədə hazırda ağrı olmadığı üçün kəskin pankreatit, adətən simptom vermədikləri üçün və ya simtomatik olduqda isə tutmaşəkili yox daimi ağrılar törətdiyi üçün hemangioma, ağrıların tutmaşəkili olmasına görə isə hepatit ehtimalı azalır. Xəstədə öd daşı və ya xora ehtimalı artır.

Bu xəstədə hansı müayinələri təyin edəcəksiniz?

- A.** Qanın ümumi müayinəsi, qaraciyər göstəriciləri
- B.** USM
- C.** Qastrokopiya
- D.** Qarın boşluğu KT

Qarın boşluğu orqanlarının ilkin müayinəsində ilk seçim üsulları USM və laborator müayinələrdir. Xəstəyə laborator müayinələr və USM edildi. Laborator müayinələrdə qan göstəriciləri normal sərhəddlərdə olduğu göründü. USM-də isə öd kisəsində daş və qaraciyərin sağ payında 4 sm diametrində dəqiq sərhəddli hiperexoik törəmə tapıldı. Radioloqla USM nəticəsini müzakirə edərkən qaraciyərdəki törəmənin hemangioma ehtimalının yüksək olduğunu bildirdi.



Bu xəstədə sonrakı addımınız nədir?

- A.** Törəmənin hemangioma olduğunu qəbul edib əlavə müayinələr etmədən xəstəni öd daşına görə laparoskopik xolesistektomiya etmək

- B. Törəməni dəqiqləşdirmək üçün MRT etmək
- C. Kontrastlı KT
- D. Qastroskopiya, kolonoskopiya
- E. Şiş markerlərini yoxlamaq

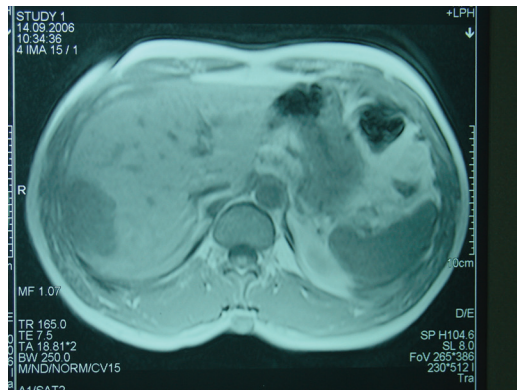
USM-in hemangiomaları təyində həssaslığı yüksəkdir, lakin spesifikliyi aşağıdır. Xüsusən bədxassəli törəmələr, metastazlar USM də hemagioma kimi hiperexoik görünə bilirlər. Ona görə də qaraciyərdə törəmə tapılarkən və USM-də hemagioma ehtimalı yüksəkdirsə törəməni dəqiqləşdirmək üçün növbəti müayinələr etmək lazımdır. Müayinə ardıcılığı hemagioma və bədxassəli törəmələr istiqamətində aparılır. MRT daha informativ olduğu üçün ilk seçimdir. Kontrastlı KT-də aparıla bilər, lakin kontrast dozası düzgün seçilməli və arterial, venoz fazalara diqqət edilməlidir. Şiş markerləri və trifazik KT müayinəsi adətən hemagioma inkar olunduqdan sonra aparılır. Qastroskopiya və kolonoskopiya isə metastazlarda ilkin mənbəni tapmaq üçün lazımdır.

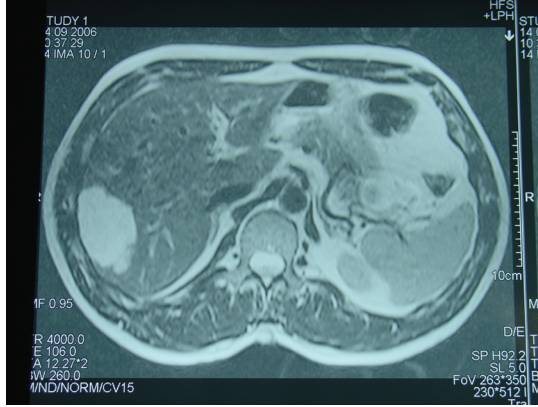
Xəstə MRT müayinəsinə göndərildi. Radioloqdan ilk növbədə hansı məlumatları verməsini istəyəcəksiniz?

- A. T1
- B. T2
- C. Yağ basılayıcı rejim
- D. Kontrastlaşmanın dinamikası

Hemagiomaların təyini üçün T1, T2 və yağ basılayıcı rejimlər əksər hallarda yetərli olur. Kontrastlı müayinə atipik görüntü əlamətləri olanlarda differensial diaqnostikada yerinə yetirilir.

Xəstəyə MRT aparıldı. T1-də hipointens, T2-də kənarları payıqlı və parlaq törəmə görünür, yağ basılama rejimində törəmə itmir.





Bu MRT əlamətləri hansı xəstəliyi göstərir?

- A. Hemangioma
- B. Kolorektal metastaz
- C. Lipoma
- D. Hepatosellular xərçəng
- E. Adenoma

T1-də hipointensiv, T2-də kənarları paycılıq və parlaq görünmə, yağ basqılama rejimində də itməmə hemangiomaların xarakterik əlaməti sayılır. Lipoma və adenomalarda yağ toxuması olduğu üçün yağ basqılama rejimində törəmə itə bilər. Bədxassəli törəmələr adətən parlaq görünümlər.

Xəstədə sonrakı addımınız hansı olacaqdır?

- A. MRT nəticələri hemangioma diaqnozunu dəqiqləşdirmişdir
- B. Diaqnozu dəqiqləşdirmək üçün kontrastlı KT etmək lazımdır
- C. Biopsiya üçün hazırlıq görmək lazımdır

MRT hemangioma diaqnozunu dəqiqləşdirən müayinə sayılır. Ona görə də əlavə müayinələrə ehtiyac yoxdur. Biopsiya və kontrastlı müayinələr hemangioma diaqnozunu dəqiqləşdirmək və ya inkar etmək mümkün olmadıqda aparılır.

Bu xəstədə müalicə üçün hansı yolu seçərsiniz?

- A. Xəstədə simptomatik öd daşı olduğunu nəzərə alaraq laparoskopik xolesistektomiya etmək və qaraciyərdəki törəməni əməliyyatdaxili müayinə etmək
- B. Xəstəni laparoskopik xolesistektomiya etmək və hemangiomanı izləmək

- C. Laparoskopik xolesistektomiya etmək və törəmədən biopsiya almaq
- D. Xəstəyə həm xolesistektomiya, həm də qaraciyər rezeksiyası etmək

Xəstədə simptomatik öd daşısı olduğunu nəzərə alaraq laparoskopik xolesistektomiya etmək lazımdır. Hemangiomanın diaqnozu artıq əməliyyatdan əvvəl MRT ilə dəqiqləşdirildiyi üçün əlavə diaqnostikaya ehtiyac yoxdur.

Hemangiomaların əksəriyyətinin asimptomatik olduğunu və ağırlaşma törətmə ehtimalının az olmasını nəzərə alaraq hemangiomaları izləmək tövsiyə olunur.

PROBLEMLƏR

1. Hemangiomaların etiologiyası və patogenezi
2. Hemangiomaların ağırlaşmalarının proqnozu
3. Atipik hemangiomaların bədxassəli xəstəliklərdən görüntüləmə üsulları ilə differensiyası
4. Hemangiomaların qeyri-operativ müalicəsi

ƏDƏBİYYAT

1. Assy N., Nasser G., Djibre A. et al. Characteristics of common solid liver lesions and recommendations for diagnostic workup. *World J Gastroenterol.* Jul 14 2009;15(26):3217-27.
2. Bayramov N.Y. Qaraciyər rezeksiyası. Ankara. 1998
3. Bayramov N.Y. Qaraciyərin cərrahi xəstəlikləri. Bakı 2012
4. Байрамов Н.Ю., Кадырова А.С. Тромбирование и нагноение кавернозной гемангиомы печени. *Azərbaycan təbabətinin müasir nailiyyətləri*, №6; 2009; s 199-201
5. Belghiti J., Vilgrain V., Paradis V. Benign liver lesions. In: Blumgart LH, ed. *Surgery of the liver, biliary tract and pancreas.* 4 th edidion, Saunders, Elsevier, Philadelphia, 2007:1131-1151
6. Belli G., D'Agostino A., Fantini C., Cioffi L., Belli A., Limongelli P. et al. Surgical treatment of giant liver hemangiomas by enucleation using an ultrasonically activated device (USAD). *Hepatogastroenterology.* Jan-Feb 2009;56(89):236-9.
7. Cunningham S.C., Moesinger R.C. Liver hemangioma. In: Cameron JL. *Current Surgical Therapy.* 9th edition. Mosby Elsevier 2008,342-346
8. Dickie B., Dasgupta R., Nair R., Alonso M.H., Ryckman F.C., Tiao G.M. et al. Spectrum of hepatic hemangiomas: management and outcome. *J Pediatr Surg.* Jan 2009;44(1):125-33.
9. Dietrich C.F., Mertens J.C., Braden B. et al. Contrast-enhanced ultrasound of histologically proven liver hemangiomas. *Hepatology.* May 2007;45(5):1139-45.
10. Kew M.C. Hepatic tumors and cysts. In: Feldman M, Friedman LS, Sleisenger MH. *Sleisenger and Fordtran's Gastrointestinal and Liver disease.* 7th ed. Vol 2, 2002, 1577-1602.
11. Liaw M.J., Capman C.W. Benign liver lesions. . In: Cameron JL. *Current Surgical Therapy.* 9th edition. Mosby Elsevier 2008,335-342
12. Ribeiro M.A.F., Papaioordanou F., Gonçalves J.M., Chaib E. Spontaneous rupture of hepatic hemangiomas: A review of the literature. *World J Hepatol.* Dec 27 2010;2(12):428-33.
13. Schnelldorfer T., Ware A.L., Smoot R., Schleck C.D., Harmsen W.S., Nagorney D.M. Management of giant hemangioma of the liver: resection versus observation. *J Am Coll Surg.* Dec 2010;211(6):724-30.
14. Wolf D.C., Katz J. Hepatic Hemangiomas. <http://emedicine.medscape.com/article/177106>, 2011

15. William R.J. Liver and Portal venouse system. In: Gerard MD, Lawrence WW, Current Surgical Diagnosis and Treatment. 12th edition, 2006, p 539-572
16. Zimmermann A. Tumors of the liver-pathologic aspects. In: Blumgart LH, ed. Surgery of the liver, biliary tract and pancreas. 4 th edidion, Sauders, Elsevier, Philadelphia, 2007:1085-1130
17. Əmiraslanov Ə.T., Qazıyev A.Y. Onkologiya. Bakı, Təhsil nəşriyyatı, 2010, 912 səh.
18. Ağayev B.A., Iskandarov E.A., Rene Telba et al. Protective effect of adenosine re-ceptor agonist in a cirrohotic liver resection model // Hepatitits monthly, 2016, № 8
19. Ağayev B.A. Cərrahi xəstəliklər, tibb universiteti tələbələri üçün dərslik, 1989, 2000, 2007.
20. Ağayev B.A. Cərrahi əməliyyatlar atlası (3 cilddən ibarət). Bakı,2014,404 səh.
21. İsayev H.B. Cərrahi xəstəliklərinin patofiziologiyası. Bakı, 2006, 272 səh.